de Frank Netter. Deseo expresar mi agradecimiento a Elyse O'Grady y Marybeth Thiel por su guía experta y su capacidad para alimentar el proceso creativo, manteniéndonos al mismo tiempo centrados en nuestro objetivo (de no ser por ellas, podríamos haber pasado horas deleitándonos en minucias anatómicas). Me resulta sin duda asombroso el talento de Carlos Machado, capaz de convertir nuestras ideas en extraordinarias y detalladas ilustraciones, que simplifican los conceptos para los estudiantes. Aprecio asimismo la paciencia y el ánimo de mi esposo, Patrick, y mis hijos, Sean y Nora, que me mantienen serena cuando las cosas se ponen difíciles. Por último, mi agradecimiento por la oportunidad que se me ha dado de enseñar a los excepcionales estudiantes de la Geisel School of Medicine at Dartmouth –y de aprender de ellos. Su energía, su curiosidad y su deseo de aprender constituyen para mí una fuente de plena satisfacción.

Peter J. Ward, PhD

Es un desafío y un honor contribuir a la 8.ª edición de *Atlas de anatomía humana* de Frank Netter. Aún me maravilla tener la oportunidad de colaborar en la presentación de las incomparables ilustraciones de Frank Netter y Carlos Machado. Espero que este atlas continúe haciendo llegar estas obras maestras de la ilustración médica a una nueva generación de estudiantes que comienzan a investigar el extraordinario enigma del cuerpo humano. Gracias a todos los magníficos colaboradores y al esforzado equipo de trabajo de Elsevier, especialmente a Marybeth Thiel y Elyse O'Grady, por encargarse de que todos pudiéramos avanzar al unísono. Mi especial reconocimiento a Todd Hoagland por recomendarme al equipo. Estoy inmensamente agradecido a James Walker y Kevin Hannon, que me introdujeron en el mundo de la anatomía. Ambos combinaron sin fisuras las altas expectativas de sus estudiantes con una forma de enseñanza entusiasta, que hacía que cada tema resultara fascinante y gratificante. Toda mi gratitud a mis padres, Robert y Lucinda Ward, por prestarme su apoyo a lo largo de mi vida en mi educación y por aquellas inolvidables visitas a museos en las que miraba absorto los huesos de los dinosaurios. Sarah, Archer y Dashiell, vosotros sois la razón por la que me esfuerzo en el trabajo para intentar hacer del mundo un lugar un poco mejor. Vuestro cariño y vuestro entusiasmo lo son todo para mí.

Brion Benninger, MD, MBChB, MSc

Mi agradecimiento a todas las instituciones sanitarias del mundo y a las asociaciones alopáticas y osteopáticas que me han dado el privilegio de despertarme cada día y poder centrarme en el modo de mejorar nuestro conocimiento de la enseñanza y de la curación de la anatomía de la mente, el cuerpo y el alma, alimentando la expansión del conocimiento humanista. Me siento agradecido y afortunado por el hecho de que mi querida esposa, Alison, y mi comprensivo hijo, Jack, me apoyen cuando mi trabajo se alarga durante las noches y los fines de semana. Sus risas y sus experiencias dan sentido a mi vida. Toda mi gratitud a Elsevier, en especial a Marybeth Thiel, Elyse O'Grady y Madelene Hyde, por esperar los mejores resultados y darnos orientación, haciendo que yo mismo y mis colegas coeditores pudiéramos trabajar en un entorno fluido y diverso. Muchas gracias a Carlos Machado y Frank Netter: el mundo está orgulloso de vosotros. Mi agradecimiento también a los profesionales clínicos que intervinieron en mi formación, y en especial a mis tempranos mentores, de excepcional talento, los cirujanos/anatomistas/profesores, Dres. Gerald Tressidor y Harold Ellis CBE (Cambridge & Guy's Hospital); al Dr. S. Standring y al Dr. M. England, verdaderas encarnaciones de la profesionalidad; a los Dres. P. Crone, E. Szeto y J. Heatherington, por su apoyo a los métodos innovadores de educación médica; a mis estudiantes y pacientes pasados, presentes y futuros, y a mis colegas médicos de todos los rincones del mundo, que hacen que la medicina y la anatomía sigan siendo áreas dinámicas, en evolución y ávidas de nuevos caminos por recorrer. Mi especial reconocimiento a los Dres. J. L. Horn, S. Echols, J. Anderson y J. Underwood, amigos, mentores y compañeros adelantados a su tiempo, cuya perspectiva va más allá de lo convencional y propone un desafío al *statu quo*. Mi más sentido homenaje a mis mentores y compañeros Jim McDaniel y Bill Bryan, y a mi hermana, Gail Hendricks, que ya no están entre nosotros y que para mí representan todo cuanto tienen de bueno la enseñanza, los cuidados y la curación. Ellos hicieron que este mundo fuera un lugar un poco mejor. Por último, gracias a mi madre, por su amor por la educación y la igualdad, y a mi padre, por su mentalidad indagadora y creativa.

Todd M. Hoagland, PhD

Es un privilegio enseñar anatomía clínica, y estoy eternamente agradecido a todos aquellos que donan su cuerpo a la ciencia y a sus familiares, por permitir que los profesionales de la atención sanitaria puedan practicar en la sala de disección. Es un honor para mí trabajar con los estudiantes y colegas de terapia ocupacional y profesiones relacionadas con la salud de Marquette University. Todo mi agradecimiento a John Hansen y a los profesionales del equipo de Elsevier, por ofrecerme la oportunidad de participar en la creación del incomparable *Atlas de anatomía humana* de Frank Netter. Marybeth Thiel y Elyse O'Grady fueron especialmente eficaces al prestar su ayuda, y ha sido un placer trabajar con ellas. Ha sido un honor, asimismo, colaborar con el brillante Carlos Machado y con todos los editores consultores. Gracias a Dave Bolender, Brian Bear y Rebecca Lufler, por ser tan extraordinarios compañeros, así como a todos los estudiantes de posgrado con quienes he trabajado, por ayudarme a crecer como persona. Es un auténtico placer observar cómo progresan. Mi más profunda gratitud a Stan Hillman y Jack O'Malley, por inspirarme mediante sus magistrales enseñanzas y sus exigentes expectativas. Estoy, por otro lado, en deuda con Gary Kolesari y Richard Hoyt Jr., por ayudarme a convertirme en un anatomista clínico competente, y a Rob Bouchie, por su camaradería. Mi más sincero agradecimiento a mi hermano, Bill, por su inquebrantable optimismo y por estar siempre ahí. Gracias a mi madre, Liz, por su dedicación y amor, y por inculcarme una sólida ética de trabajo. Deseo, por último, expresar un humilde homenaje a mis tres hijos, Ella, Caleb y Gregory, por ayudarme a redefinir el amor, la admiración y la alegría. ¡Olya, ty moye solntse!

ÍNDICE DE CONTENIDOS

Tabla de conversión de número de lámina de la 7.ª edición a la 8.ª edición disponible online en https://tinyurl.com/Netter7to8conversion

SECCIÓN 1 INTRODUCCIÓN • Láminas 1-21

Anatomía general • Láminas 1-3

1 Planos corporales y términos de dirección y situación
2 Partes del cuerpo humano: visión anterior en la mujer
3 Partes del cuerpo humano: visión posterior en el hombre

Anatomía sistémica • Láminas 4-21

4 Visión general del sistema nervioso
5 Dermatomas de los miembros superior e inferior
6 Sistema nervioso simpático: esquema
7 Sistema nervioso parasimpático: esquema
8 Visión general del sistema esquelético
9 Tipos de articulaciones sinoviales
10 Visión general del sistema muscular
11 Función e inervación motora segmentaria
12 Corte transversal de la piel
13 Visión general del sistema cardiovascular
14 Arterias principales y puntos de localización del pulso
15 Venas sistémicas principales del sistema cardiovascular
16 Visión general del sistema linfático
17 Visión general del sistema respiratorio
18 Visión general del sistema digestivo
19 Visión general del sistema urinario
20 Visión general del sistema genital
21 Visión general del sistema endocrino

Láminas electrónicas extra • Láminas BP 1-BP 13

BP 1 Aparato pilosebáceo
BP 2 Cavidades corporales principales
BP 3 Neuronas y sinapsis
BP 4 Características de un nervio periférico típico
BP 5 Localización del dolor referido visceral
BP 6 Sistema nervioso simpático: topografía general
BP 7 Sistema nervioso parasimpático: topografía general
BP 8 Sinapsis colinérgicas y adrenérgicas: esquema
BP 9 Arquitectura ósea
BP 10 Estructura muscular
BP 11 Articulaciones: tejidos conectivos y cartílago articular
BP 12 Sistema cardiovascular: composición de la sangre
BP 13 Pared arterial

SECCIÓN 2 CABEZA Y CUELLO • Láminas 22-177

Anatomía de superficie • Láminas 22-24

22 Anatomía de superficie de la cabeza y cuello
23 Nervios cutáneos de la cabeza y cuello
24 Arterias y venas superficiales de la cara y cuero cabelludo

Huesos y articulaciones • Láminas 25-47

25 Cráneo: visión anterior
26 Cráneo: radiografías
27 Cráneo: visión lateral
28 Cráneo: radiografía lateral
29 Cráneo: corte sagital medio
30 Calvaria
31 Base del cráneo: visión inferior
32 Base del cráneo: visión superior
33 Forámenes y conductos de la base del cráneo: visión inferior
34 Forámenes y conductos de la base del cráneo: visión superior
35 Cráneo de recién nacido
36 Esqueleto óseo de cabeza y cuello
37 Esqueleto nasal y senos paranasales
38 Cráneo: visiones posterior y lateral
39 Mandíbula
40 Dientes
41 Diente
42 Articulación temporomandibular
43 Vértebras cervicales: atlas y axis
44 Vértebras cervicales
45 Porción cervical de la columna vertebral
46 Ligamentos craneocervicales externos
47 Ligamentos craneocervicales internos

Cuello • Láminas 48-58

48 Músculos faciales (de la mímica): visión lateral
49 Músculos del cuello: visión anterior
50 Venas superficiales del cuello
51 Fascias del cuello
52 Fascias del cuello
53 Músculos suprahioideos e infrahioideos
54 Músculos del cuello: visión lateral
55 Músculos prevertebrales y laterales del cuello
56 Nervios del cuello
57 Nervios del cuello y plexo cervical
58 Arterias carótidas

Nariz • Láminas 59-82

59 Esqueleto de la nariz
60 Músculos, nervios y arterias de la cara
61 Pared lateral de la cavidad nasal
62 Pared lateral de la cavidad nasal del cráneo
63 Pared medial de la cavidad nasal (tabique nasal)
64 Nervios de la cavidad nasal
65 Vasculatura de la cavidad nasal
66 Nervios de la cavidad nasal: tabique nasal óseo reclinado hacia arriba
67 Senos paranasales: visiones parasagitales
68 Senos paranasales: cambios con la edad
69 Senos paranasales: cortes frontal y transversal
70 Glándulas salivares
71 Ramos del nervio facial y glándula parótida
72 Músculos masticadores: músculos masetero y temporal
73 Músculos masticadores: músculos pterigoideos
74 Arteria maxilar
75 Fosas temporal e infratemporal
76 Arterias maxilar y temporal superficial
77 Nervio mandibular (NC V_3)
78 Fosa infratemporal
79 Nervios oftálmico y maxilar
80 Inervación autónoma de la cavidad nasal
81 Nervios y arterias del tercio medio de la cara
82 Posición de nervios y vasos de la base del cráneo

Boca • Láminas 83-90

83 Inspección de la cavidad bucal
84 Inervación aferente de la cavidad bucal y lengua
85 Techo de la cavidad bucal
86 Lengua y glándulas salivares: cortes
87 Músculos suprahioideos
88 Lengua
89 Dorso de la lengua
90 Fauces

Faringe • Láminas 91-102

91 Visión posterior de la faringe: nervios y vasos
92 Músculos de la faringe: visión posterior abierta parcialmente
93 Faringe: visión posterior abierta
94 Unión faringoesofágica
95 Faringe: visión medial
96 Músculos de la faringe: visión medial
97 Músculos de la faringe: visión lateral

98 Nervios de las regiones bucal y faríngea
99 Arterias de la cabeza y cuello
100 Venas de la cabeza y cuello
101 Nódulos (ganglios) linfáticos de la cabeza y cuello
102 Nódulos (ganglios) linfáticos de la faringe y lengua

Laringe y glándulas endocrinas • Láminas 103-109

103 Glándula tiroides: visión anterior
104 Glándula tiroides: visión posterior
105 Glándulas tiroides y paratiroides
106 Cartílagos de la laringe
107 Músculos intrínsecos de la laringe
108 Nervios y corte frontal de la laringe
109 Acciones de los músculos intrínsecos de la laringe

Ojo • Láminas 110-120

110 Párpados
111 Aparato lagrimal
112 Músculos extraoculares (extrínsecos del globo ocular)
113 Nervios de la órbita
114 Visiones superior y anterior de la órbita
115 Arterias y venas de la órbita y párpados
116 Globo ocular: corte transversal
117 Cámaras anterior y posterior del globo ocular
118 Lente y estructuras de soporte
119 Arterias y venas intrínsecas del ojo
120 Aporte vascular del ojo

Oído • Láminas 121-126

121 Oído y vía de recepción del sonido en la cóclea
122 Oído externo y cavidad timpánica
123 Cavidad timpánica
124 Laberintos óseo y membranoso
125 Laberintos óseo y membranoso: esquema y corte
126 Orientación de los laberintos en el cráneo

Encéfalo y meninges • Láminas 127-142

127 Meninges y venas diploicas
128 Arterias meníngeas
129 Meninges y venas cerebrales superficiales
130 Senos venosos de la duramadre: corte sagital
131 Senos venosos de la duramadre: base del cráneo
132 Cerebro: visiones laterales
133 Cerebro: visiones mediales
134 Cerebro: visión inferior
135 Ventrículos del encéfalo
136 Circulación del líquido cefalorraquídeo (cerebroespinal)
137 Núcleos (ganglios) basales
138 Tálamo y estructuras relacionadas
139 Hipocampo y fórnix
140 Tronco del encéfalo
141 Ventrículos y cerebelo
142 Cerebelo

Nervios craneales y cervicales • Láminas 143-162

143 Núcleos de los nervios craneales en el tronco del encéfalo: esquema (visión posterior)
144 Núcleos de los nervios craneales en el tronco del encéfalo: esquema (visión medial)
145 Nervios craneales: esquema de la distribución motora y sensitiva
146 Nervio olfatorio (NC I) y vías olfatorias: esquema
147 Nervio óptico (NC II) y vía óptica: esquema
148 Nervios oculomotor (NC III), troclear (NC IV) y abducens (NC VI): esquema
149 Nervio trigémino (NC V): esquema
150 Nervio facial (NC VII): esquema
151 Nervio vestibulococlear (NC VIII): esquema
152 Nervio glosofaríngeo (NC IX): esquema
153 Nervio vago (NC X): esquema
154 Nervio accesorio (NC XI): esquema
155 Nervio hipogloso (NC XII): esquema
156 Plexo cervical: esquema
157 Nervios autónomos en el cuello
158 Nervios autónomos en la cabeza
159 Ganglio ciliar: esquema
160 Ganglios pterigopalatino y submandibular: esquema
161 Ganglio ótico: esquema
162 Vías gustativas: esquema

Vasculatura cerebral • Láminas 163-175

163 Arterias del encéfalo y meninges
164 Arteria carótida interna en la porción petrosa del temporal
165 Arterias del encéfalo: esquema
166 Arterias del encéfalo: visiones inferiores
167 Círculo arterial cerebral (polígono de Willis)
168 Arterias del encéfalo: visión y corte frontales
169 Arterias del encéfalo: visiones lateral y medial
170 Arterias del encéfalo: ramas de las arterias vertebral y basilar
171 Venas de la fosa craneal posterior
172 Venas profundas del encéfalo
173 Venas subependimarias del encéfalo
174 Hipotálamo e hipófisis
175 Vasculatura del hipotálamo e hipófisis

Radiología regional • Láminas 176-177

176 Angiografías por RM craneales (ARM y VRM)
177 RM craneales

Estructuras con gran significación clínica • Tablas 2.1-2.4

Nervios craneales • Tablas 2.5-2.8

Ramos del plexo cervical • Tabla 2.9

Músculos • Tablas 2.10-2.14

Láminas electrónicas extra • Láminas BP 14-BP 32

BP 14 Sistema somatosensitivo: tronco y miembros
BP 15 Sistema piramidal
BP 16 TC del cráneo; reconstrucción 3D
BP 17 Cambios degenerativos en vértebras cervicales
BP 18 Articulación atlantooccipital
BP 19 Músculos faciales (de la mímica): visión anterior
BP 20 Músculos faciales (de la mímica)
BP 21 Arterias de la cavidad nasal: tabique nasal óseo doblado superiormente
BP 22 Nariz y seno maxilar: corte transversal
BP 23 Senos paranasales
BP 24 Arteria subclavia
BP 25 Apertura de la mandíbula
BP 26 Inervación aferente de la cavidad bucal y faringe
BP 27 Fascias de la órbita y globo ocular
BP 28 Cavidad timpánica: visiones medial y lateral
BP 29 Anatomía del oído en el niño
BP 30 Trompa auditiva (de Eustaquio)
BP 31 Angiografías por RM venosa (VRM) y arterial (ARM) del cráneo
BP 32 RM axiales (transversales) y coronal del encéfalo

SECCIÓN 3 DORSO • Láminas 178-201

Anatomía de superficie • Lámina 178

178 Anatomía de superficie del dorso (espalda)

Columna vertebral • Láminas 179-185

179 Columna vertebral
180 Vértebras torácicas
181 Vértebras lumbares
182 Vértebras: radiografía y RM
183 Hueso sacro y cóccix
184 Ligamentos de la columna vertebral: región lumbosacra
185 Articulaciones de la columna vertebral: región lumbar

Médula espinal • Láminas 186-194

186 Médula espinal y nervios espinales
187 Raíces de los nervios espinales y vértebras
188 Dermatomas
189 Meninges y raíces nerviosas espinales
190 Nervio espinal, raíces y ramos
191 Arterias de la médula espinal: esquema
192 Arterias de la médula espinal: distribución intrínseca
193 Venas de la médula espinal y columna vertebral
194 Venas de la columna vertebral: venas vertebrales

Músculos y nervios • Láminas 195-199

195 Músculos del dorso (espalda): planos superficiales
196 Músculos del dorso (espalda): planos intermedios
197 Músculos del dorso (espalda): planos profundos
198 Nervios del dorso (espalda)
199 Nervios en la región cervical posterior

Anatomía seccional • Láminas 200-201

200 Región lumbar del dorso (espalda): corte transversal
201 Nervio espinal torácico típico

Estructuras con gran significación clínica • Tabla 3.1

Músculos • Tablas 3.2-3.4

Láminas electrónicas extra • Láminas BP 33-BP 40

BP 33 Ligamentos de la columna vertebral
BP 34 Columna cervical: radiografías
BP 35 Columna cervical: RM y radiografía
BP 36 Columna toracolumbar: radiografía lateral
BP 37 Vértebras lumbares: radiografías
BP 38 Columna lumbar: RM
BP 39 Venas vertebrales: detalle que muestra las comunicaciones venosas
BP 40 Cortes transversales de la médula espinal: tractos de fibras

SECCIÓN 4 TÓRAX • Láminas 202-266

Anatomía de superficie • Lámina 202

202 Anatomía de superficie del tórax

Esqueleto del tórax • Láminas 203-204

203 Esqueleto del tórax
204 Costillas y articulaciones asociadas

Mama • Láminas 205-208

205 Mama
206 Arterias de la mama
207 Vasos y nódulos (ganglios) linfáticos de la mama
208 Drenaje linfático de la mama

Pared del tórax y diafragma • Láminas 209-216

209 Pared anterior del tórax: disección superficial
210 Pared anterior del tórax: disección más profunda
211 Pared anterior del tórax: visión interna
212 Nervios y arterias intercostales
213 Venas de la pared del tórax
214 Nervio frénico y relaciones con el pericardio
215 Diafragma: cara torácica
216 Diafragma: cara abdominal

Pulmones, tráquea y bronquios • Láminas 217-230

217 Pulmones en la cavidad torácica: visión anterior
218 Pulmones en la cavidad torácica: visión posterior
219 Pulmones *in situ:* visión anterior
220 Grandes vasos del mediastino
221 Pulmones: visiones mediales
222 Arterias y venas bronquiales
223 Segmentos broncopulmonares: visiones anterior y posterior
224 Segmentos broncopulmonares: visiones medial y lateral
225 Tráquea y bronquios de mayor tamaño
226 Bronquios y vías aéreas intrapulmonares
227 Circulación sanguínea intrapulmonar: esquema
228 Vasos linfáticos del tórax y nódulos (ganglios) linfáticos pulmonares y mediastínicos
229 Nervios autónomos en el tórax
230 Inervación del árbol traqueobronquial: esquema

Corazón • Láminas 231-250

231 Corazón *in situ*
232 Corazón: exposición anterior
233 Corazón y áreas precordiales de auscultación
234 Corazón: radiografías y angiografía TC
235 Corazón: caras basal y diafragmática
236 Saco pericárdico y cavidad pericárdica
237 Mediastino: corte transversal
238 Tórax: corte frontal del corazón y aorta ascendente
239 Arterias coronarias y venas cardíacas
240 Arterias coronarias: visiones anteriores, TC y 3D
241 Atrio (aurícula) y ventrículo derechos
242 Atrio (aurícula) y ventrículo izquierdos
243 Complejo valvular del corazón
244 Complejo valvular del corazón *(cont.)*
245 Atrios (aurículas), ventrículos y septo interventricular
246 Válvulas cardíacas
247 Circulación prenatal y posnatal
248 Sistema de conducción del corazón
249 Nervios del tórax
250 Inervación del corazón: esquema

Mediastino • Láminas 251-261

251 Mediastino: visión lateral derecha
252 Mediastino: visión lateral izquierda
253 Nervio frénico
254 Esófago *in situ*
255 Esófago: estrechamientos y relaciones
256 Musculatura del esófago
257 Unión gastroesofágica
258 Arterias del esófago
259 Venas del esófago
260 Vasos y nódulos (ganglios) linfáticos del esófago
261 Nervios del esófago

Anatomía seccional • Láminas 262-266

262 Tórax: TC axiales (transversales)
263 Corte transversal del tórax a nivel de la vértebra T3
264 Corte transversal del tórax a nivel del disco intervertebral T3-T4
265 Corte transversal del tórax a nivel del disco intervertebral T4-T5
266 Corte transversal del tórax a nivel de la vértebra T7

Estructuras con gran significación clínica • Tablas 4.1-4.3

Músculos • Tabla 4.4

Láminas electrónicas extra • Láminas BP 41-BP 52

BP 41 Costillas cervicales y variaciones asociadas
BP 42 Inserciones musculares en las costillas

BP 43 Músculos de la respiración
BP 44 Vía aérea intrapulmonar: esquema
BP 45 Anatomía de la ventilación y respiración
BP 46 Arterias coronarias: visiones anterolaterales derechas y arteriografías
BP 47 Arterias coronarias y venas cardíacas: variaciones
BP 48 Inervación intrínseca y variaciones en los nervios del esófago
BP 49 Arterias del esófago: variaciones
BP 50 Tórax: corte frontal
BP 51 Tórax: TC coronales
BP 52 Inervación de los vasos sanguíneos: esquema

SECCIÓN 5 ABDOMEN • Láminas 267-351

Anatomía de superficie • Lámina 267

267 Anatomía de superficie del abdomen

Pared abdominal • Láminas 268-287

268 Esqueleto óseo del abdomen
269 Regiones y planos del abdomen
270 Pared anterior del abdomen: disección superficial
271 Pared anterior del abdomen: disección intermedia
272 Pared anterior del abdomen: disección profunda
273 Vaina del músculo recto del abdomen: cortes transversales
274 Pared anterior del abdomen: visión interna
275 Pared posterolateral del abdomen
276 Arterias de la pared anterior del abdomen
277 Venas de la pared anterior del abdomen
278 Nervios de la pared anterior del abdomen
279 Nervios intercostales
280 Región inguinal: disecciones
281 Conducto inguinal y cordón espermático
282 Vaina femoral y conducto inguinal
283 Pared posterior del abdomen: visión interna
284 Arterias de la pared posterior del abdomen
285 Venas de la pared posterior del abdomen
286 Vasos y nódulos (ganglios) linfáticos de la pared posterior del abdomen
287 Nervios de la pared posterior del abdomen

Cavidad peritoneal • Láminas 288-293

288 Omento (epiplón) mayor y vísceras abdominales
289 Mesenterios y músculo suspensorio del duodeno
290 Mesocolon y raíz del mesenterio
291 Bolsa omental (transcavidad de los epiplones): estómago reclinado
292 Bolsa omental (transcavidad de los epiplones): corte transversal
293 Peritoneo de la pared posterior del abdomen

Estómago e intestinos • Láminas 294-301

294 Estómago *in situ*
295 Mucosa del estómago
296 Duodeno *in situ*
297 Mucosa y musculatura del intestino delgado
298 Unión ileocecal
299 Ciego y orificio ileal
300 Apéndice vermiforme
301 Mucosa y musculatura del intestino grueso

Hígado, vesícula biliar, páncreas y bazo • Láminas 302-307

302 Caras y lecho del hígado
303 Hígado *in situ:* sistemas vascular y de conductos biliares
304 Estructura del hígado: esquema
305 Vesícula biliar, conductos biliares extrahepáticos y conducto pancreático
306 Páncreas *in situ*
307 Bazo

Vasculatura visceral • Láminas 308-318

308 Arterias del estómago, hígado y bazo
309 Tronco celíaco y ramas
310 Arterias del hígado, páncreas, duodeno y bazo
311 Arteriografía y angiografía por TC celíacas
312 Arterias del duodeno y cabeza del páncreas
313 Arterias del intestino delgado
314 Arterias del intestino grueso
315 Venas del estómago, duodeno, páncreas y bazo
316 Venas del intestino delgado
317 Venas del intestino grueso
318 Tributarias de la vena porta hepática y anastomosis portocava

Nervios y plexos viscerales • Láminas 319-329

319 Nervios y ganglios autónomos del abdomen
320 Inervación autónoma del estómago y duodeno
321 Inervación autónoma del estómago y duodeno *(cont.)*
322 Inervación autónoma del intestino delgado
323 Inervación autónoma del intestino grueso
324 Inervación autónoma del intestino: esquema

325 Inervación autónoma del esófago, estómago y duodeno: esquema
326 Vías reflejas autónomas: esquema
327 Plexos entéricos del intestino
328 Inervación autónoma del hígado: esquema
329 Inervación autónoma del páncreas: esquema

Riñones y glándulas suprarrenales • Láminas 330-343

330 Riñones *in situ:* visiones anteriores
331 Riñones *in situ:* visiones posteriores
332 Glándulas suprarrenales
333 Estructura macroscópica del riñón
334 Arterias intrarrenales y segmentos del riñón
335 Uréteres en el abdomen y pelvis
336 Arterias de los uréteres y vejiga urinaria
337 Fascia renal
338 Vasos y nódulos (ganglios) linfáticos de los riñones y vejiga urinaria
339 Nervios autónomos de riñones, uréteres y vejiga urinaria
340 Inervación autónoma de los riñones y porción abdominal de los uréteres: esquema
341 Nervios autónomos de las glándulas suprarrenales: disección y esquema
342 Arterias y venas de las glándulas suprarrenales *in situ*
343 Pared y vísceras abdominales: corte paramediano (parasagital)

Linfáticos • Lámina 344

344 Drenaje linfático del abdomen y pelvis: esquema

Radiología regional • Láminas 345-346

345 Radiología abdominal: TC axiales (transversales)
346 Radiología abdominal: TC axiales (transversales) *(cont.)*

Anatomía seccional • Láminas 347-351

347 Corte transversal a nivel de la vértebra T10, a través de la unión gastroesofágica
348 Corte transversal a nivel de la vértebra T12, inferior a la apófisis xifoides
349 Corte transversal a nivel del disco intervertebral T12-L1
350 Corte transversal a nivel del disco intervertebral L1-L2
351 Corte transversal a nivel del disco intervertebral L3-L4

Estructuras con gran significación clínica • Tablas 5.1-5.3

Músculos • Tabla 5.4

Láminas electrónicas extra • Láminas BP 53-BP 83

BP 53 Regiones inguinal y femoral
BP 54 Hernia inguinal indirecta
BP 55 Variaciones en la posición y contorno del estómago en relación con los hábitos corporales
BP 56 Capas de la pared del duodeno
BP 57 TC y CPRM que muestran el apéndice vermiforme, la vesícula y las vías biliares; ramos nerviosos en la arteria hepática
BP 58 Topografía del hígado
BP 59 Variaciones morfológicas del hígado
BP 60 Colon sigmoide: variaciones de posición
BP 61 Variaciones en la irrigación arterial del ciego e inserción peritoneal posterior del ciego
BP 62 Variaciones del conducto pancreático
BP 63 Variaciones de los conductos cístico, hepáticos y pancreático
BP 64 Variaciones en las arterias císticas
BP 65 Variaciones en las arterias hepáticas
BP 66 Variaciones y anomalías de la vena porta hepática
BP 67 Variaciones del tronco celíaco
BP 68 Variaciones de las arterias cólicas
BP 69 Variaciones de las arterias cólicas *(cont.)*
BP 70 Variaciones de la arteria y vena renales
BP 71 Histología del corpúsculo renal
BP 72 Nefrona y túbulo colector: esquema
BP 73 Vasos sanguíneos en el parénquima del riñón: esquema
BP 74 Vasos y nódulos (ganglios) linfáticos del estómago
BP 75 Vasos y nódulos (ganglios) linfáticos del páncreas
BP 76 Vasos y nódulos (ganglios) linfáticos del intestino delgado
BP 77 Vasos y nódulos (ganglios) linfáticos del intestino grueso
BP 78 Vasos y nódulos (ganglios) linfáticos del hígado
BP 79 Corte transversal esquemático del abdomen a nivel de la vértebra T12
BP 80 Corte transversal del abdomen: nivel vertebral L5, cerca del plano transtubercular
BP 81 Corte transversal del abdomen: nivel vertebral S1, espina ilíaca anterior superior
BP 82 TC axial (transversal) de la parte superior del abdomen
BP 83 Variaciones arteriales e irrigación colateral del hígado y vesícula biliar

SECCIÓN 6 PELVIS • Láminas 352-421

Anatomía de superficie • Lámina 352

352 Anatomía de superficie de la pelvis

Pelvis ósea • Láminas 353-357

353 Esqueleto óseo de la pelvis
354 Pelvis masculina y femenina: radiografías
355 Diferencias sexuales de la pelvis ósea: medidas
356 Ligamentos de la pelvis ósea
357 Ligamentos de la hemipelvis ósea

Diafragma pélvico y vísceras pélvicas • Láminas 358-368

358 Diafragma pélvico (mujer)
359 Diafragma pélvico (mujer): visiones medial y superior
360 Diafragma pélvico (mujer): visiones inferiores
361 Diafragma pélvico (hombre): visión superior
362 Diafragma pélvico (hombre): visión inferior
363 Cavidad pélvica: mujer
364 Vísceras pélvicas y periné: mujer
365 Órganos genitales internos femeninos
366 Fascia endopelviana
367 Cavidad pélvica: hombre
368 Vísceras pélvicas y periné: hombre

Vejiga urinaria • Láminas 369-371

369 Vejiga urinaria: orientación y estructuras de sostén
370 Esfínteres uretrales en la mujer
371 Vejiga urinaria: mujer y hombre

Genitales internos femeninos • Láminas 372-376

372 Útero, vagina y estructuras de sostén
373 Útero: ligamentos fasciales
374 Útero y anexos
375 Vísceras pélvicas: mujer
376 Ligamentos pélvicos (pelvianos)

Periné y genitales externos femeninos • Láminas 377-380

377 Periné y genitales externos femeninos
378 Periné femenino (disección superficial)
379 Periné femenino (disección más profunda)
380 Espacios perineales femeninos

Periné y genitales externos masculinos • Láminas 381-388

381 Periné y genitales externos masculinos (disección superficial)
382 Periné y genitales externos masculinos (disección más profunda)
383 Pene
384 Espacios perineales en el hombre
385 Próstata y vesículas seminales
386 Uretra
387 Descenso del testículo
388 Escroto y contenido

Homologías de los genitales masculinos y femeninos • Láminas 389-390

389 Estructuras homólogas de los genitales externos
390 Estructuras homólogas de los genitales internos

Genitales internos masculinos • Láminas 391-392

391 Testículos
392 Testículo, epidídimo y conducto deferente

Recto y conducto anal • Láminas 393-399

393 Recto *in situ:* mujer y hombre
394 Fosas isquioanales
395 Recto y conducto anal
396 Musculatura anorrectal
397 Músculo esfínter externo del ano: visiones perineales
398 Espacios extraperitoneales perineales y pélvicos: reales y potenciales
399 RM sagitales potenciadas en T2 de la pelvis

Vasculatura • Láminas 400-410

400 Arterias del recto y conducto anal en el hombre: visión posterior
401 Venas del recto y conducto anal en la mujer: visión anterior
402 Arterias y venas de las vísceras pélvicas femeninas: visión anterior
403 Arterias y venas del testículo: visión anterior
404 Arterias de la pelvis: mujer
405 Arterias y venas de la pelvis: hombre
406 Arterias y venas del periné y útero
407 Arterias y venas del periné: hombre
408 Vasos y nódulos (ganglios) linfáticos de la pelvis y genitales: mujer
409 Nódulos (ganglios) linfáticos inguinales y vasos linfáticos del periné: mujer
410 Vasos y nódulos (ganglios) linfáticos de la pelvis y genitales: hombre

Nervios del periné y vísceras pélvicas • Láminas 411-419

411 Nervios de los genitales externos: hombre
412 Nervios de las vísceras pélvicas: hombre
413 Nervios del periné: hombre

414 Nervios de las vísceras pélvicas: mujer
415 Nervios del periné y genitales externos: mujer
416 Vías nerviosas en el parto
417 Inervación de los órganos genitales femeninos: esquema
418 Inervación de los órganos genitales masculinos: esquema
419 Inervación de la vejiga urinaria y porción inferior del uréter: esquema

Anatomía seccional • Láminas 420-421

420 Pelvis masculina: corte transversal de la unión vesicoprostática
421 Pelvis femenina: corte transversal de la vagina y la uretra

Estructuras con gran significación clínica • Tablas 6.1-6.3

Músculos • Tabla 6.4

Láminas electrónicas extra • Láminas BP 84-BP 95

BP 84 Fascias de la pelvis y periné masculino y femenino
BP 85 Cistouretrografías en el hombre y la mujer
BP 86 Uretra femenina
BP 87 Genética de la reproducción
BP 88 Ciclo menstrual
BP 89 Desarrollo uterino
BP 90 Ovario, ovocitos y folículos
BP 91 Variaciones en el himen
BP 92 Corte transversal de la pelvis a través de la próstata
BP 93 Arterias y venas de la pelvis: hombre (imagen de la próstata)
BP 94 Corte transversal de la pelvis a través de la unión vesicoprostática
BP 95 Glándulas endocrinas, hormonas y pubertad

SECCIÓN 7 MIEMBRO SUPERIOR • Láminas 422-490

Anatomía de superficie • Láminas 422-426

422 Anatomía de superficie del miembro superior
423 Inervación cutánea del miembro superior
424 Nervios cutáneos y venas superficiales de la porción proximal del miembro superior
425 Nervios cutáneos y venas superficiales del antebrazo y mano
426 Vasos y nódulos (ganglios) linfáticos del miembro superior

Hombro y axila • Láminas 427-439

427 Húmero y escápula
428 Áreas de inserción muscular del húmero, escápula y clavícula
429 Clavícula y articulación esternoclavicular
430 Hombro: radiografía anteroposterior
431 Articulaciones del hombro y acromioclavicular
432 Músculos del hombro
433 Axila: pared posterior
434 Músculos del manguito de los rotadores
435 Fascias pectoral, clavipectoral y axilar
436 Región del hombro
437 Arteria axilar y anastomosis alrededor de la escápula
438 Axila: visión anterior
439 Plexo braquial: esquema

Brazo • Láminas 440-445

440 Músculos del brazo: compartimento anterior
441 Músculos del brazo: compartimento posterior
442 Arteria braquial *in situ*
443 Arterias del miembro superior
444 Venas del miembro superior
445 Brazo: cortes transversales seriados

Codo y antebrazo • Láminas 446-461

446 Huesos del codo
447 Codo: radiografías
448 Ligamentos del codo
449 Huesos del antebrazo
450 Músculos del antebrazo: pronadores y supinadores
451 Músculos del antebrazo: extensores del carpo y dedos
452 Músculos del antebrazo: flexores del carpo
453 Músculos del antebrazo: flexores de los dedos
454 Músculos del antebrazo: plano superficial del compartimento posterior
455 Músculos del antebrazo: plano profundo del compartimento posterior
456 Músculos del antebrazo: plano superficial del compartimento anterior
457 Músculos del antebrazo: compartimento anterior
458 Músculos del antebrazo: plano profundo del compartimento anterior
459 Áreas de inserción muscular del antebrazo: visión anterior
460 Áreas de inserción muscular del antebrazo: visión posterior
461 Antebrazo: cortes transversales seriados

Carpo y mano • Láminas 462-481

462 Huesos del carpo
463 Movimientos del carpo
464 Ligamentos del carpo: visión anterior
465 Ligamentos del carpo: visión posterior
466 Huesos de la mano
467 Carpo y mano: radiografías
468 Ligamentos metacarpofalángicos e interfalángicos
469 Carpo y mano: disecciones palmares superficiales
470 Carpo y mano: disecciones palmares profundas
471 Músculos lumbricales, espacios mediopalmar y tenar, y vainas tendinosas
472 Tendones flexores, arterias y nervios en el carpo
473 Espacios y vainas tendinosas de la mano
474 Tendones flexores y extensores en los dedos
475 Músculos intrínsecos de la mano
476 Arterias de la mano: visiones palmares
477 Carpo y mano: disección lateral superficial
478 Carpo y mano: disección dorsal superficial
479 Nervios y arterias del dorso de la mano y carpo
480 Tendones de los extensores en el carpo
481 Dedos

Nervios y vasos • Láminas 482-489

482 Inervación cutánea del carpo y mano
483 Arterias y nervios del miembro superior: visión anterior
484 Nervios del miembro superior
485 Nervio musculocutáneo
486 Nervio mediano
487 Nervio cubital
488 Nervio radial en el brazo y nervios de la región posterior del hombro
489 Nervio radial en el antebrazo y la mano

diología regional • Lámina 490

490 RM y TC del hombro

Estructuras con gran significación clínica • Tablas 7.1-7.2

Nervios del plexo braquial • Tablas 7.3-7.4

Músculos • Tablas 7.5-7.8

Láminas electrónicas extra • Láminas BP 96-BP 102

BP 96 Arterias del brazo y porción proximal del antebrazo
BP 97 Arterias del antebrazo y de la mano
BP 98 Ligamentos del carpo: visiones posterior y anterior
BP 99 Zonas flexora y extensora de la mano
BP 100 Cortes transversales a través del metacarpo y huesos distales del carpo
BP 101 Corte transversal de la mano
BP 102 Corte transversal de la mano *(cont.)*

SECCIÓN 8 MIEMBRO INFERIOR • Láminas 491-556

Anatomía de superficie • Láminas 491-494

491 Anatomía de superficie del miembro inferior
492 Nervios cutáneos y venas superficiales del miembro inferior: visión anterior
493 Nervios cutáneos y venas superficiales del miembro inferior: visión posterior
494 Vasos y nódulos (ganglios) linfáticos del miembro inferior

Cadera, nalga y muslo • Láminas 495-515

495 Hueso coxal
496 Articulación de la cadera
497 Articulación de la cadera: radiografía anteroposterior
498 Áreas de inserción de los músculos de cadera y muslo: visión anterior
499 Áreas de inserción de los músculos de cadera y muslo: visión posterior
500 Fémur
501 Músculos de la cadera y muslo: visión lateral
502 Músculos del muslo: compartimento anterior
503 Músculos del muslo: compartimento medial
504 Músculos de la cadera y muslo: visiones posteriores
505 Músculos psoas e ilíaco
506 Plexos lumbosacro y coccígeo
507 Plexo lumbar
508 Plexos sacro y coccígeo
509 Arterias y nervios del muslo: visiones anteriores
510 Arterias y nervios del muslo: visión anterior, disección profunda
511 Arterias y nervios del muslo: visión posterior
512 Nervios de la cadera y nalga
513 Bolsas (sinoviales) de la cadera: visiones posterior y anterolateral
514 Arterias de la cabeza y cuello del fémur
515 Muslo: cortes transversales seriados

Rodilla • Láminas 516-523

516 Rodilla: visiones medial y lateral
517 Rodilla: visiones anteriores

518 Rodilla: visiones internas
519 Rodilla: ligamentos cruzados y colaterales
520 Rodilla: radiografía anteroposterior y visión posterior
521 Rodilla: visiones posterior y sagital
522 Arterias del miembro inferior
523 Venas del miembro inferior

Pierna • Láminas 524-534

524 Tibia y peroné: visiones anterior y posterior
525 Tibia y peroné: visiones adicionales y corte transversal
526 Áreas de inserción de los músculos de la pierna
527 Músculos de la pierna: plano superficial del compartimento posterior
528 Músculos de la pierna: plano superficial del compartimento posterior (parcialmente disecado)
529 Músculos de la pierna: plano profundo del compartimento posterior
530 Músculos de la pierna: compartimento lateral
531 Músculos de la pierna: plano superficial del compartimento anterior
532 Músculos de la pierna: plano profundo del compartimento anterior
533 Venas de la pierna
534 Pierna: cortes transversales y compartimentos fasciales

Tarso y pie • Láminas 535-549

535 Huesos del pie: visiones dorsal y plantar
536 Huesos del pie: visiones lateral y medial
537 Calcáneo
538 Ligamentos del tarso y pie
539 Ligamentos del pie: visión plantar
540 Vainas tendinosas de la región del tobillo
541 Músculos del dorso del pie: disección superficial
542 Músculos del dorso del pie: disección profunda
543 Planta del pie: disección superficial
544 Músculos de la planta del pie: primer plano
545 Músculos de la planta del pie: segundo plano
546 Músculos de la planta del pie: tercer plano
547 Músculos interóseos y arterias profundas del pie
548 Músculos interóseos del pie
549 Cortes transversales del pie

Nervios • Láminas 550-554

550 Nervios femoral y cutáneo femoral lateral
551 Nervio obturador
552 Nervios ciático y cutáneo femoral posterior
553 Nervio tibial
554 Nervio peroneo común

Radiología regional • Láminas 555-556

555 RM y TC 3D de la cadera
556 Tobillo: radiografías

Estructuras con gran significación clínica • Tablas 8.1-8.2

Nervios del plexo lumbosacro • Tablas 8.3-8.4

Músculos • Tablas 8.5-8.8

Láminas electrónicas extra • Láminas BP 103-BP 112

BP 103 Arterias del muslo y rodilla
BP 104 Corte transversal de la cadera
BP 105 Arterias de la rodilla y pie
BP 106 Pierna: cortes transversales seriados
BP 107 Osteología de la rodilla
BP 108 Radiografía de la rodilla: proyección lateral
BP 109 Pie: nervios y arterias
BP 110 Corte transversal de la articulación talocrural (del tobillo) y pie
BP 111 Corte transversal del pie
BP 112 Anatomía de la uña de un dedo del pie

Bibliografía

Índice alfabético

INTRODUCCIÓN 1

Anatomía general	1-3	**Láminas electrónicas extra**	BP 1-BP 13
Anatomía sistémica	4-21		

LÁMINAS ELECTRÓNICAS EXTRA

BP 1 Aparato pilosebáceo

BP 2 Cavidades corporales principales

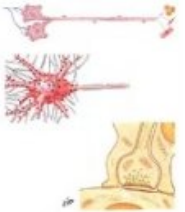

BP 3 Neuronas y sinapsis

BP 4 Características de un nervio periférico típico

BP 5 Localización del dolor referido visceral

BP 6 Sistema nervioso simpático: topografía general

BP 7 Sistema nervioso parasimpático: topografía general

BP 8 Sinapsis colinérgicas y adrenérgicas: esquema

LÁMINAS ELECTRÓNICAS EXTRA *(cont.)*

BP 9 Arquitectura ósea

BP 10 Estructura muscular

BP 11 Articulaciones: tejidos conectivos y cartílago articular

BP 12 Sistema cardiovascular: composición de la sangre

BP 13 Pared arterial

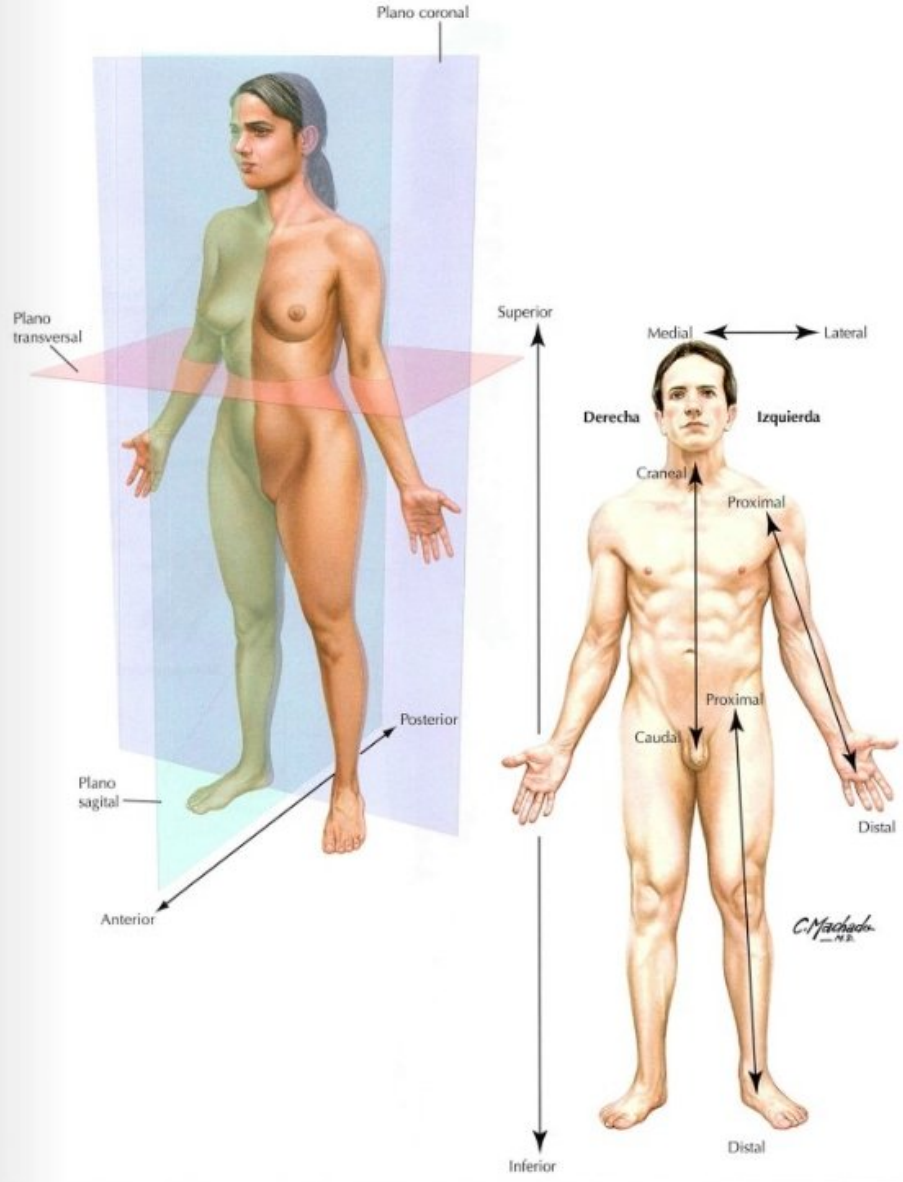

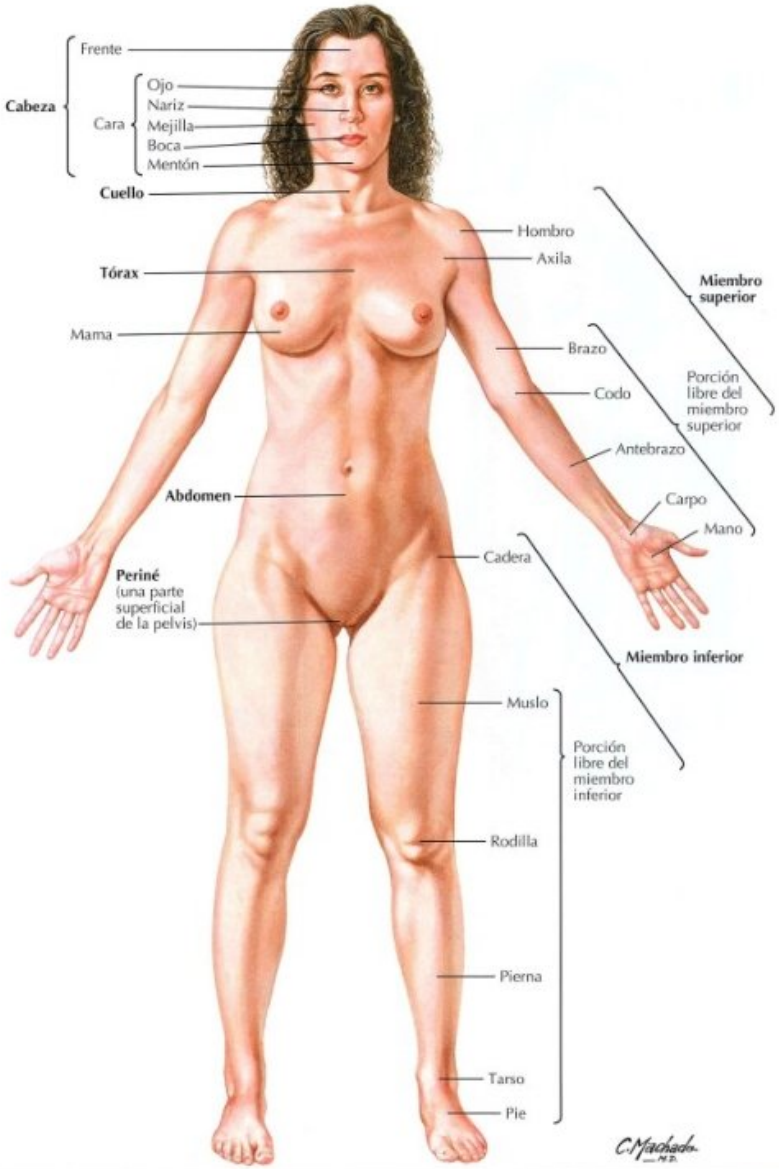
Cabeza
Frente
Cara
Ojo
Nariz
Mejilla
Boca
Mentón
Cuello
Tórax
Mama
Abdomen
Periné
(una parte
superficial
de la pelvis)
Hombro
Axila
Miembro
superior
Brazo
Codo
Antebrazo
Carpo
Mano
Porción
libre del
miembro
superior
Cadera
Miembro inferior
Muslo
Rodilla
Pierna
Tarso
Pie
Porción
libre del
miembro
inferior
C. Machado M.D.

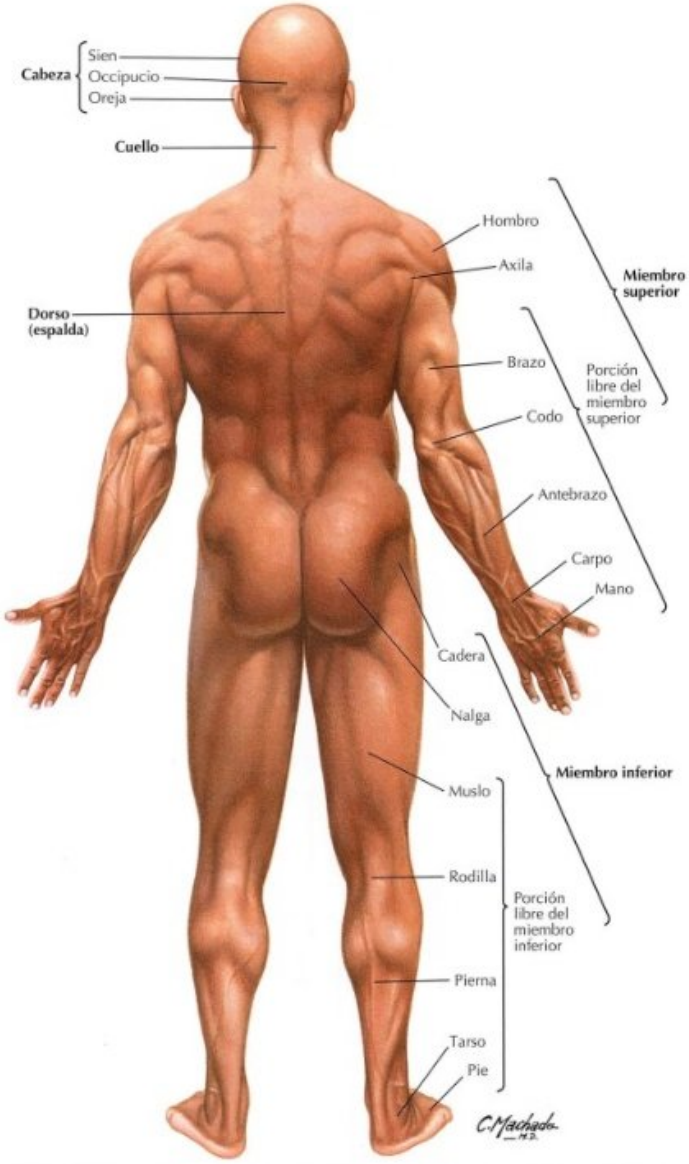
Cabeza
Sien
Occipucio
Oreja
Cuello
Hombro
Axila
Miembro
superior
Dorso
(espalda)
Brazo
Codo
Antebrazo
Carpo
Mano
Porción
libre del
miembro
superior
Cadera
Nalga
Miembro inferior
Muslo
Rodilla
Pierna
Tarso
Pie
Porción
libre del
miembro
inferior
C. Machado M.D.

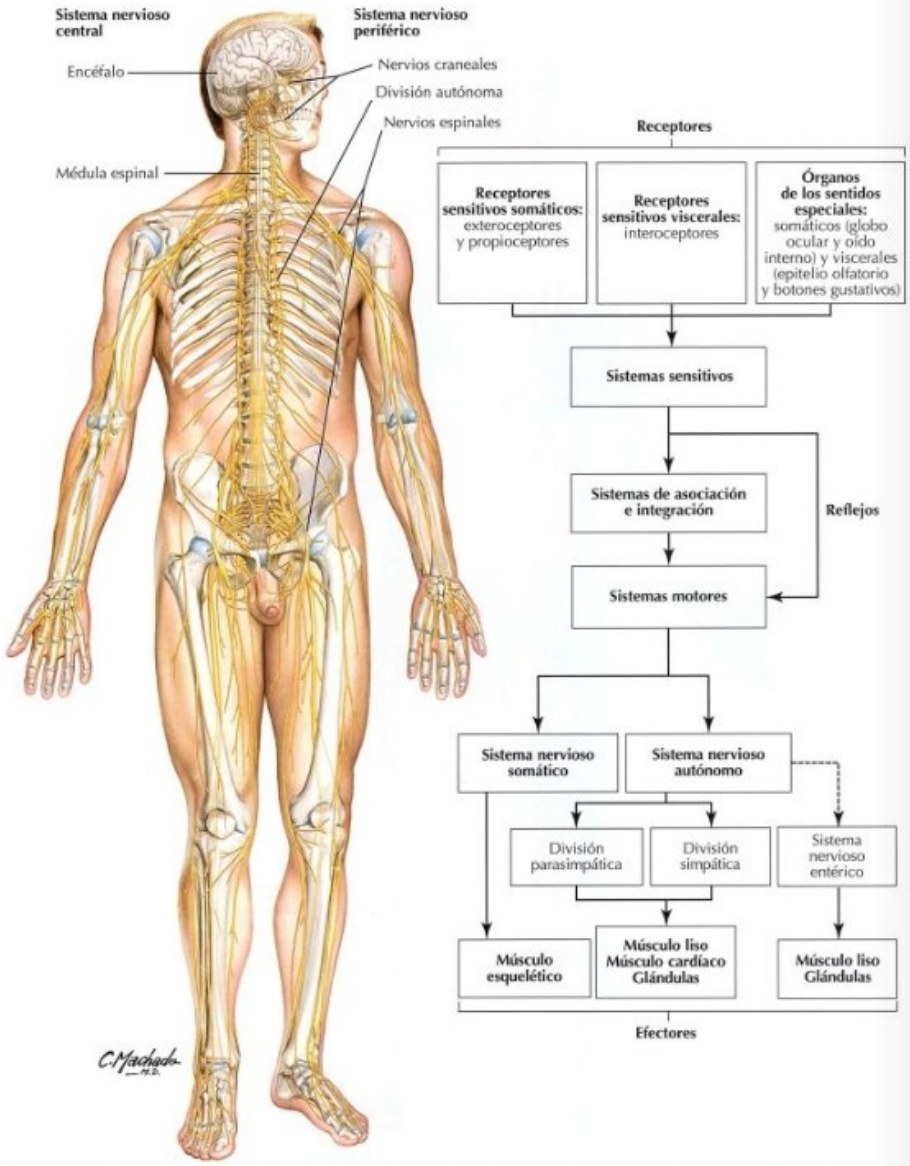

Véase también lámina 188

Esquema basado en Lee MW, McPhee RW, Stringer MD. An evidence-based approach to human dermatomes. Clin Anat. 2008;21(5):363–373. doi: 10.1002/ca.20636. PMID: 18470936. Observe que estas áreas no son absolutas y varían entre individuos. S3, S4, S5 y Co inervan el periné, pero no se muestran por razones de claridad. A destacar, los dermatomas son más grandes que los ilustrados, ya que la figura se basa en la mejor evidencia; las lagunas representan áreas en las que los datos no son concluyentes.

Sistema nervioso simpático: esquema

Véanse también **láminas 229, 249, 341, BP 6, BP 8, BP 52**

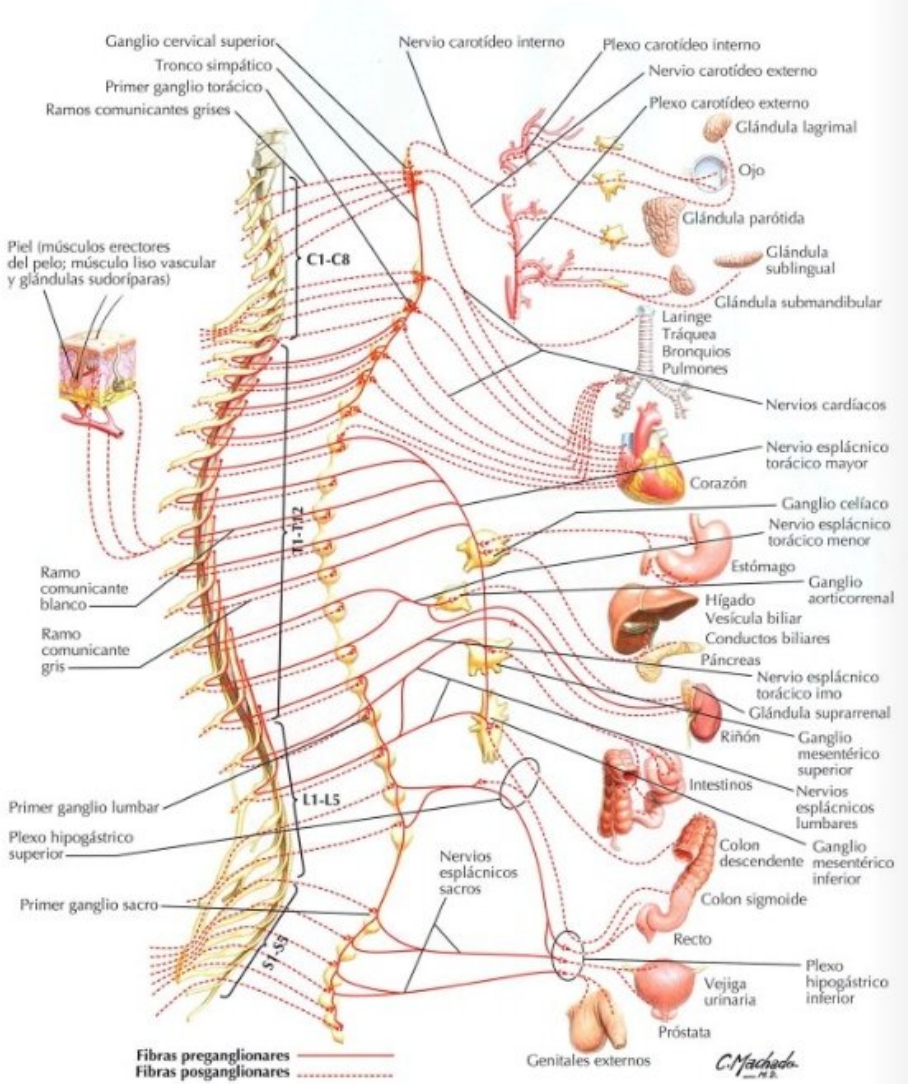

Sistema nervioso parasimpático: esquema

1

Véanse también **láminas 324, 414, BP 7, BP 8**

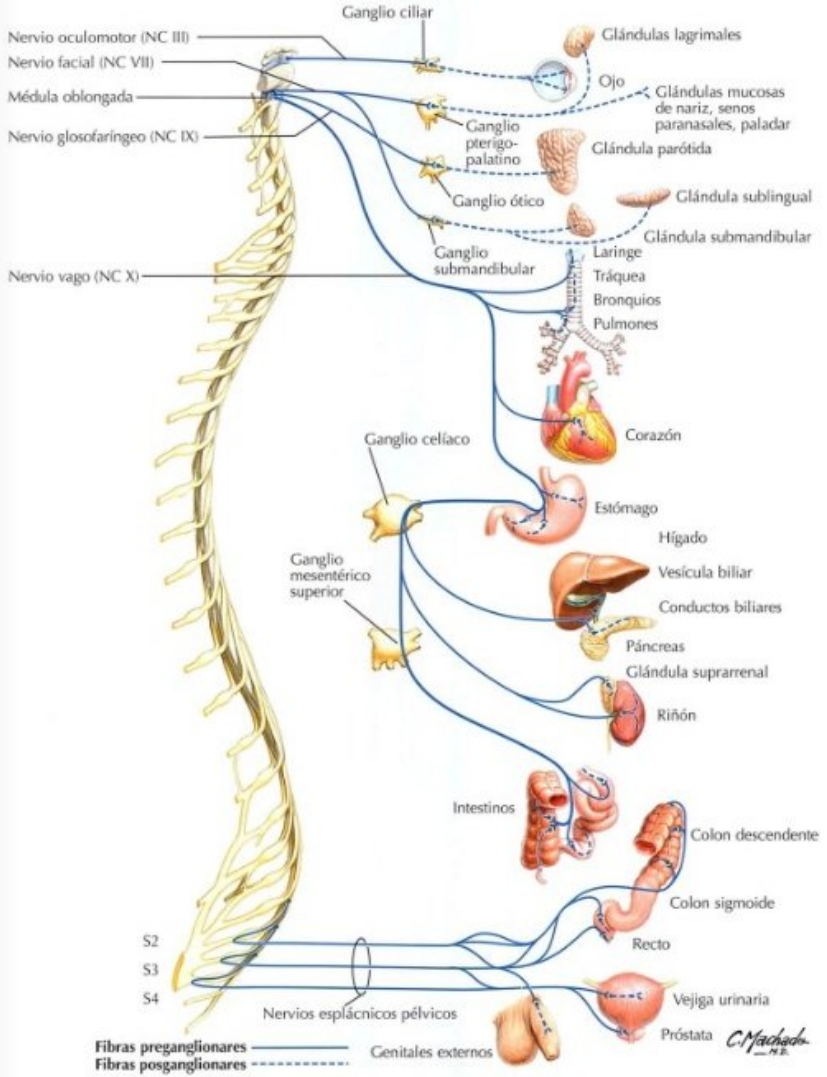

Visión general del sistema esquelético

Véase también **lámina BP 9**

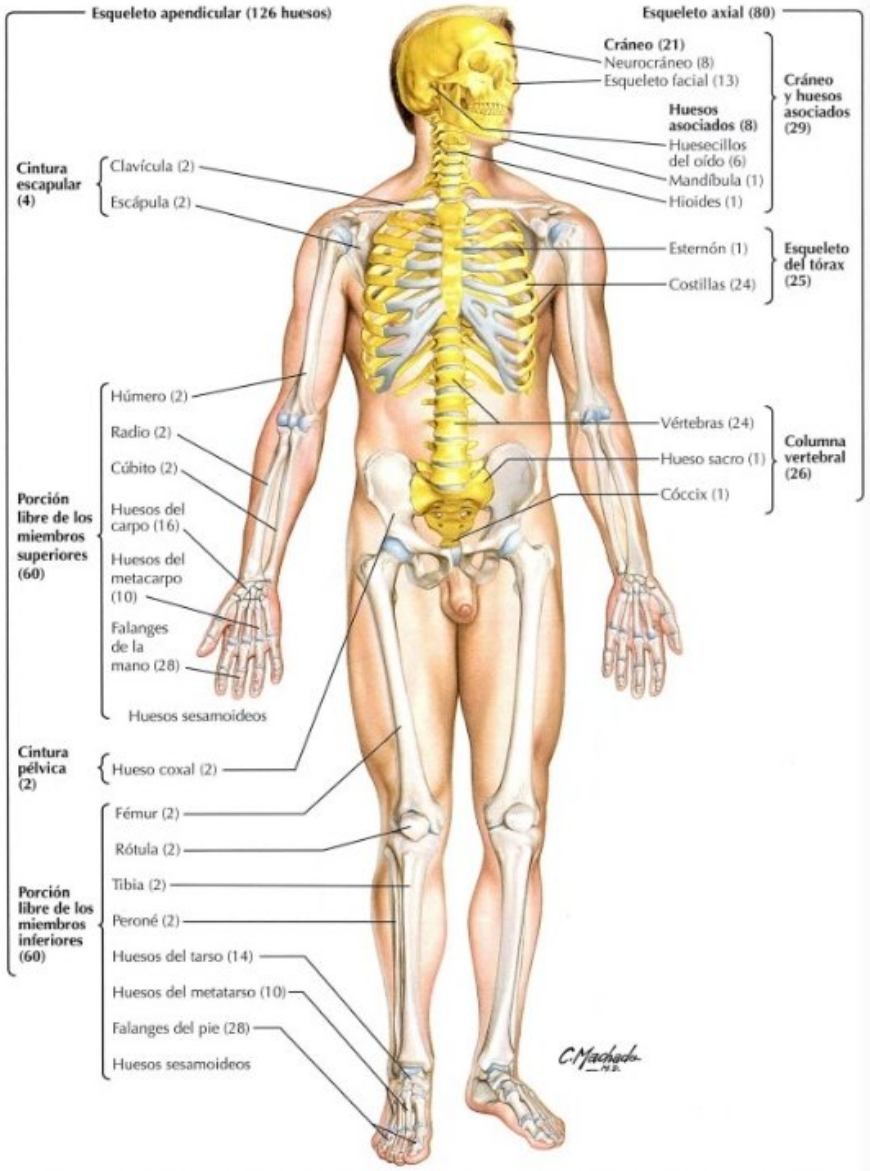

Tipos de articulaciones sinoviales

Véase también **lámina BP 11**

Véase también **lámina BP 10**

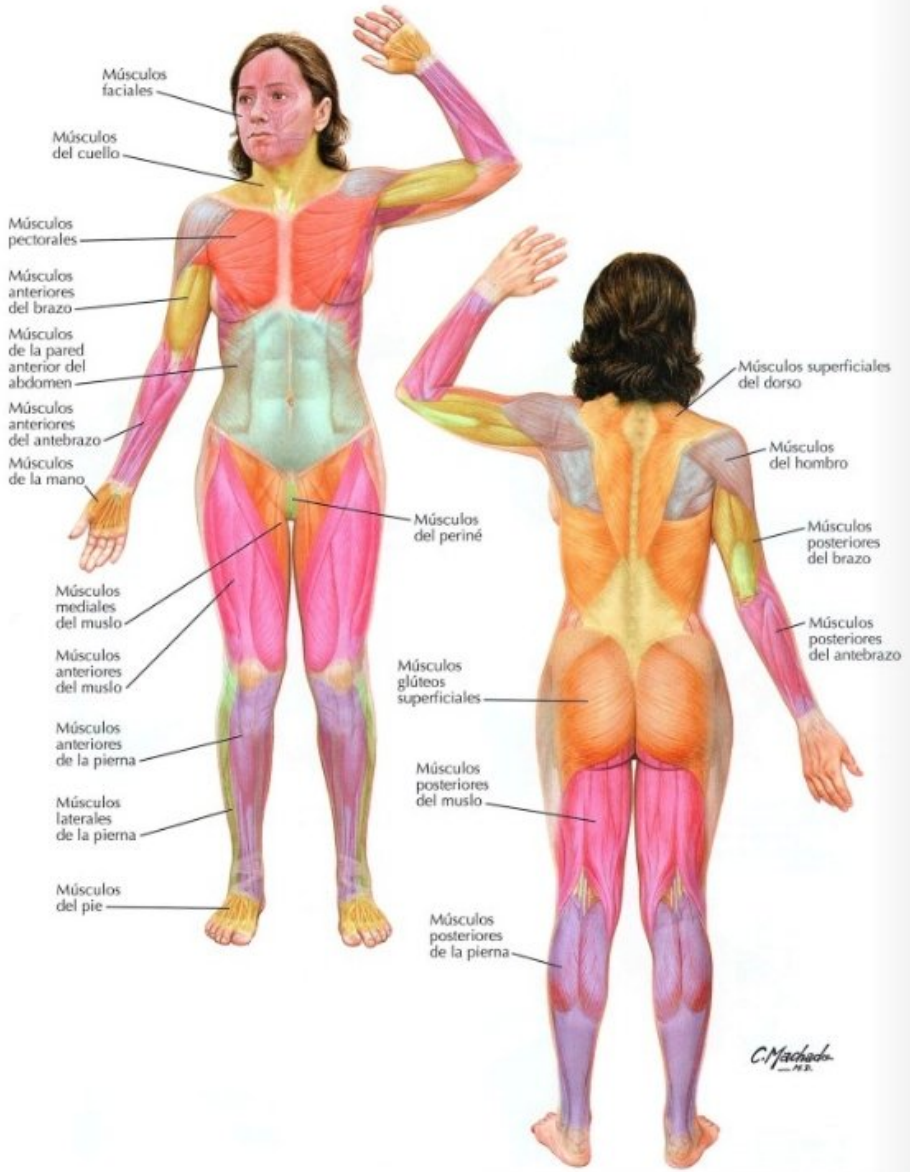

Inervación segmentaria de los movimientos del miembro superior

Inervación segmentaria de los movimientos del miembro inferior

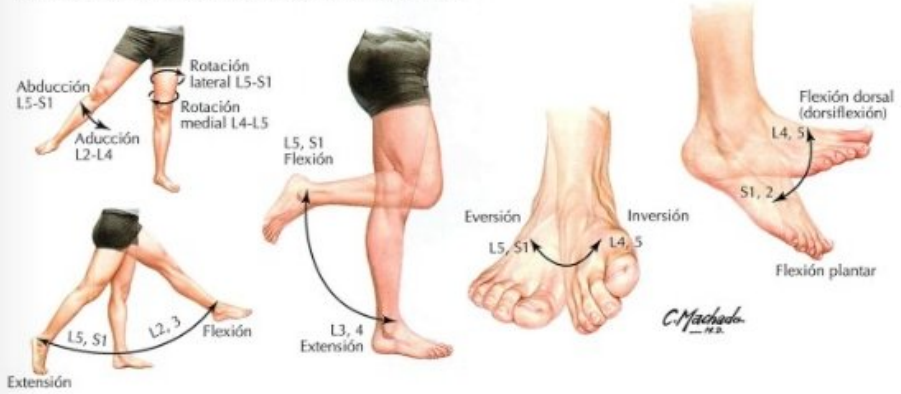

Corte transversal de la piel

Véase también **lámina BP 1**

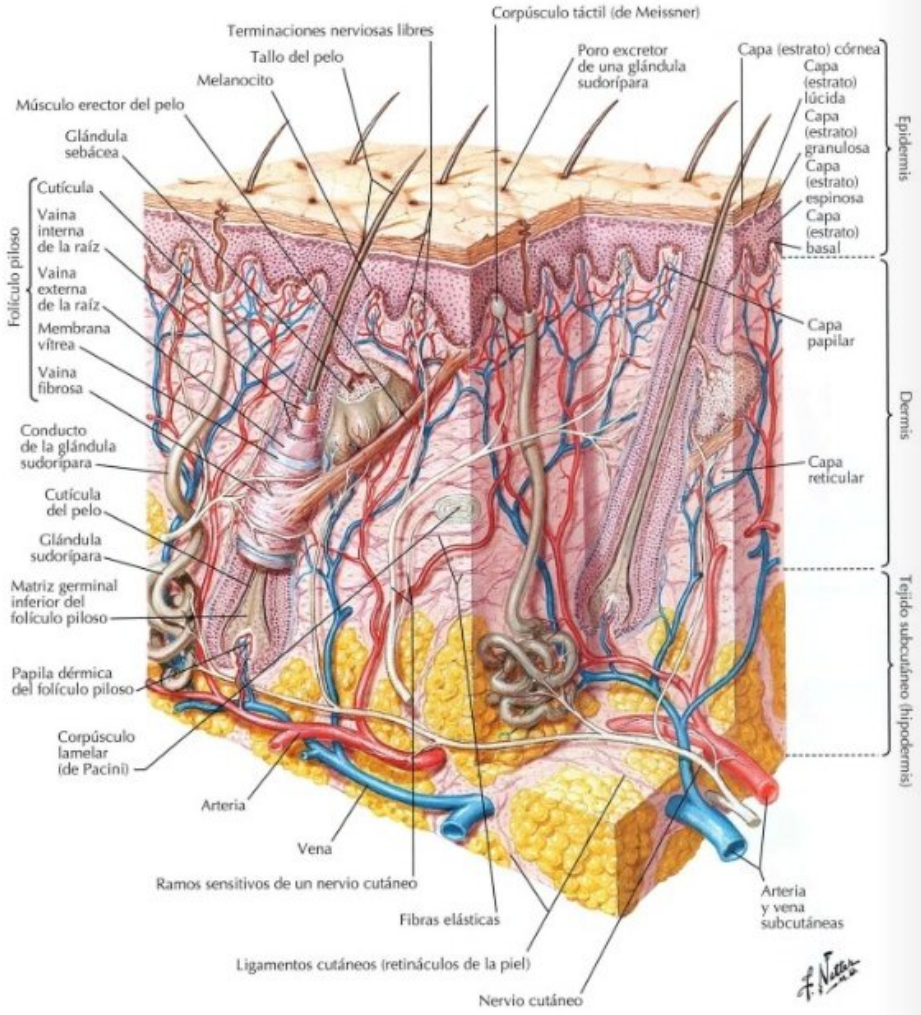

Visión general del sistema cardiovascular 1

Véase también **lámina BP 12**

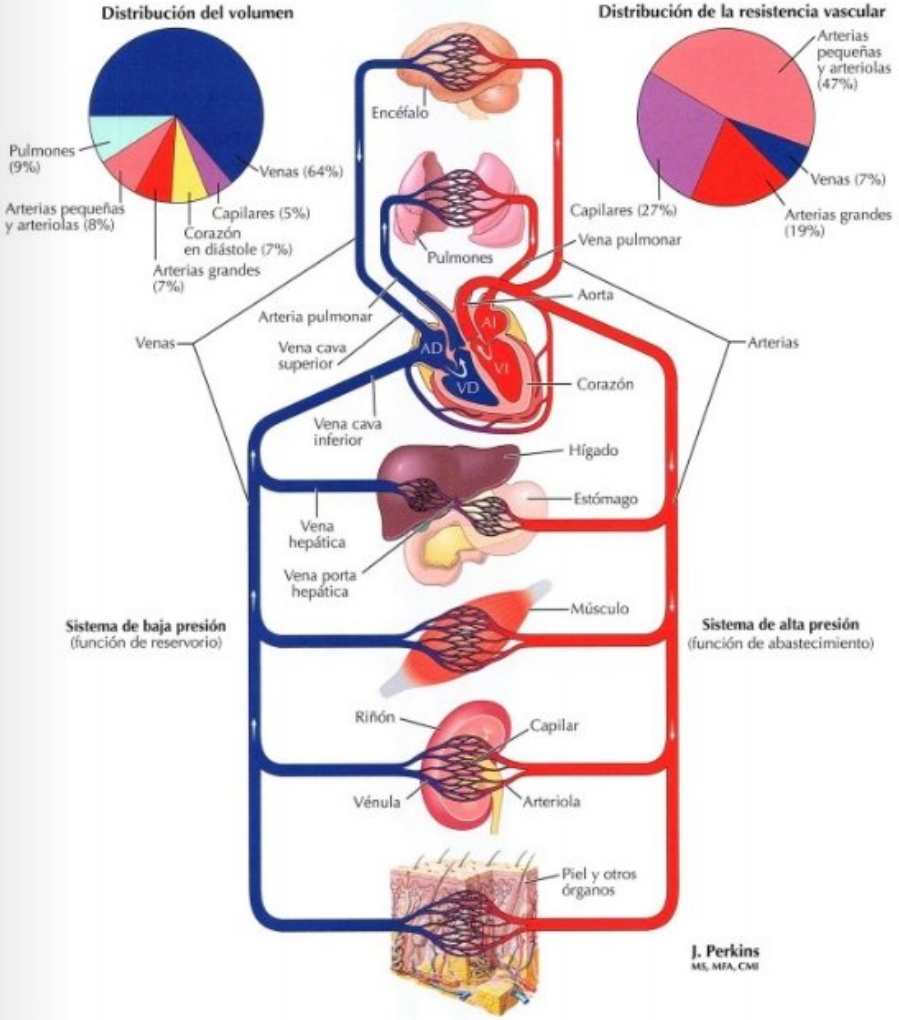

Arterias principales y puntos de localización del pulso

Véase también lámina BP 13

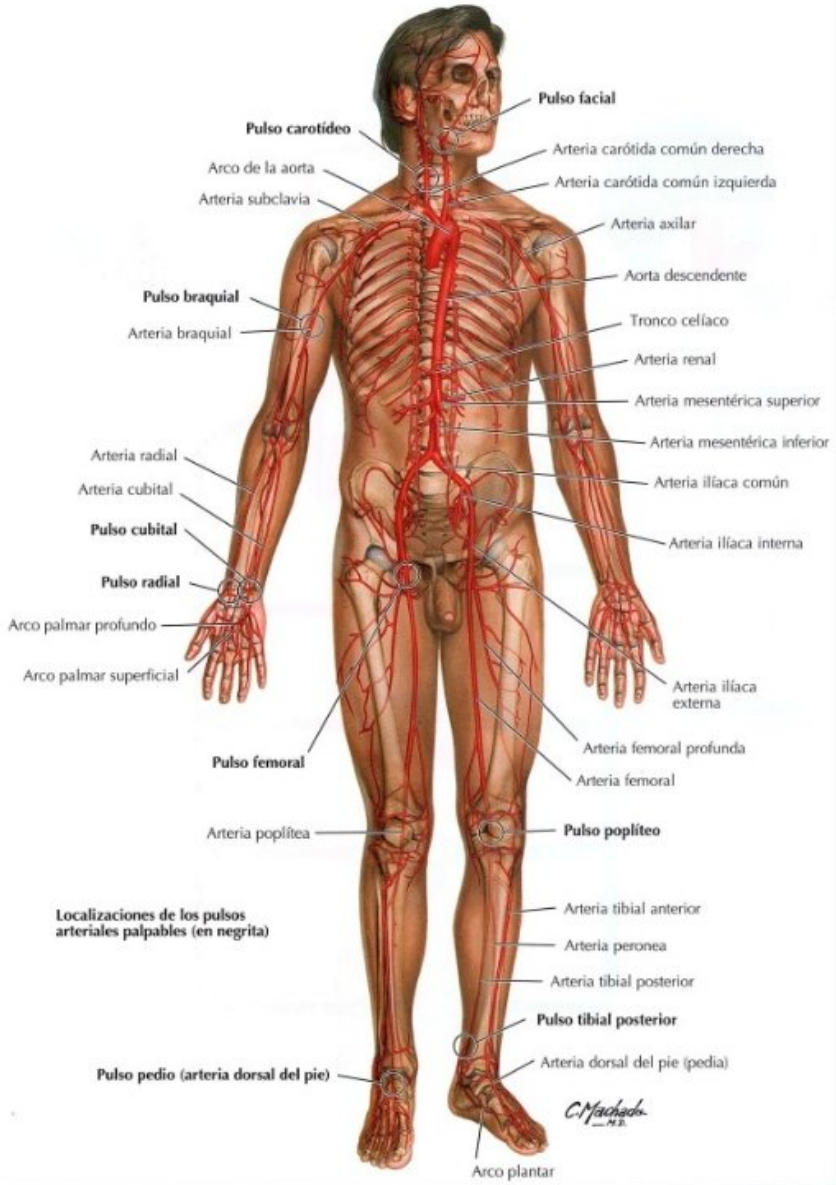

Localizaciones de los pulsos arteriales palpables (en negrita)

Venas sistémicas principales del sistema cardiovascular

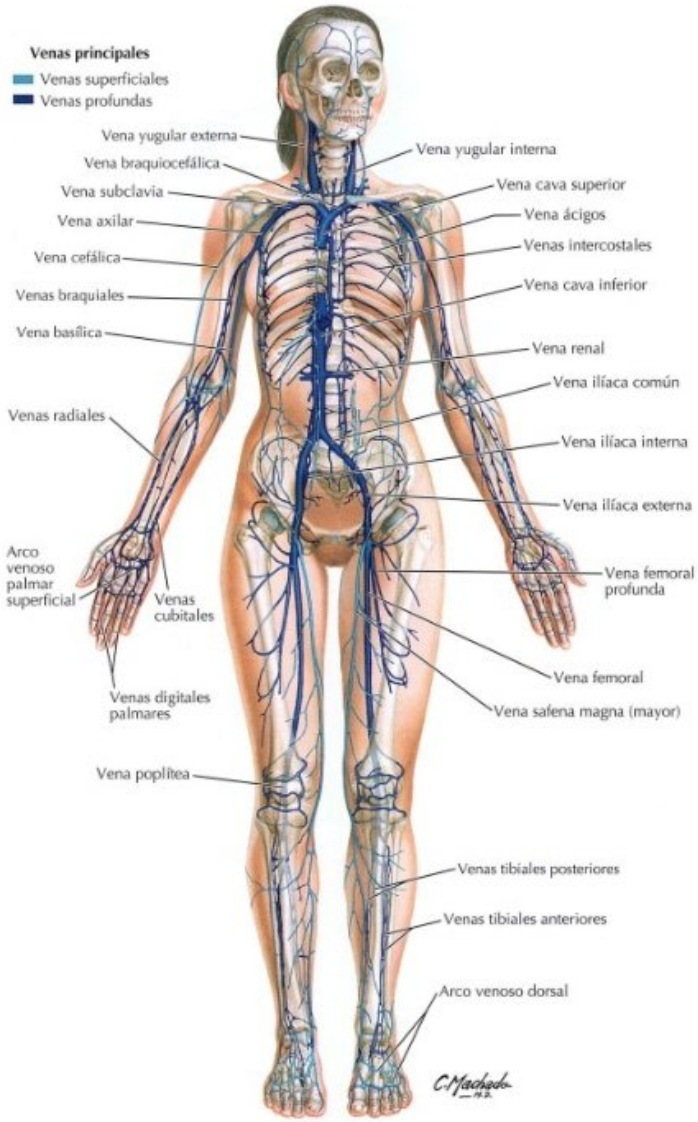

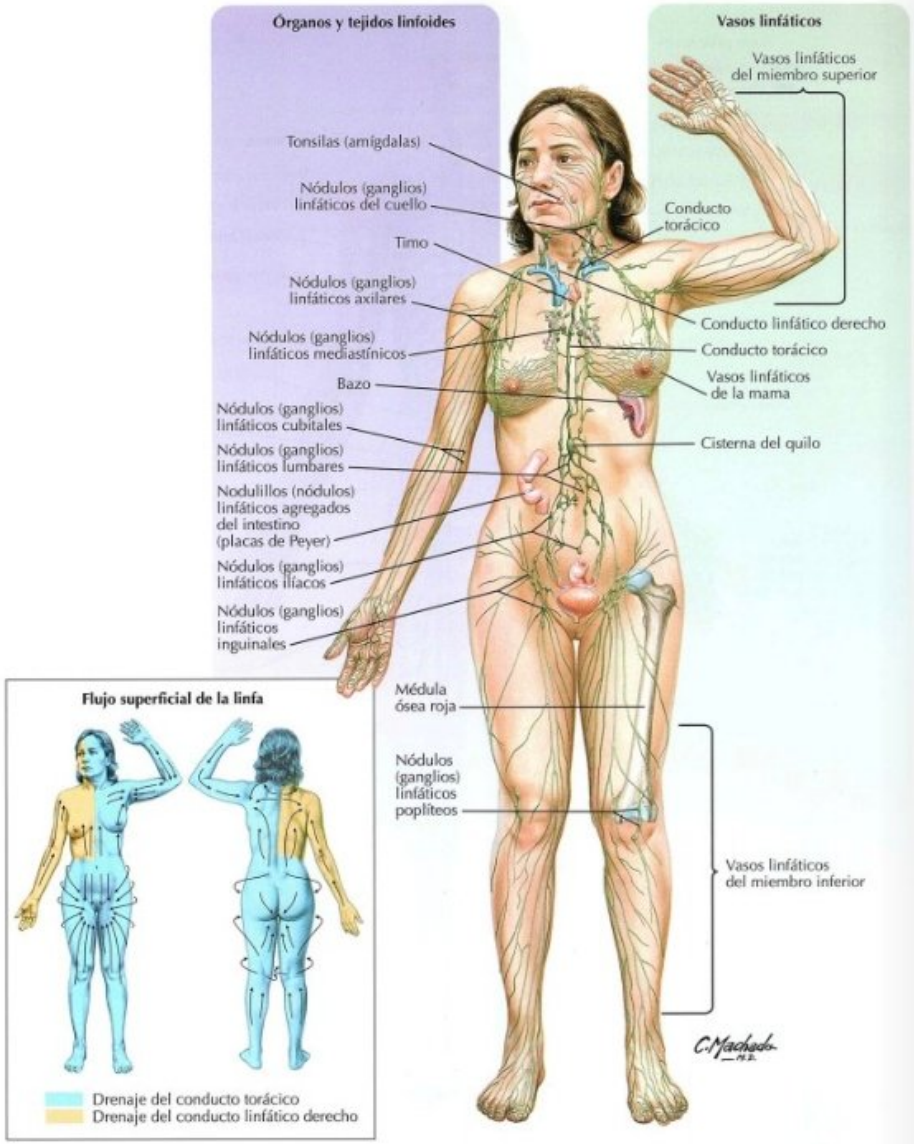
Órganos y tejidos linfoides
Vasos linfáticos
Vasos linfáticos del miembro superior
Tonsilas (amígdalas)
Nódulos (ganglios) linfáticos del cuello
Conducto torácico
Timo
Nódulos (ganglios) linfáticos axilares
Conducto linfático derecho
Nódulos (ganglios) linfáticos mediastínicos
Conducto torácico
Bazo
Vasos linfáticos de la mama
Nódulos (ganglios) linfáticos cubitales
Cisterna del quilo
Nódulos (ganglios) linfáticos lumbares
Nodulillos (nódulos) linfáticos agregados del intestino (placas de Peyer)
Nódulos (ganglios) linfáticos ilíacos
Nódulos (ganglios) linfáticos inguinales
Médula ósea roja
Nódulos (ganglios) linfáticos poplíteos
Vasos linfáticos del miembro inferior
Flujo superficial de la linfa
Drenaje del conducto torácico
Drenaje del conducto linfático derecho

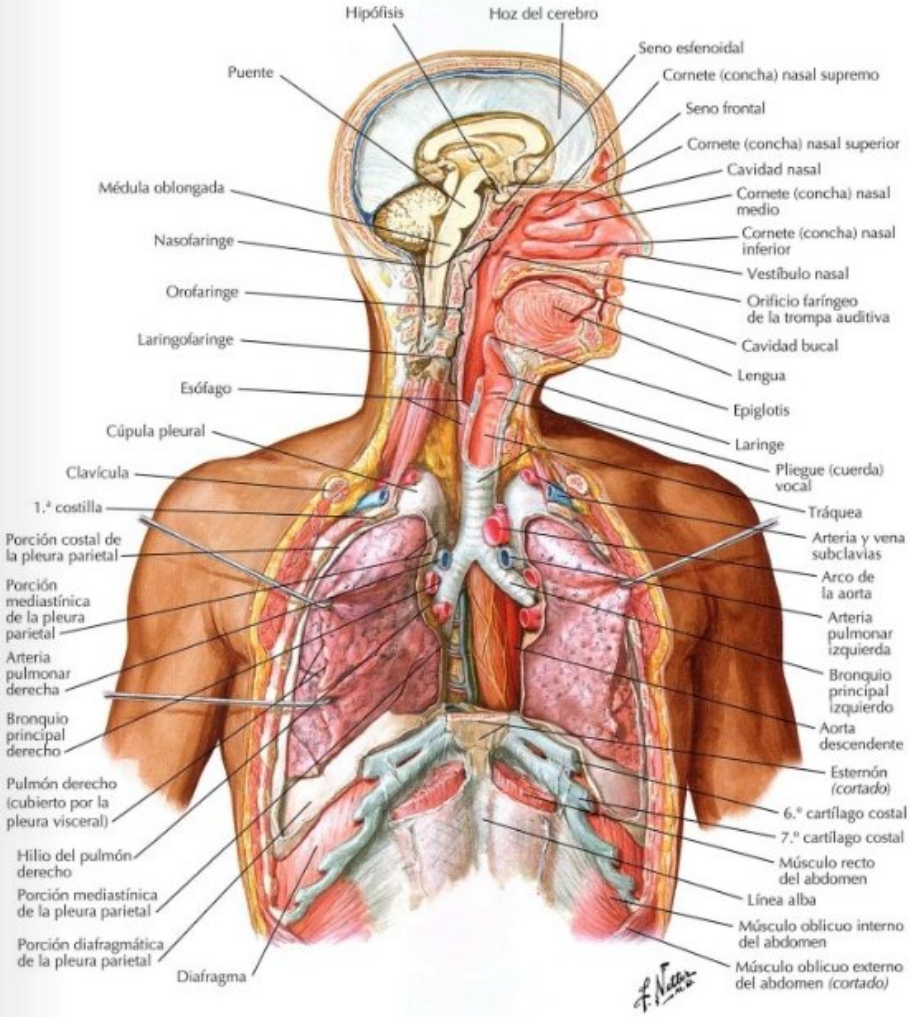
Hipófisis
Hoz del cerebro
Seno esfenoidal
Puente
Cornete (concha) nasal supremo
Seno frontal
Cornete (concha) nasal superior
Cavidad nasal
Médula oblongada
Cornete (concha) nasal medio
Nasofaringe
Cornete (concha) nasal inferior
Vestíbulo nasal
Orofaringe
Orificio faríngeo de la trompa auditiva
Cavidad bucal
Laringofaringe
Lengua
Esófago
Epiglotis
Laringe
Cúpula pleural
Pliegue (cuerda) vocal
Clavícula
Tráquea
1.ª costilla
Arteria y vena subclavias
Porción costal de la pleura parietal
Arco de la aorta
Porción mediastínica de la pleura parietal
Arteria pulmonar izquierda
Arteria pulmonar derecha
Bronquio principal izquierdo
Bronquio principal derecho
Aorta descendente
Pulmón derecho (cubierto por la pleura visceral)
Esternón (cortado)
6.º cartílago costal
Hilio del pulmón derecho
7.º cartílago costal
Músculo recto del abdomen
Porción mediastínica de la pleura parietal
Línea alba
Músculo oblicuo interno del abdomen
Porción diafragmática de la pleura parietal
Diafragma
Músculo oblicuo externo del abdomen (cortado)

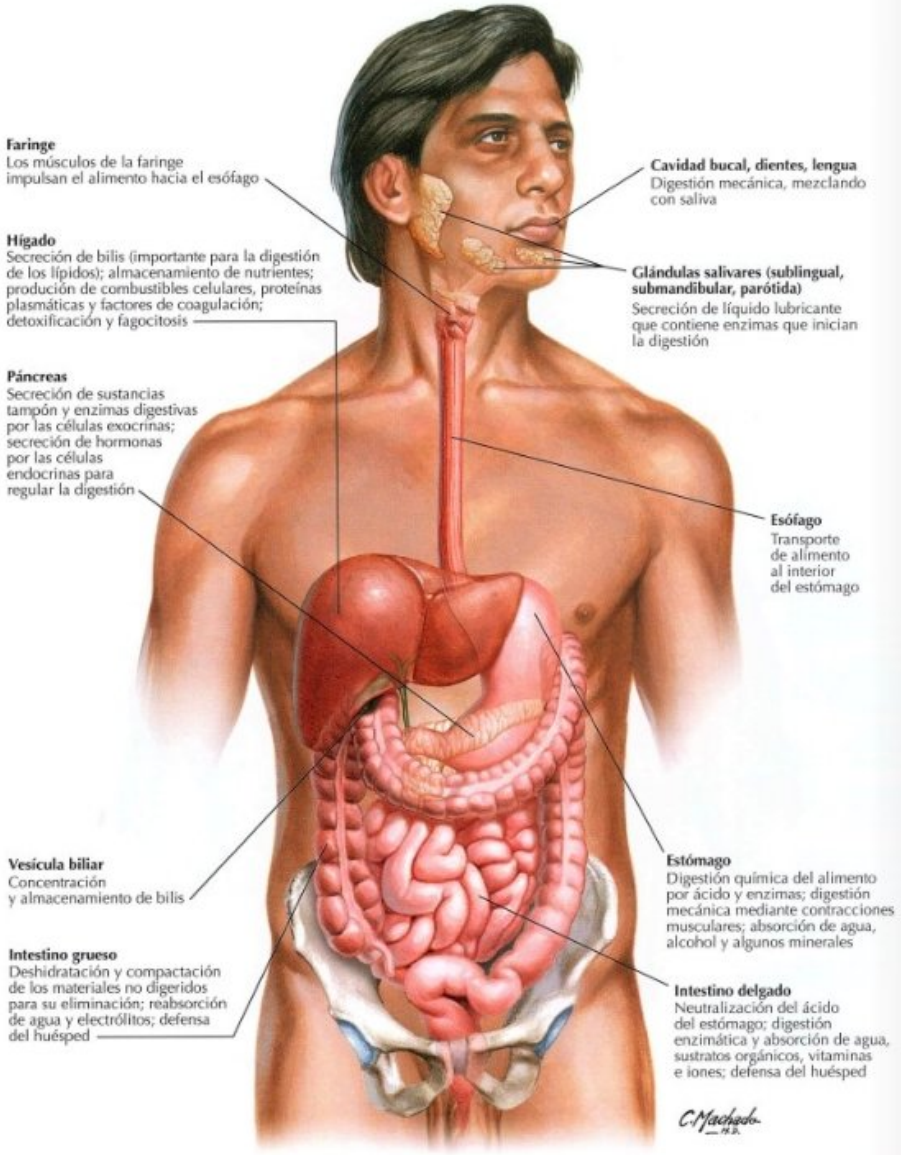
Faringe
Los músculos de la faringe impulsan el alimento hacia el esófago
Hígado
Secreción de bilis (importante para la digestión de los lípidos); almacenamiento de nutrientes; produción de combustibles celulares, proteínas plasmáticas y factores de coagulación; detoxificación y fagocitosis
Páncreas
Secreción de sustancias tampón y enzimas digestivas por las células exocrinas; secreción de hormonas por las células endocrinas para regular la digestión
Vesícula biliar
Concentración y almacenamiento de bilis
Intestino grueso
Deshidratación y compactación de los materiales no digeridos para su eliminación; reabsorción de agua y electrólitos; defensa del huésped
Cavidad bucal, dientes, lengua
Digestión mecánica, mezclando con saliva
Glándulas salivares (sublingual, submandibular, parótida)
Secreción de líquido lubricante que contiene enzimas que inician la digestión
Esófago
Transporte de alimento al interior del estómago
Estómago
Digestión química del alimento por ácido y enzimas; digestión mecánica mediante contracciones musculares; absorción de agua, alcohol y algunos minerales
Intestino delgado
Neutralización del ácido del estómago; digestión enzimática y absorción de agua, sustratos orgánicos, vitaminas e iones; defensa del huésped
C. Machado M.D.

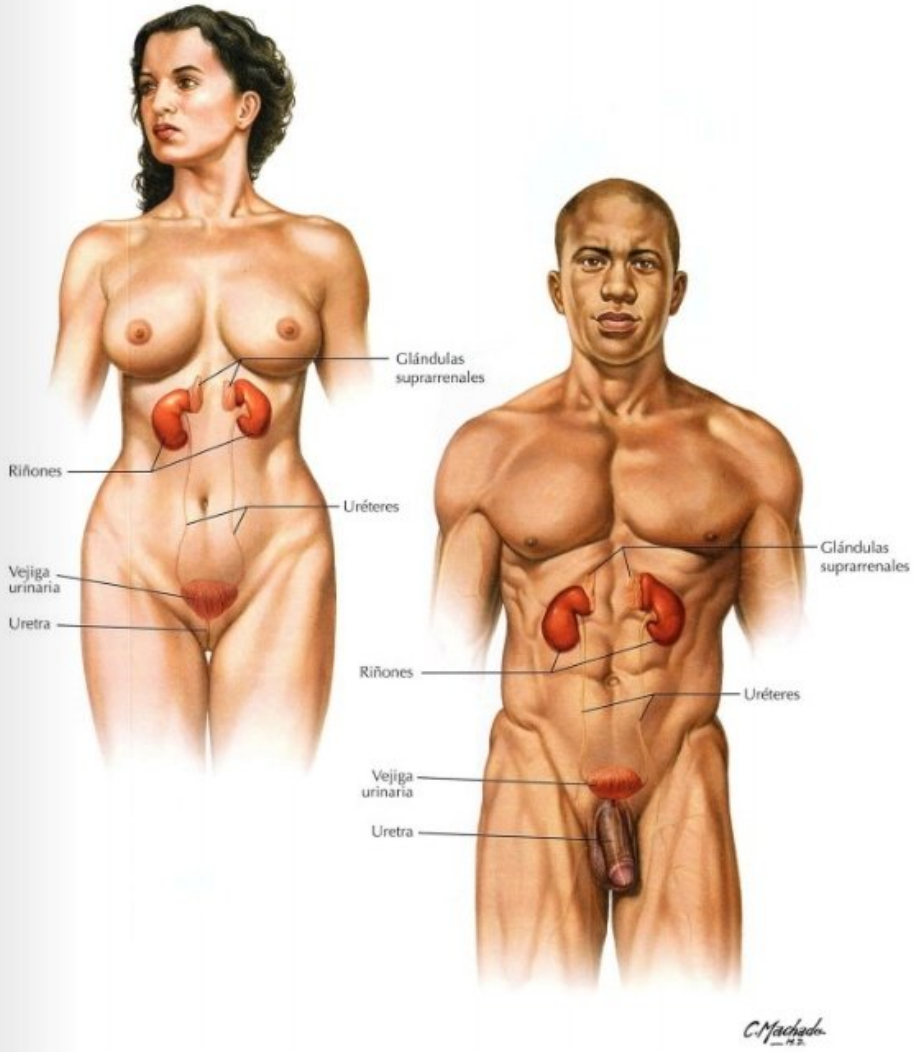
Glándulas suprarrenales
Riñones
Uréteres
Vejiga urinaria
Uretra
Glándulas suprarrenales
Riñones
Uréteres
Vejiga urinaria
Uretra
C. Machado M.D.

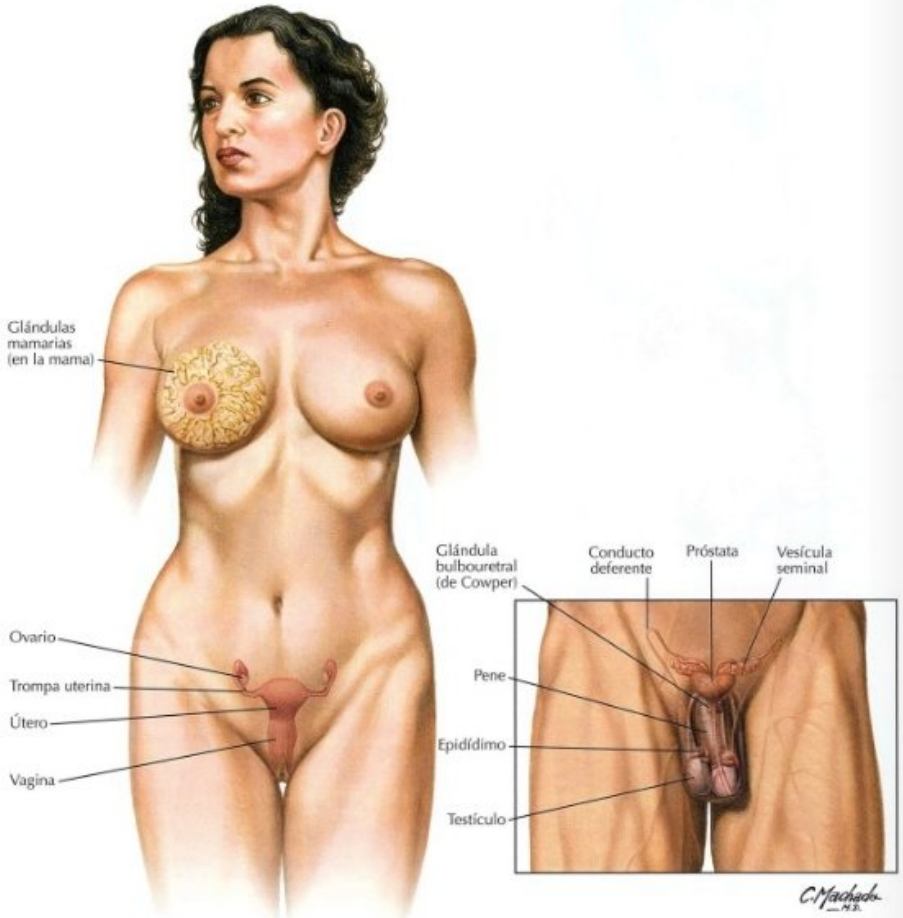
Glándulas mamarias (en la mama)
Ovario
Trompa uterina
Útero
Vagina
Glándula bulbouretral (de Cowper)
Conducto deferente
Próstata
Vesícula seminal
Pene
Epidídimo
Testículo
C. Machado, M.D.

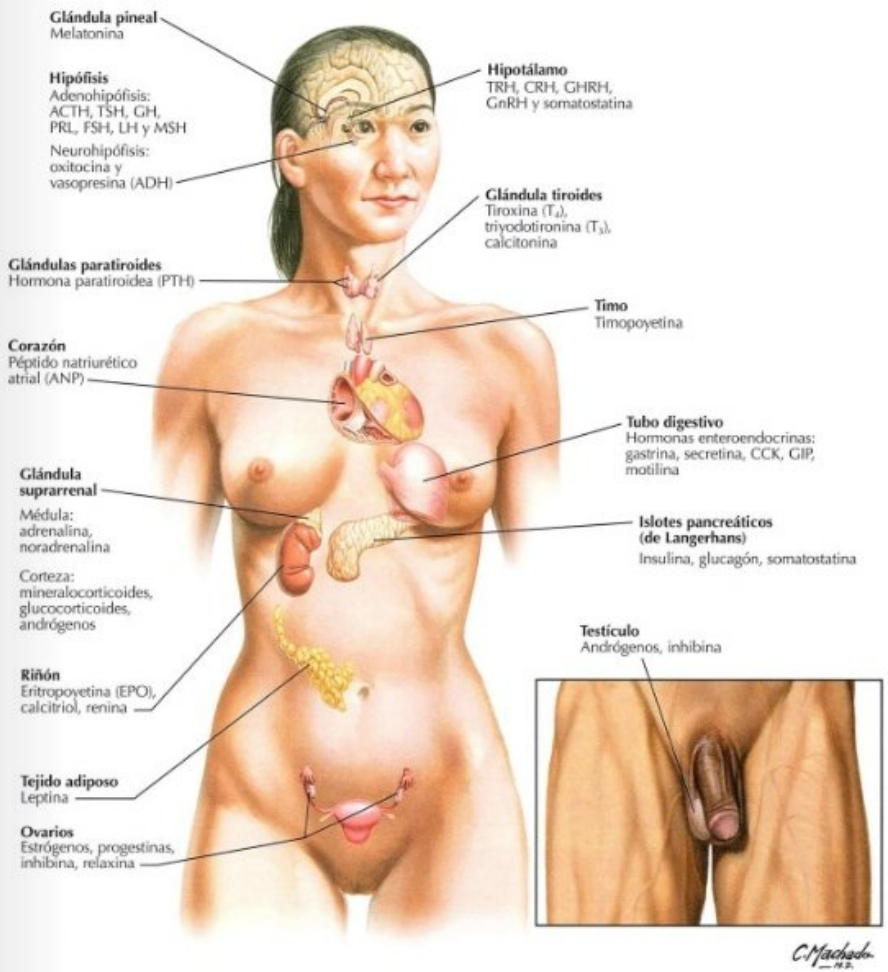
Glándula pineal
Melatonina
Hipófisis
Adenohipófisis: ACTH, TSH, GH, PRL, FSH, LH y MSH
Neurohipófisis: oxitocina y vasopresina (ADH)
Hipotálamo
TRH, CRH, GHRH, GnRH y somatostatina
Glándula tiroides
Tiroxina (T_4), triyodotironina (T_3), calcitonina
Glándulas paratiroides
Hormona paratiroidea (PTH)
Timo
Timopoyetina
Corazón
Péptido natriurético atrial (ANP)
Tubo digestivo
Hormonas enteroendocrinas: gastrina, secretina, CCK, GIP, motilina
Glándula suprarrenal
Médula: adrenalina, noradrenalina
Corteza: mineralocorticoides, glucocorticoides, andrógenos
Islotes pancreáticos (de Langerhans)
Insulina, glucagón, somatostatina
Testículo
Andrógenos, inhibina
Riñón
Eritropoyetina (EPO), calcitriol, renina
Tejido adiposo
Leptina
Ovarios
Estrógenos, progestinas, inhibina, relaxina
C. Machado, M.D.

CABEZA Y CUELLO 2

Anatomía de superficie	22-24	**Nervios craneales y cervicales**	143-162
Huesos y articulaciones	25-47	**Vasculatura cerebral**	163-175
Cuello	48-58	**Radiología regional**	176-177
Nariz	59-82	**Estructuras con gran significación clínica**	Tablas 2.1-2.4
Boca	83-90	**Nervios craneales**	Tablas 2.5-2.8
Faringe	91-102	**Ramos del plexo cervical**	Tabla 2.9
Laringe y glándulas endocrinas	103-109	**Músculos**	Tablas 2.10-2.14
Ojo	110-120	**Láminas electrónicas extra**	BP 14-BP 32
Oído	121-126		
Encéfalo y meninges	127-142		

LÁMINAS ELECTRÓNICAS EXTRA

BP 14 Sistema somatosensitivo: tronco y miembros

BP 15 Sistema piramidal

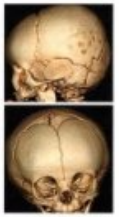

BP 16 TC del cráneo; reconstrucción 3D

BP 17 Cambios degenerativos en vértebras cervicales

BP 18 Articulación atlantooccipital

BP 19 Músculos faciales (de la mímica): visión anterior

BP 20 Músculos faciales (de la mímica)

BP 21 Arterias de la cavidad nasal: tabique nasal óseo doblado superiormente

LÁMINAS ELECTRÓNICAS EXTRA *(cont.)*

BP 22 Nariz y seno maxilar: corte transversal

BP 23 Senos paranasales

BP 24 Arteria subclavia

BP 25 Apertura de la mandíbula

BP 26 Inervación aferente de la cavidad bucal y faringe

BP 27 Fascias de la órbita y globo ocular

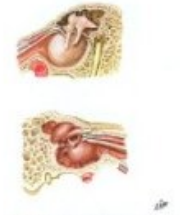

BP 28 Cavidad timpánica: visiones medial y lateral

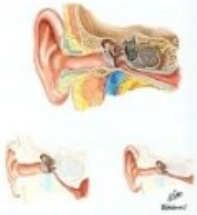

BP 29 Anatomía del oído en el niño

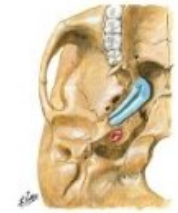

BP 30 Trompa auditiva (de Eustaquio)

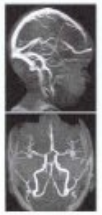

BP 31 Angiografías por RM venosa (VRM) y arterial (ARM) del cráneo

BP 32 RM axiales (transversales) y coronal del encéfalo

Véanse también **láminas 18, 188**

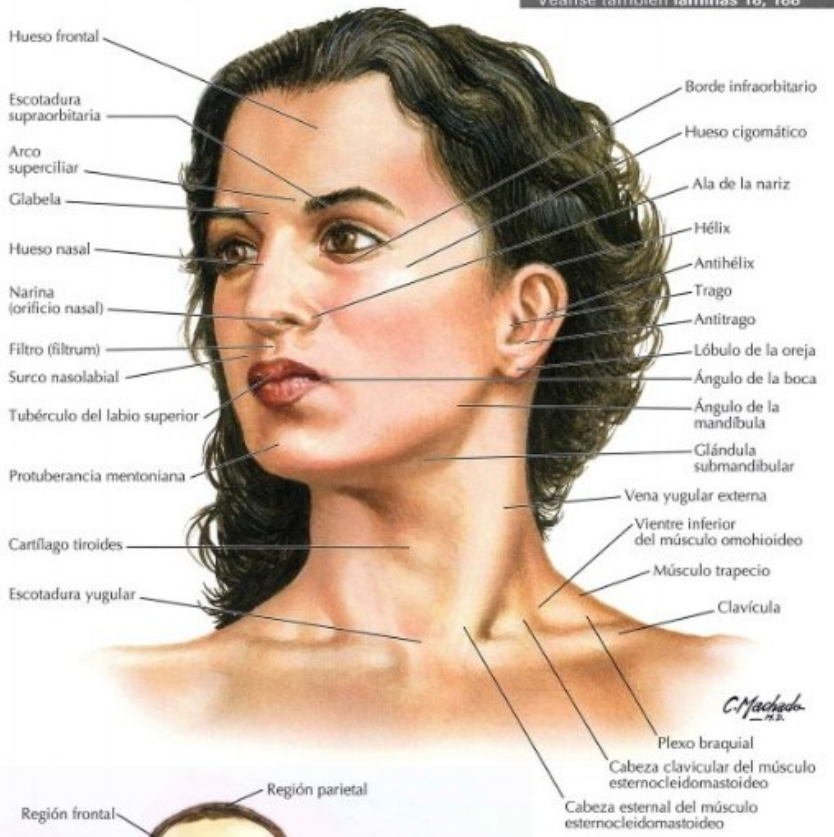

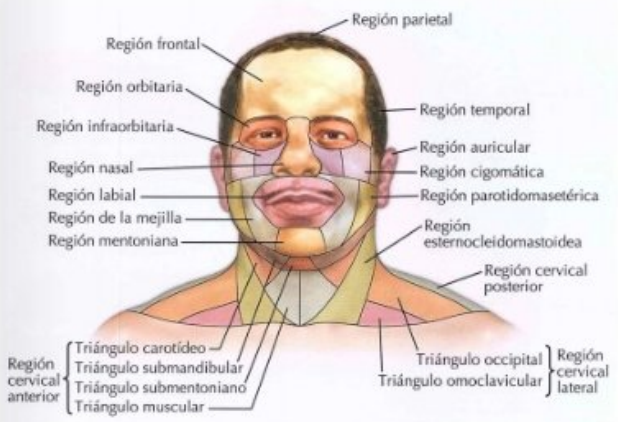

Véanse también **láminas 6, 59, 60, 79**

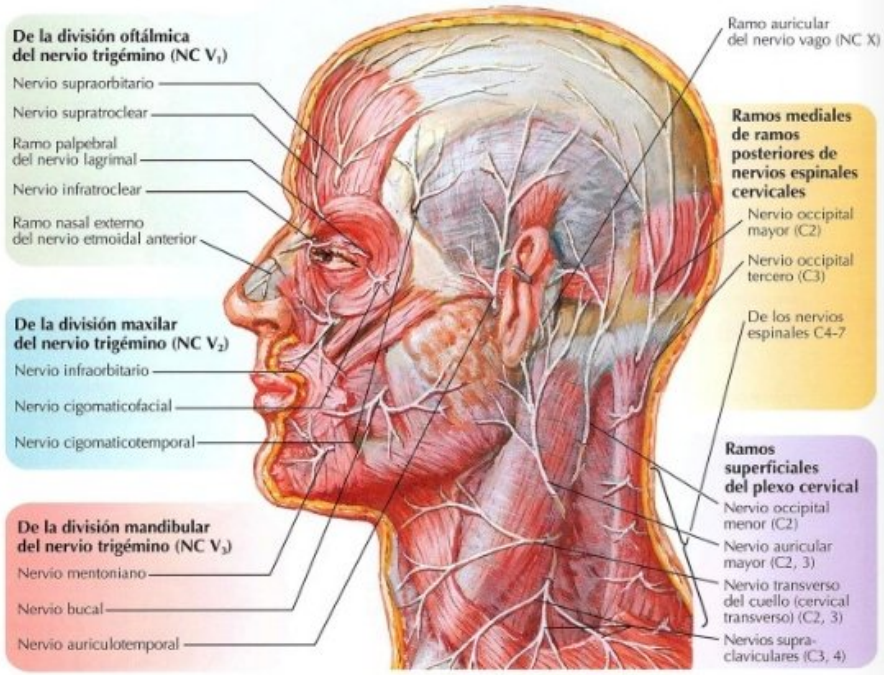

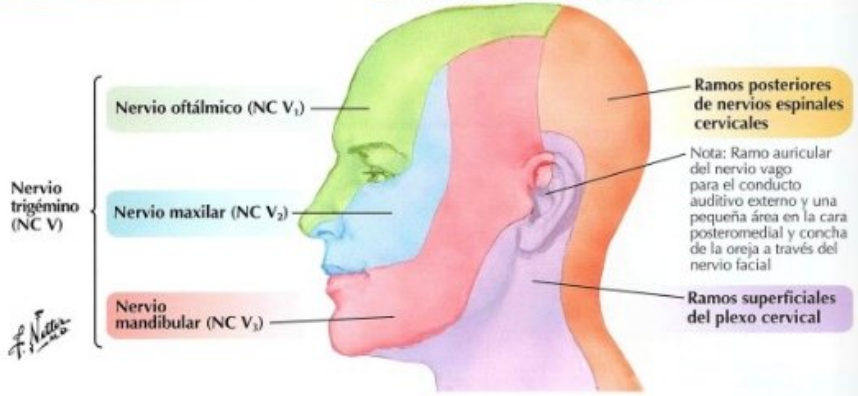

Véanse también **láminas 74, 99, 100**

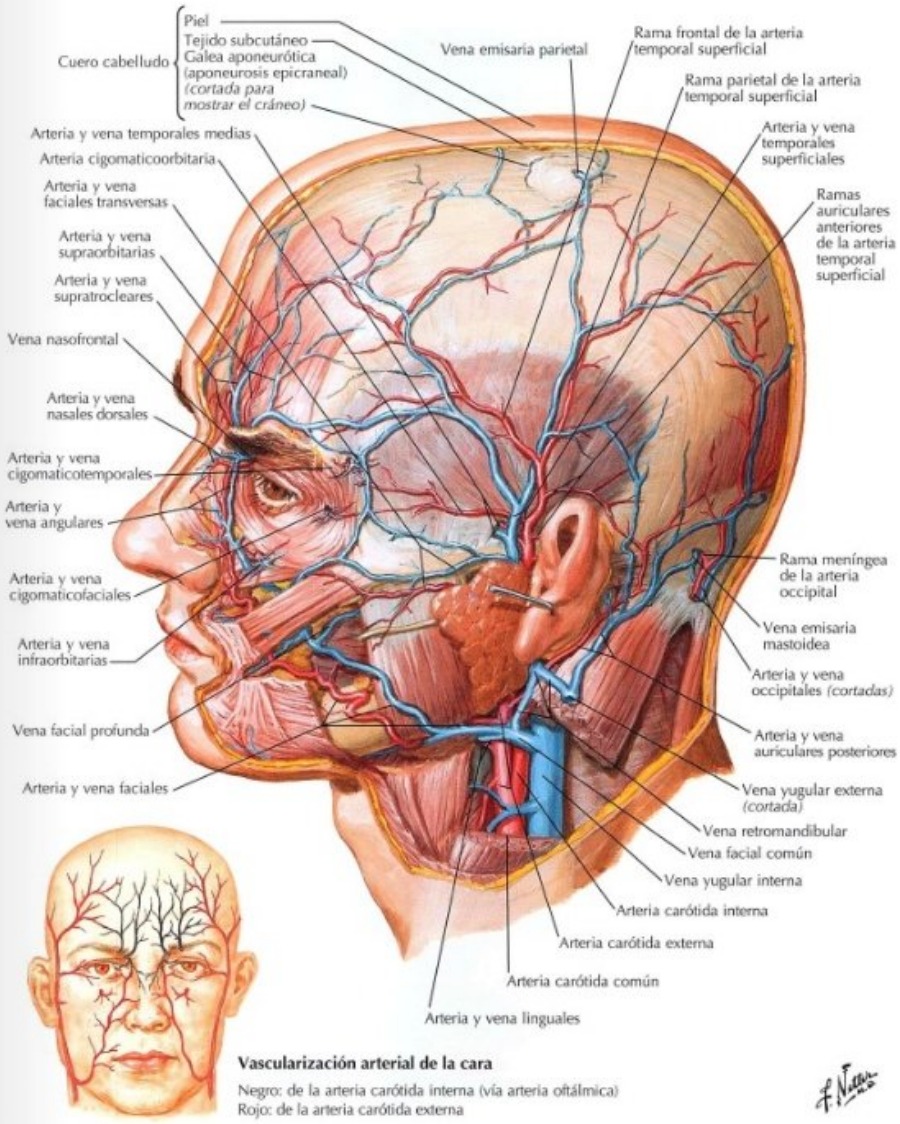

Vascularización arterial de la cara

Negro: de la arteria carótida interna (vía arteria oftálmica)
Rojo: de la arteria carótida externa

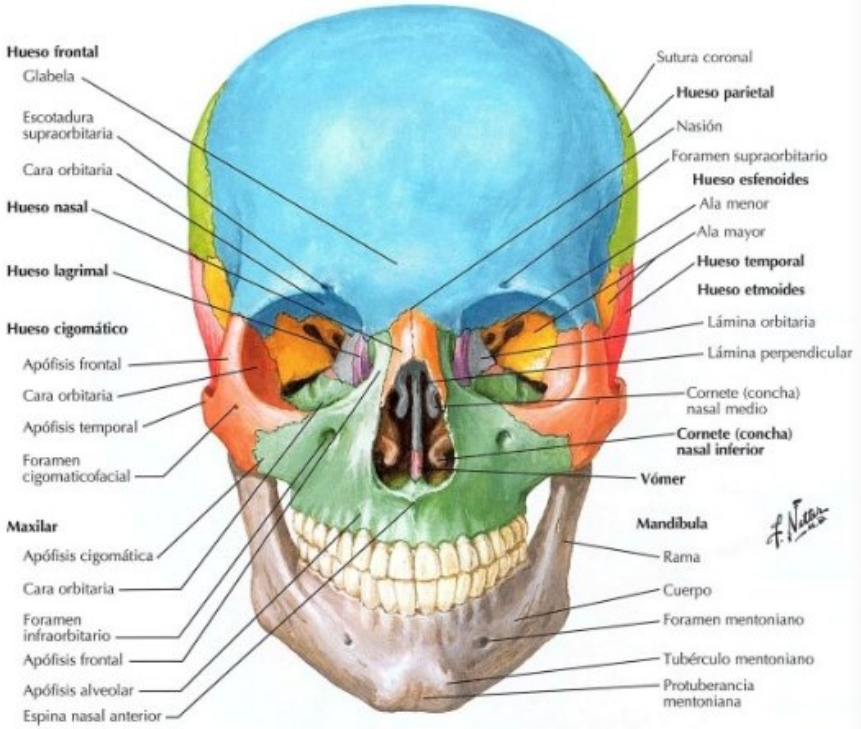

Órbita derecha: visión frontal

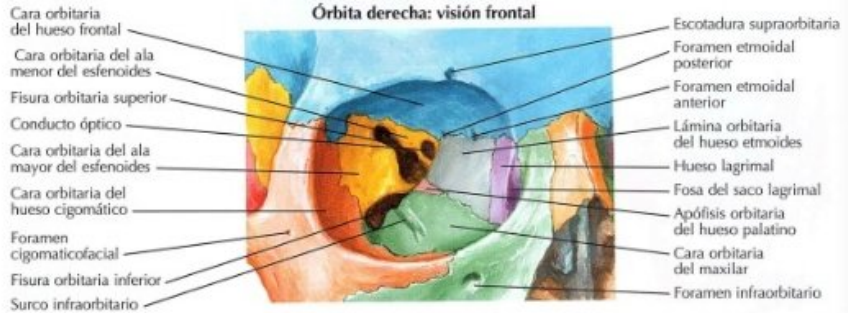

Proyección posteroanterior

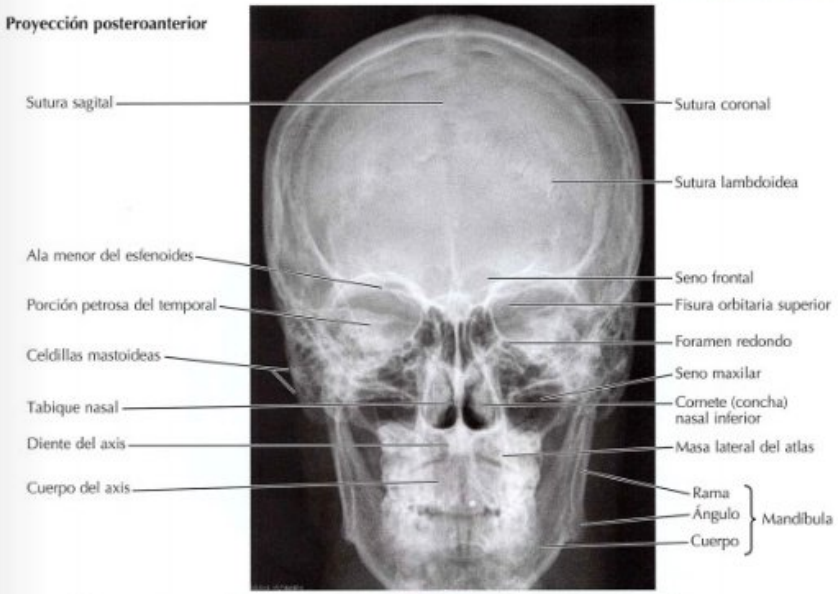

Proyección de Waters

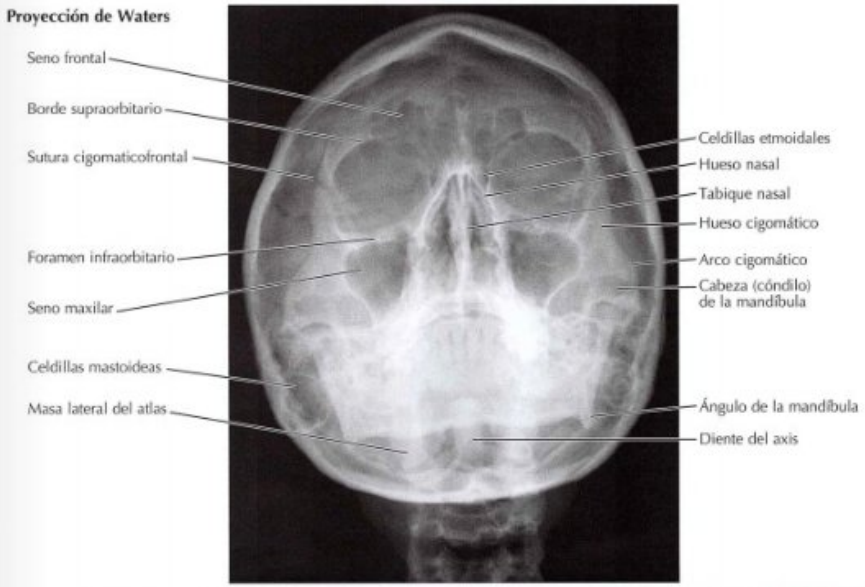

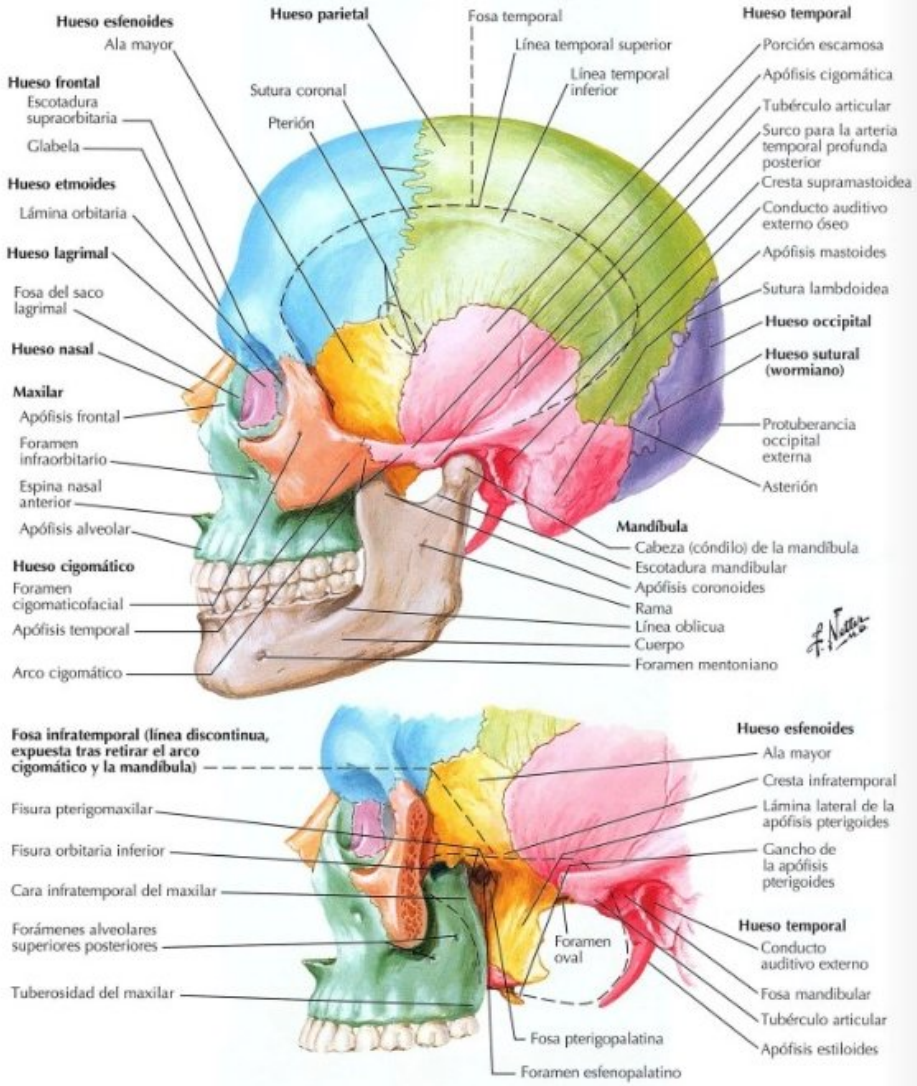
Hueso esfenoides
Ala mayor
Hueso parietal
Fosa temporal
Línea temporal superior
Línea temporal inferior
Hueso temporal
Porción escamosa
Apófisis cigomática
Tubérculo articular
Surco para la arteria temporal profunda posterior
Cresta supramastoidea
Conducto auditivo externo óseo
Apófisis mastoides
Sutura lambdoidea
Hueso occipital
Hueso sutural (wormiano)
Protuberancia occipital externa
Asterión
Hueso frontal
Escotadura supraorbitaria
Glabela
Sutura coronal
Pterión
Hueso etmoides
Lámina orbitaria
Hueso lagrimal
Fosa del saco lagrimal
Hueso nasal
Maxilar
Apófisis frontal
Foramen infraorbitario
Espina nasal anterior
Apófisis alveolar
Hueso cigomático
Foramen cigomaticofacial
Apófisis temporal
Arco cigomático
Mandíbula
Cabeza (cóndilo) de la mandíbula
Escotadura mandibular
Apófisis coronoides
Rama
Línea oblicua
Cuerpo
Foramen mentoniano
Fosa infratemporal (línea discontinua, expuesta tras retirar el arco cigomático y la mandíbula)
Fisura pterigomaxilar
Fisura orbitaria inferior
Cara infratemporal del maxilar
Forámenes alveolares superiores posteriores
Tuberosidad del maxilar
Hueso esfenoides
Ala mayor
Cresta infratemporal
Lámina lateral de la apófisis pterigoides
Gancho de la apófisis pterigoides
Foramen oval
Hueso temporal
Conducto auditivo externo
Fosa mandibular
Tubérculo articular
Apófisis estiloides
Fosa pterigopalatina
Foramen esfenopalatino

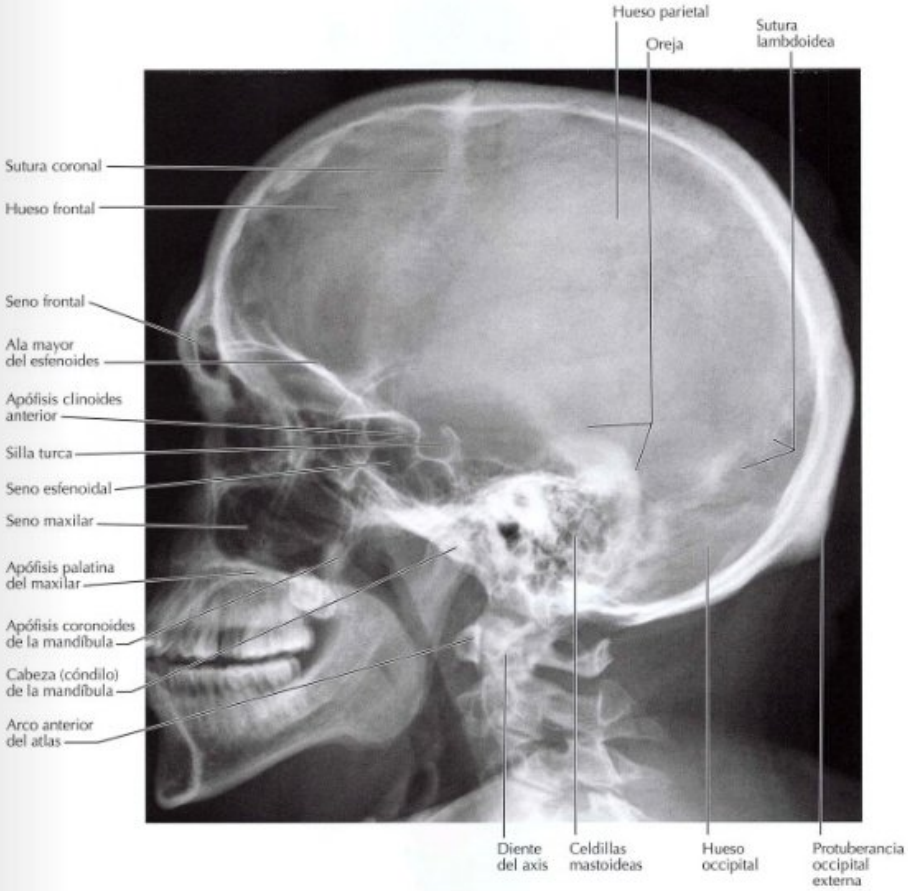
Hueso parietal
Oreja
Sutura lambdoidea
Sutura coronal
Hueso frontal
Seno frontal
Ala mayor del esfenoides
Apófisis clinoides anterior
Silla turca
Seno esfenoidal
Seno maxilar
Apófisis palatina del maxilar
Apófisis coronoides de la mandíbula
Cabeza (cóndilo) de la mandíbula
Arco anterior del atlas
Diente del axis
Celdillas mastoideas
Hueso occipital
Protuberancia occipital externa

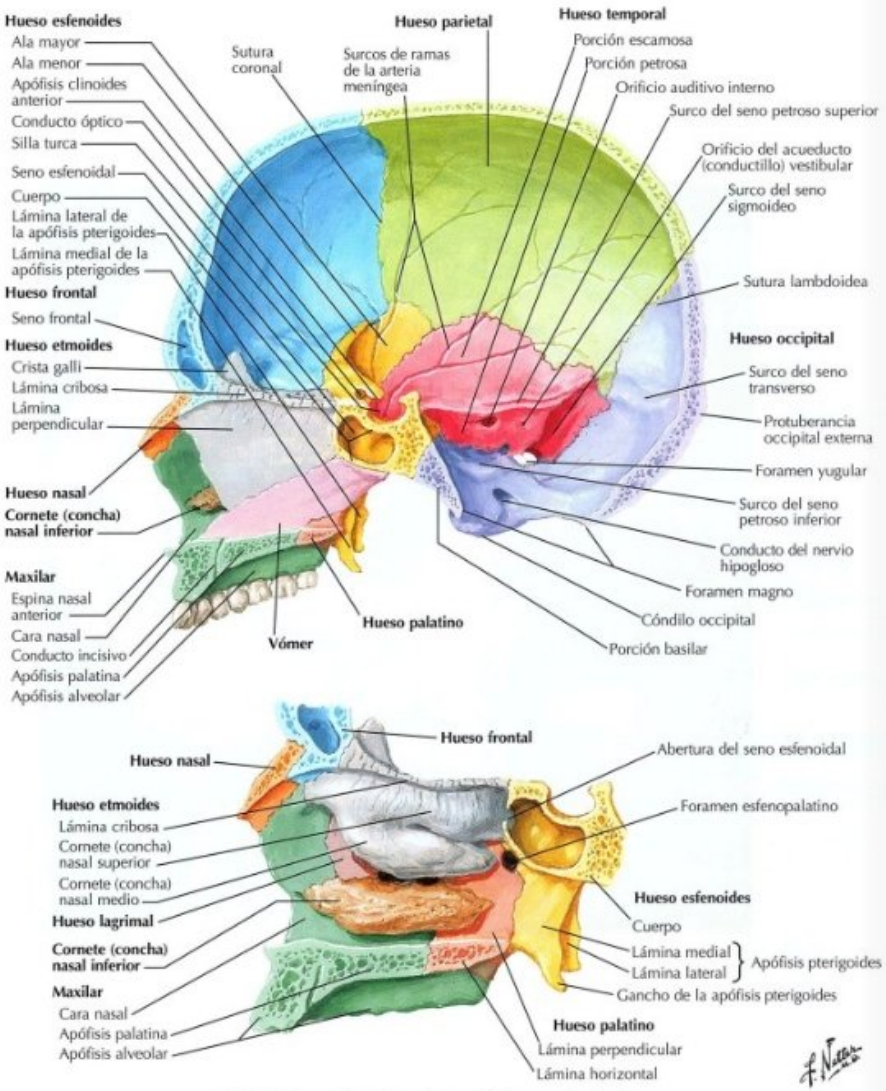

Visión de la pared nasal lateral con el tabique nasal extirpado

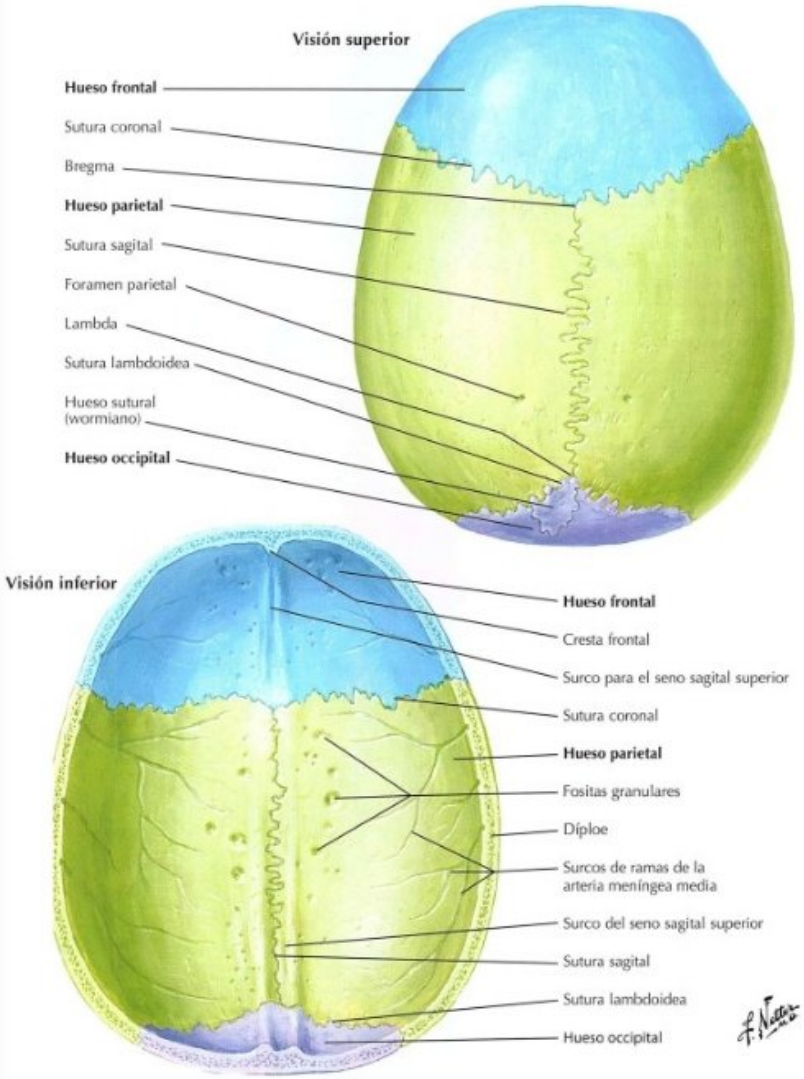

Base del cráneo: visión inferior

Véase también **lámina 33**

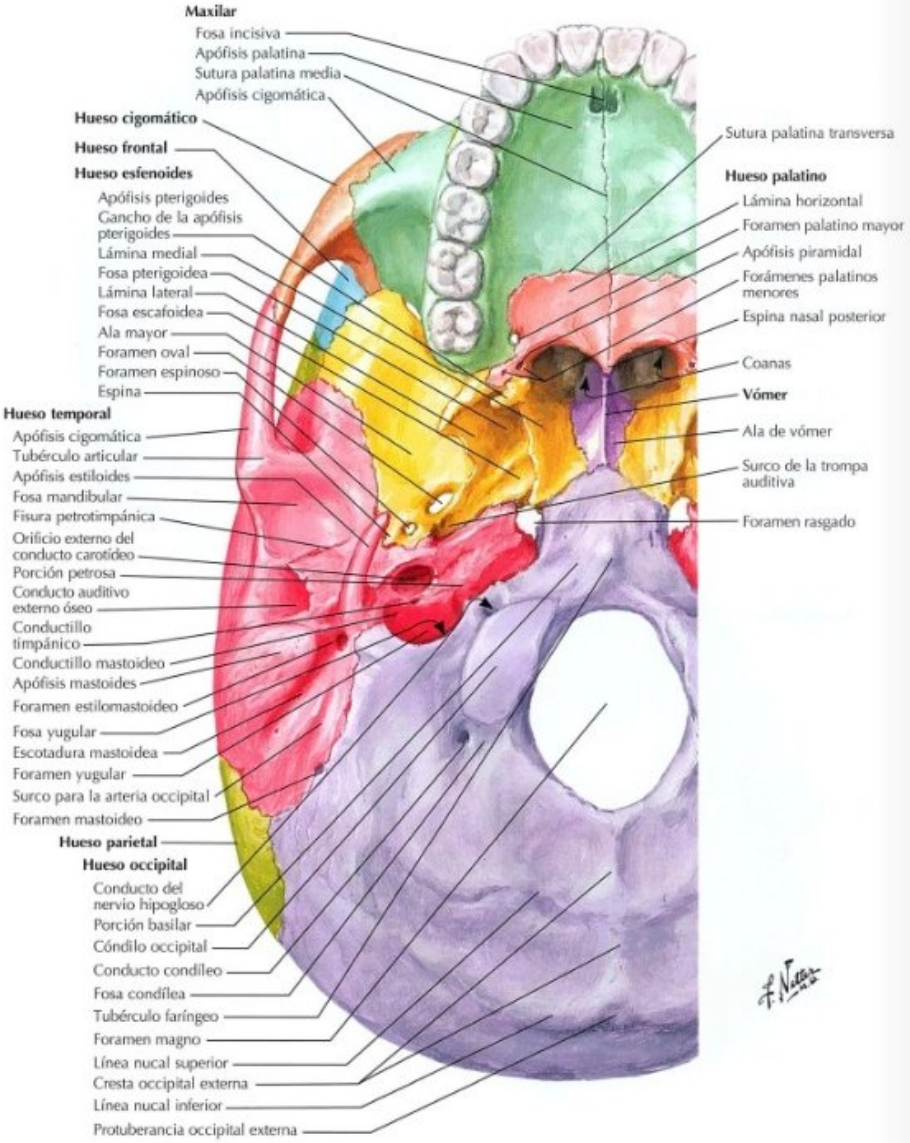

Base del cráneo: visión superior

Véanse también **láminas 34, 131**

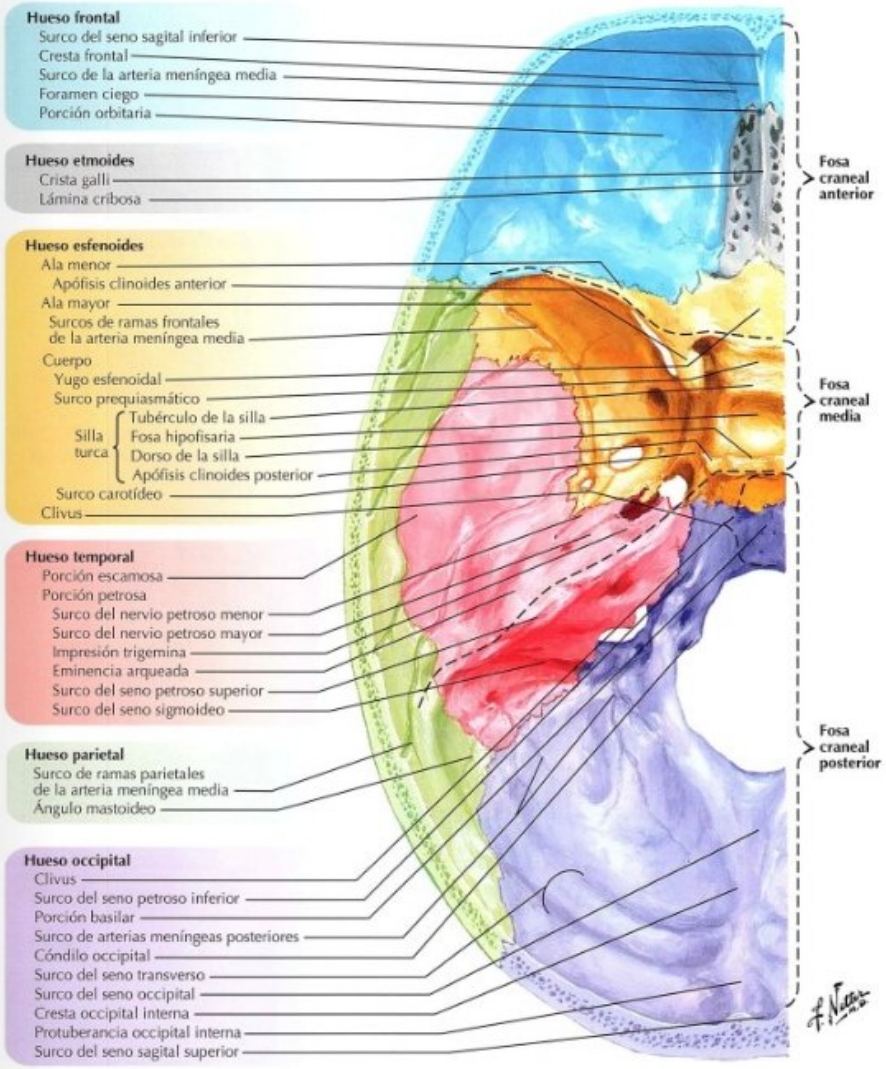

Forámenes y conductos de la base del cráneo: visión inferior

Véase también **lámina 31**

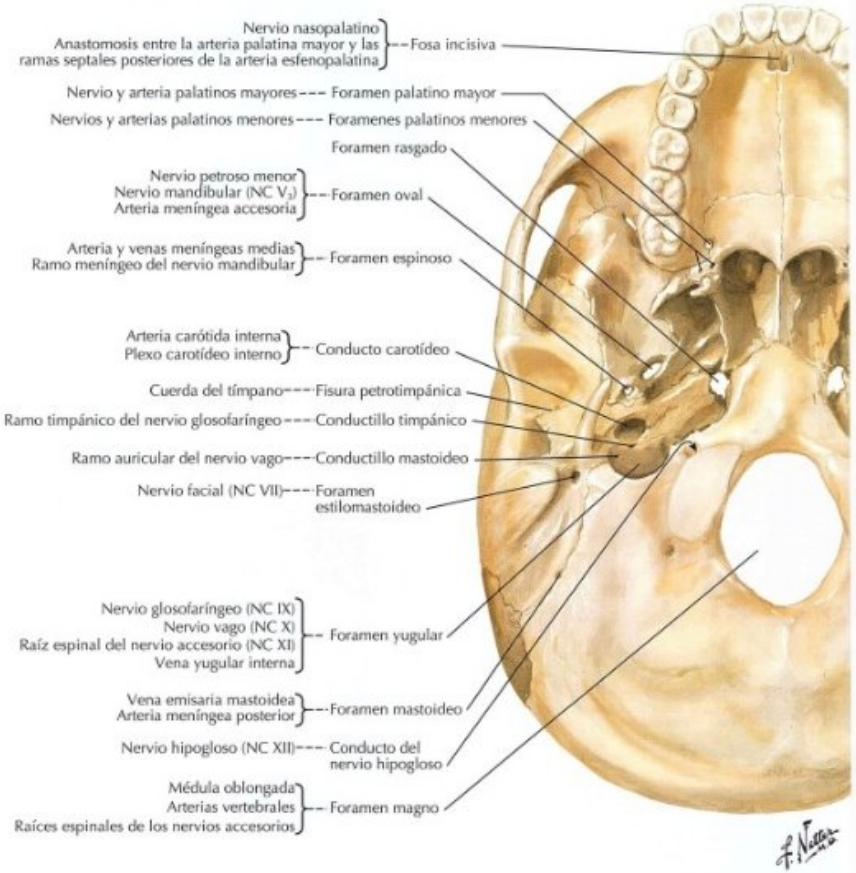

Forámenes y conductos de la base del cráneo: visión superior

Véanse también **láminas 32, 131**

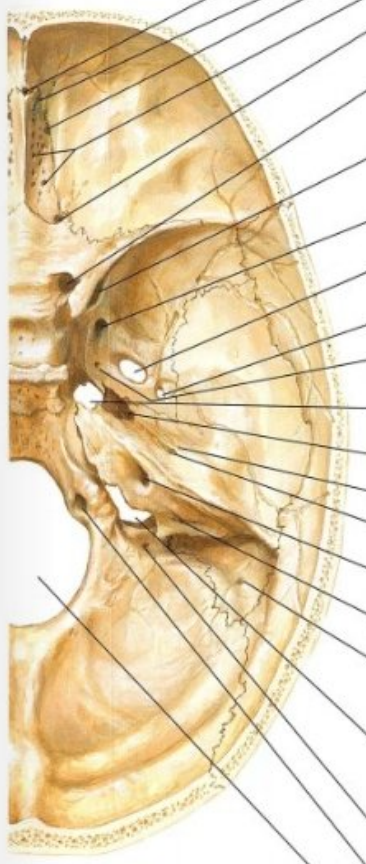

- Foramen ciego — Vena emisaria para el seno sagital superior
- Fisura nasal / Foramen etmoidal anterior — Arteria, vena y nervio etmoidales anteriores
- Forámenes cribosos — Nervio olfatorio (NC I)
- Foramen etmoidal posterior — Arteria, vena y nervio etmoidales posteriores
- Conducto óptico — Nervio óptico (NC II); Arteria oftálmica
- Fisura orbitaria superior — Nervio oculomotor (NC III); Nervio troclear (NC IV); Nervio oftálmico (NC V_1); Nervio abducens (NC VI); Vena oftálmica superior
- Foramen redondo — Nervio maxilar (NC V_2)
- Foramen oval — Nervio mandibular (NC V_3); Arteria meníngea accesoria; Nervio petroso menor
- Foramen espinoso — Arteria y venas meníngeas medias; Ramo meníngeo del nervio mandibular
- Foramen emisario esfenoidal (de Vesalio) (inconstante) — Vena emisaria
- Foramen rasgado
- Conducto carotídeo — Arteria carótida interna; Plexo carotídeo interno
- Hiato para el — Nervio petroso menor
- Hiato para el — Nervio petroso mayor
- Conducto auditivo interno — Nervio facial (NC VII); Nervio vestibulococlear (NC VIII); Arteria laberíntica
- Acueducto (conductillo) vestibular — Conducto endolinfático
- Foramen mastoideo — Vena emisaria mastoidea
- Foramen yugular — Seno petroso inferior; Nervio glosofaríngeo (NC IX); Nervio vago (NC X); Raíz espinal del nervio accesorio (NC XI); Seno sigmoideo; Arteria meníngea posterior
- Conducto condíleo — Vena emisaria condílea; Rama meníngea de la arteria faríngea ascendente
- Conducto del nervio hipogloso — Nervio hipogloso (NC XII)
- Foramen magno — Médula oblongada; Arterias vertebrales; Ramas meníngeas de las arterias vertebrales; Raíces espinales de los nervios accesorios

Véanse también **láminas 27, 30, BP 16**

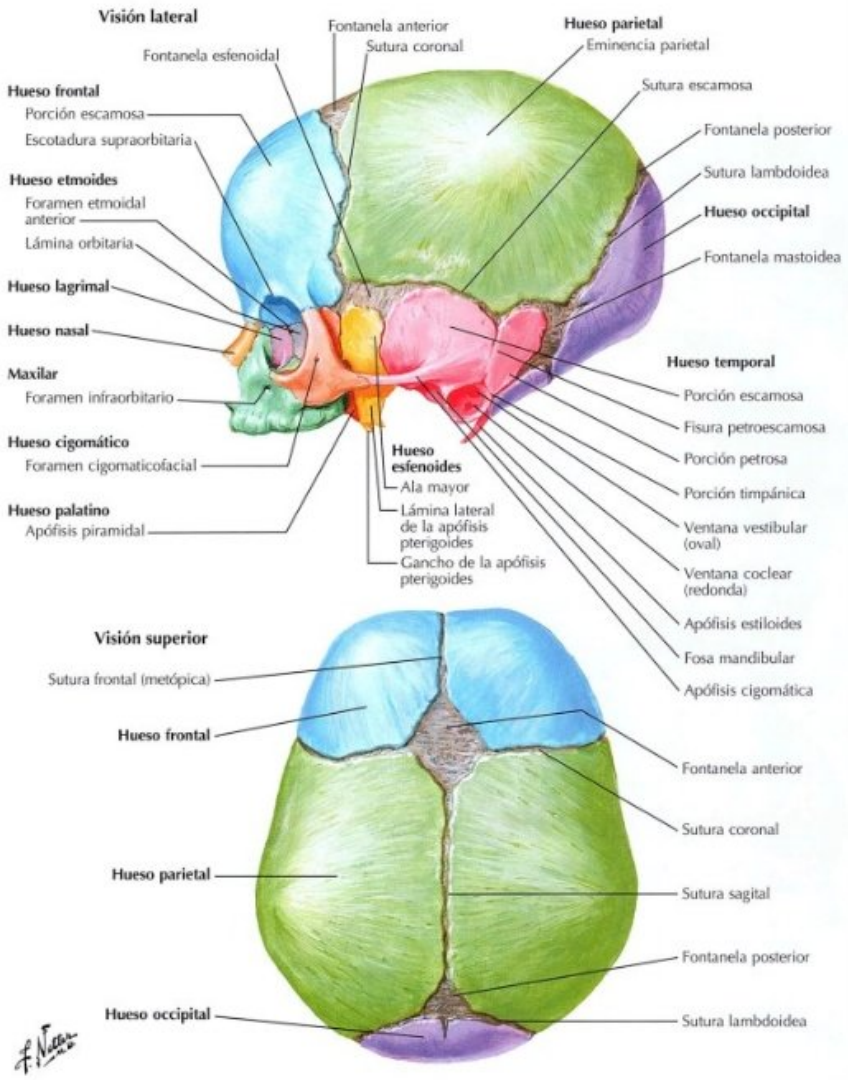

Véanse también **láminas 27, 43, BP 18, BP 35**

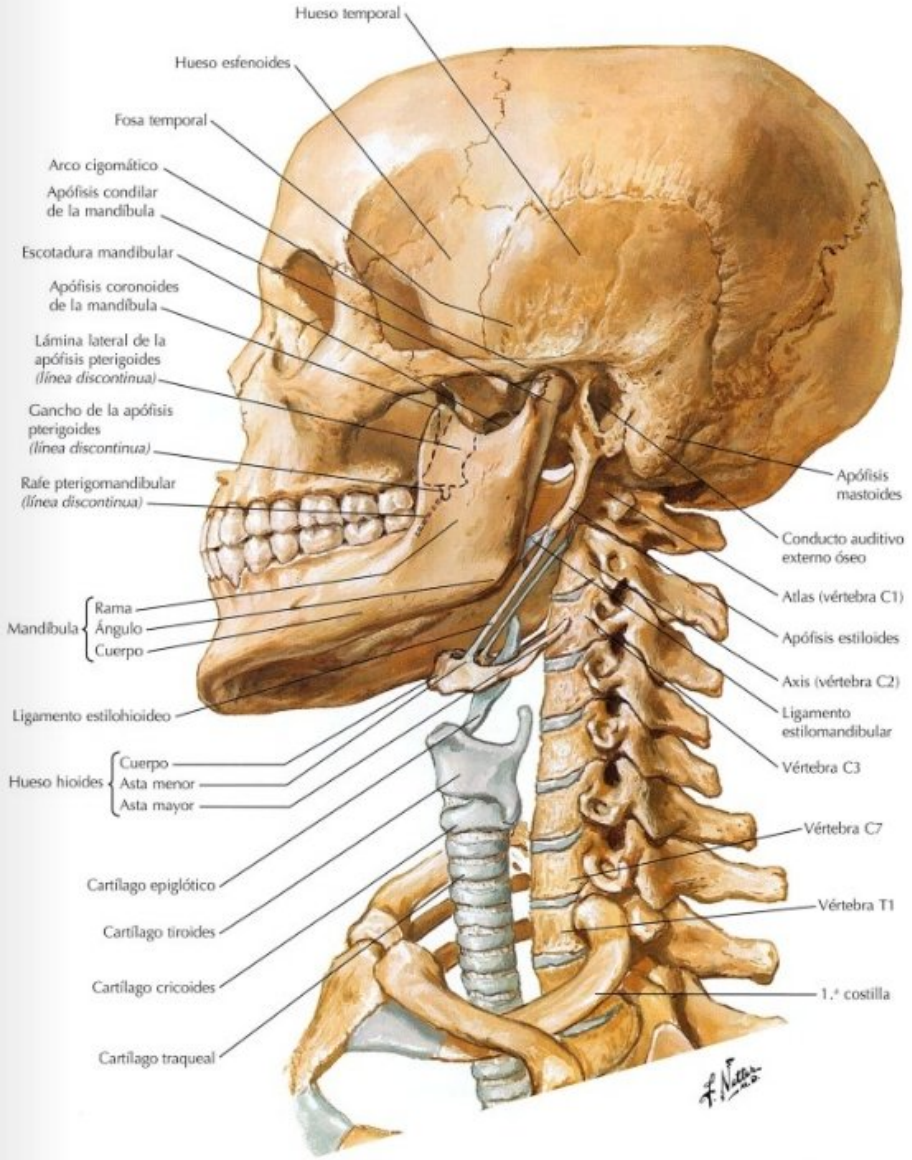

Véanse también **láminas 62, 69, BP 22**

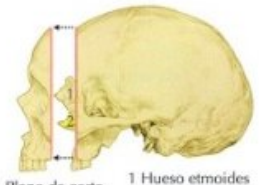

Plano de corte

1 Hueso etmoides
2 Cornete (concha) nasal inferior

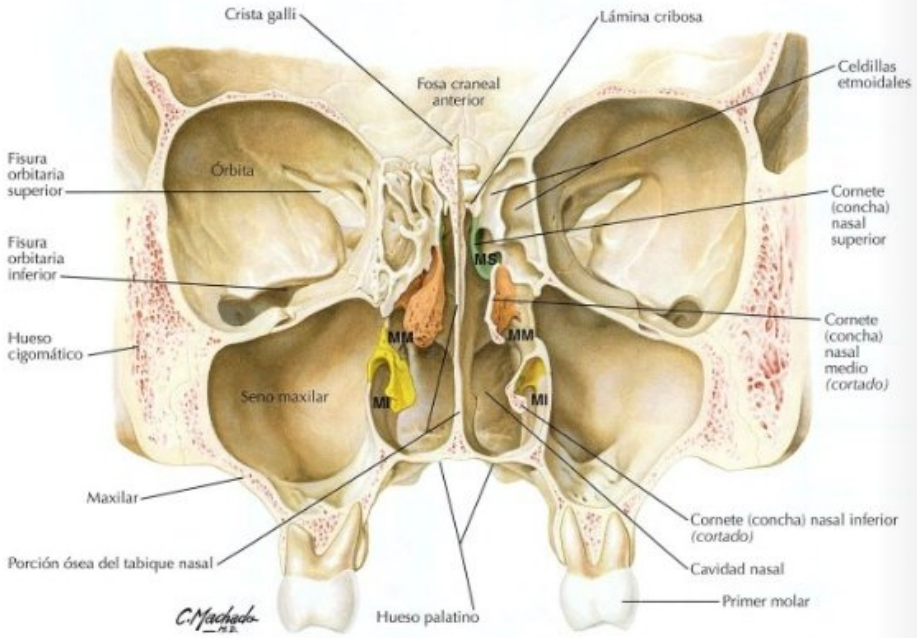

Cornete (concha) nasal superior — **MS** Meato nasal superior

Cornete (concha) nasal medio — **MM** Meato nasal medio

Cornete (concha) nasal inferior — **MI** Meato nasal inferior

Véanse también **láminas 64, 66, BP 21**

Visión posterior

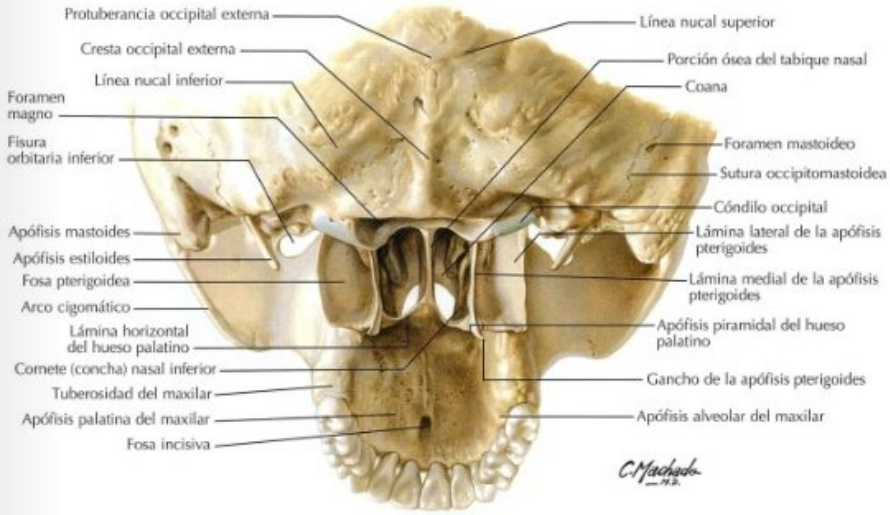

Visión lateral

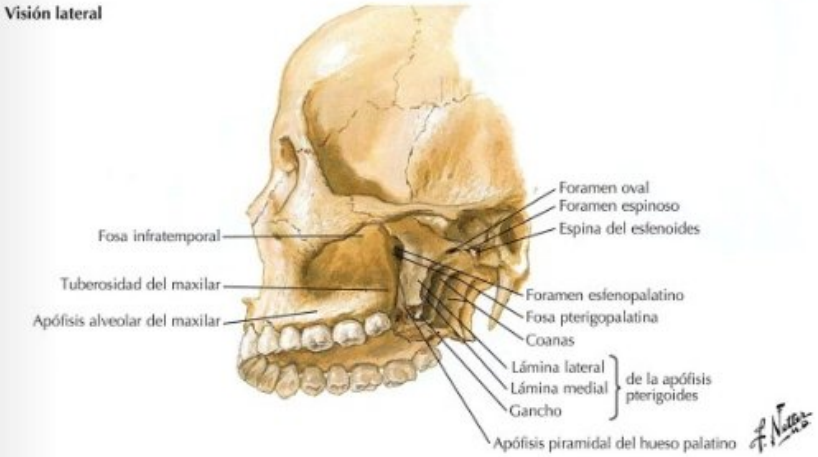

Véanse también **láminas 72, 73**

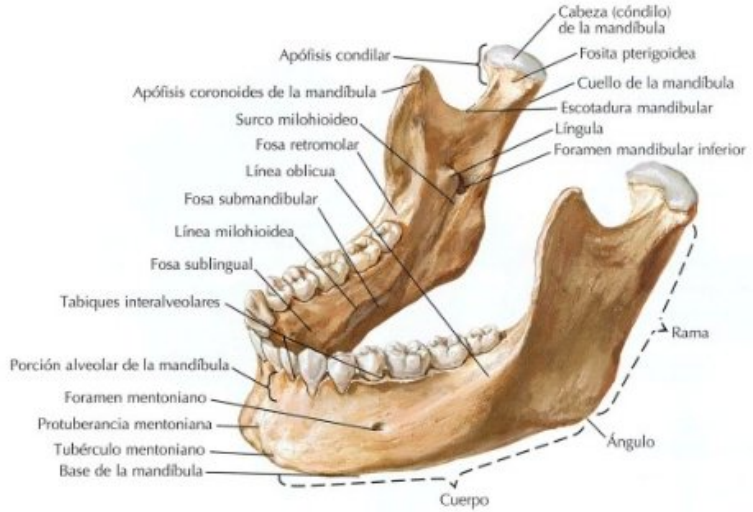

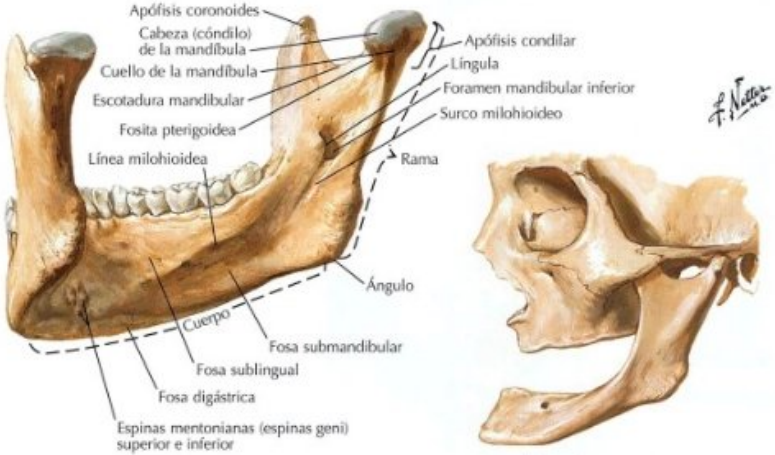

Mandíbula de persona anciana (desdentada)

Véase también **lámina 85**

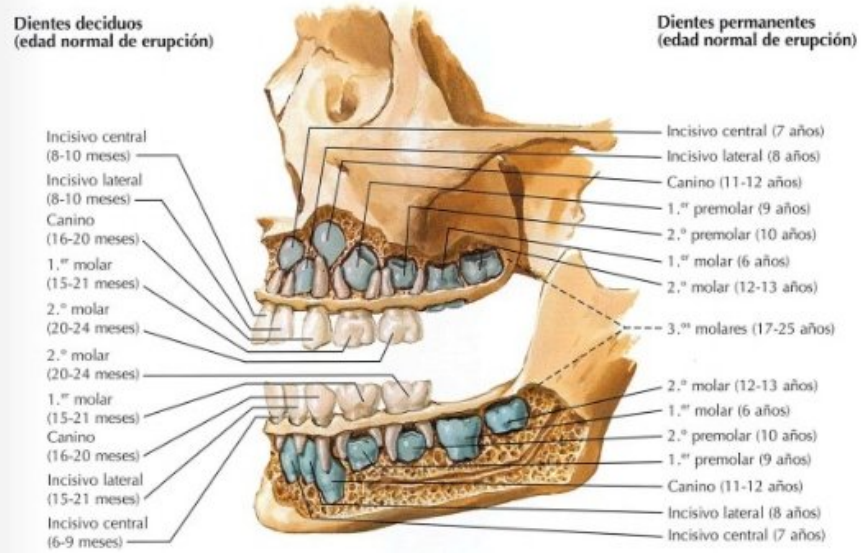

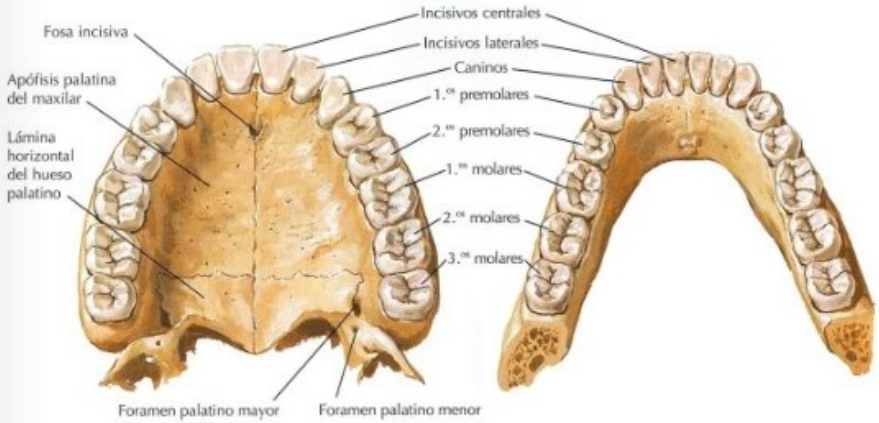

Dientes permanentes maxilares (superiores) **Dientes permanentes mandibulares (inferiores)**

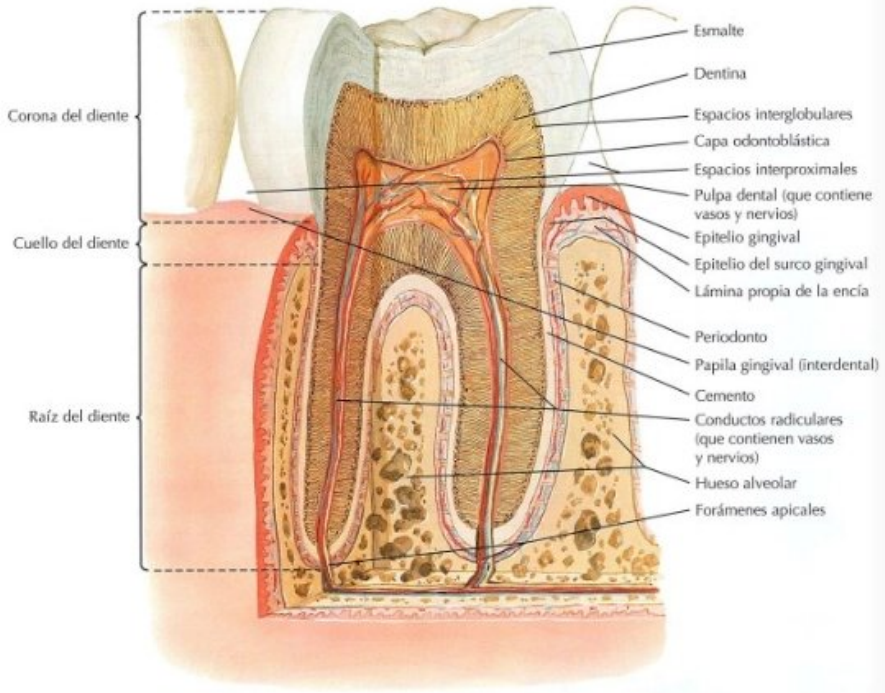
Corona del diente
Cuello del diente
Raíz del diente
Esmalte
Dentina
Espacios interglobulares
Capa odontoblástica
Espacios interproximales
Pulpa dental (que contiene vasos y nervios)
Epitelio gingival
Epitelio del surco gingival
Lámina propia de la encía
Periodonto
Papila gingival (interdental)
Cemento
Conductos radiculares (que contienen vasos y nervios)
Hueso alveolar
Forámenes apicales

Dientes permanentes superiores izquierdos: visión labiobucal
Dientes permanentes inferiores izquierdos: visión labiobucal
Central
Lateral
1
2
1
2
3
Incisivos
Caninos
Premolares
Molares

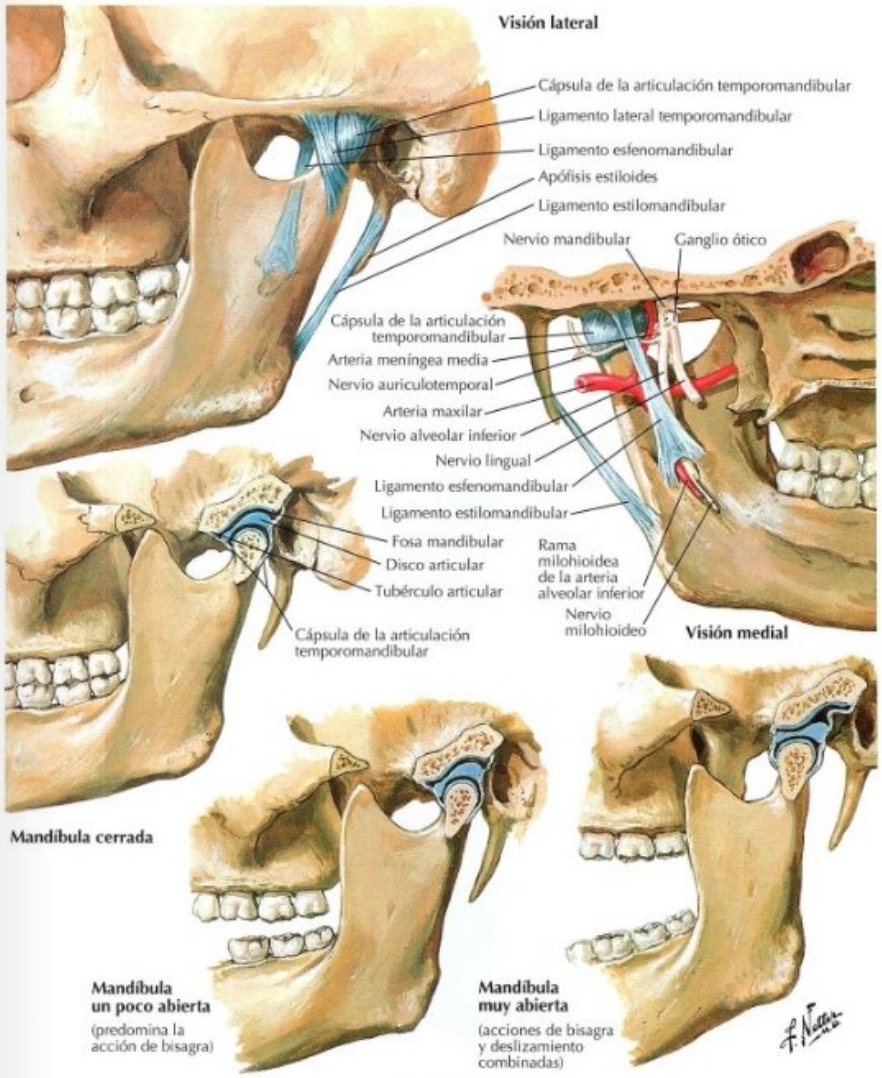
Visión lateral
Cápsula de la articulación temporomandibular
Ligamento lateral temporomandibular
Ligamento esfenomandibular
Apófisis estiloides
Ligamento estilomandibular
Nervio mandibular
Ganglio ótico
Cápsula de la articulación temporomandibular
Arteria meníngea media
Nervio auriculotemporal
Arteria maxilar
Nervio alveolar inferior
Nervio lingual
Ligamento esfenomandibular
Ligamento estilomandibular
Fosa mandibular
Disco articular
Tubérculo articular
Cápsula de la articulación temporomandibular
Rama milohioidea de la arteria alveolar inferior
Nervio milohioideo
Visión medial
Mandíbula cerrada
Mandíbula un poco abierta
(predomina la acción de bisagra)
Mandíbula muy abierta
(acciones de bisagra y deslizamiento combinadas)

Véanse también **láminas 45, 47, BP 18**

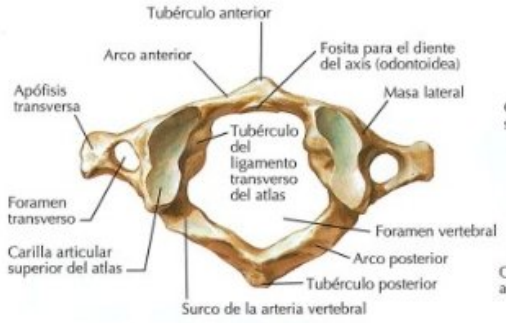

Atlas: visión superior

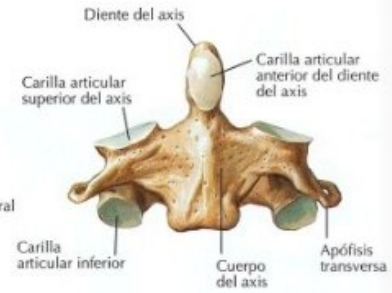

Axis: visión anterior

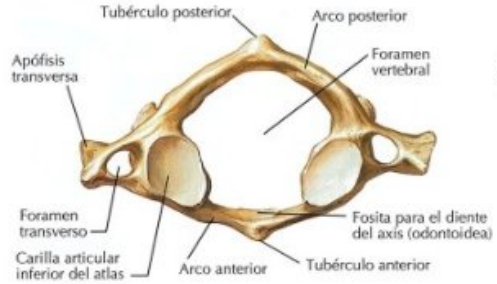

Atlas: visión inferior

Axis: visión posterosuperior

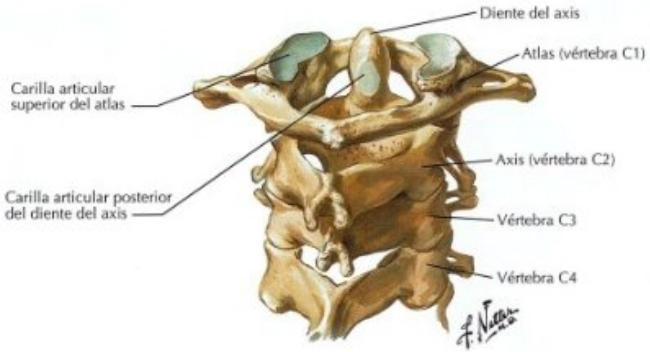

Vértebras cervicales superiores: visión posterosuperior

Véanse también **láminas 37, 45, 46**

Visiones inferior de la vértebra C3 y superior de la vértebra C4, mostrando las localizaciones de las carillas articulares y articulaciones uncovertebrales

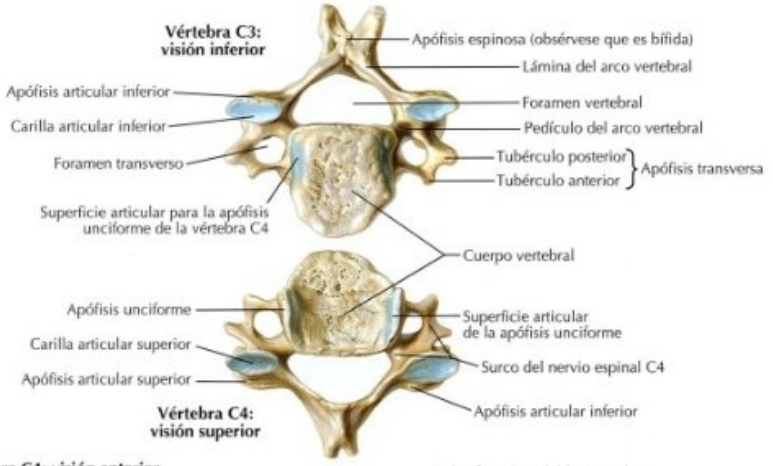

Vértebra C4: visión anterior

Vértebra C7: visión anterior

Vértebra C7 (vértebra prominente): visión superior

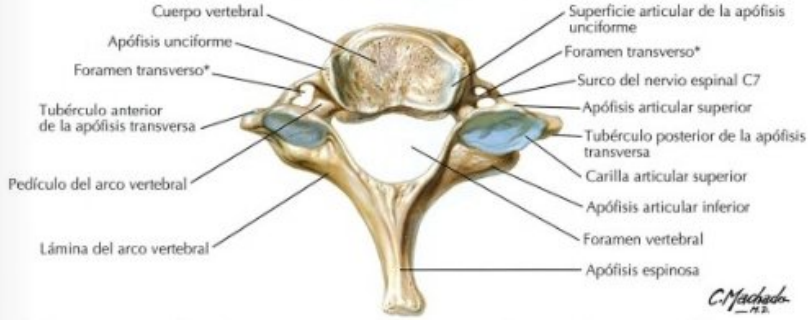

**Los forámenes transversos de C7 dejan paso a venas vertebrales, pero normalmente no a la arteria vertebral; en este espécimen son asimétricos. Obsérvese que el foramen transverso derecho está tabicado.*

Véanse también **láminas 46, BP 17, BP 18**

Vértebras cervicales: visión anterior

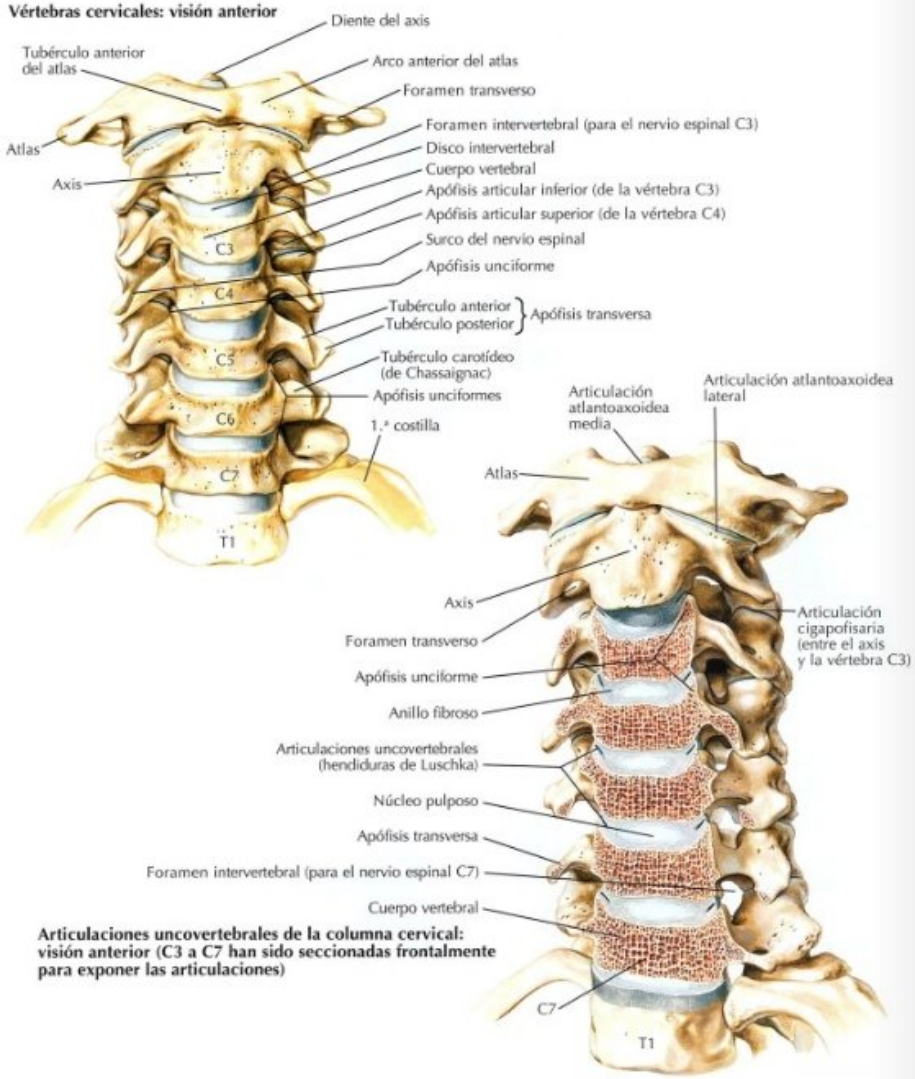

Articulaciones uncovertebrales de la columna cervical: visión anterior (C3 a C7 han sido seccionadas frontalmente para exponer las articulaciones)

Visión anterior

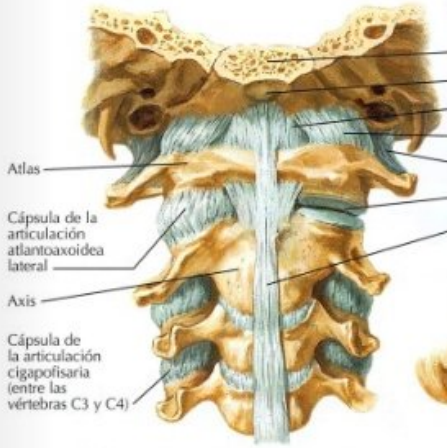

Visión posterior

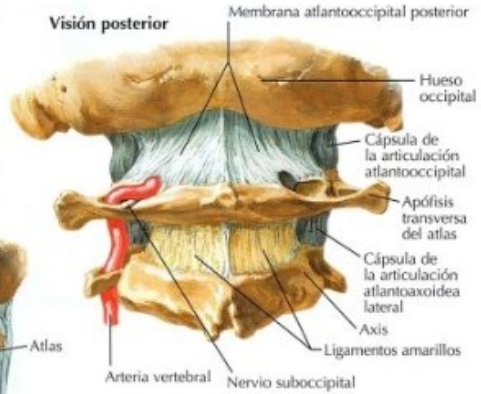

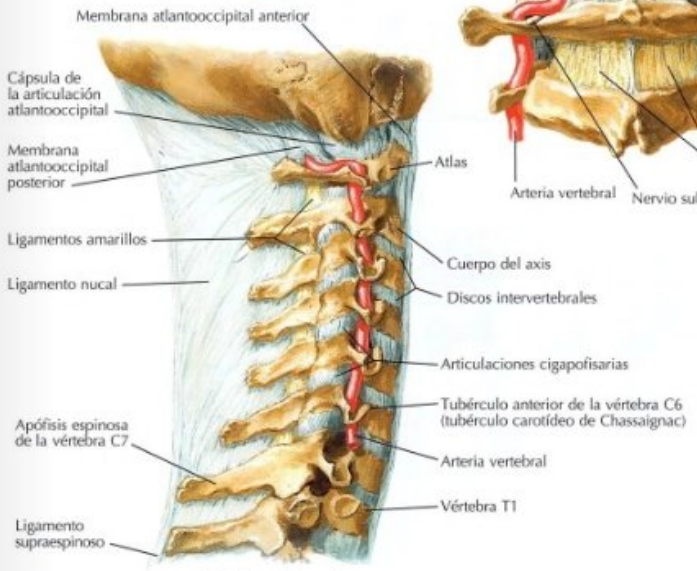

Visión lateral derecha

Véanse también **láminas 43, BP 18, BP 35**

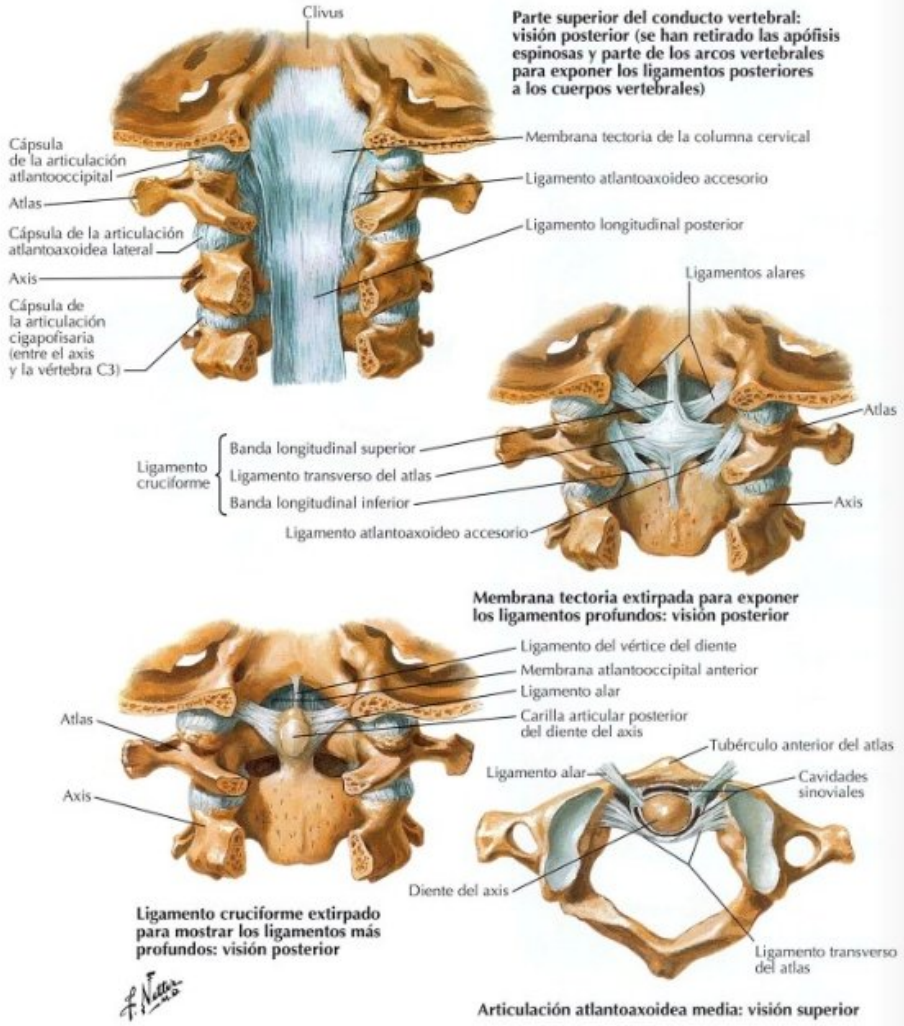

Véanse también **láminas 52, 72, 73, BP 19, BP 20**

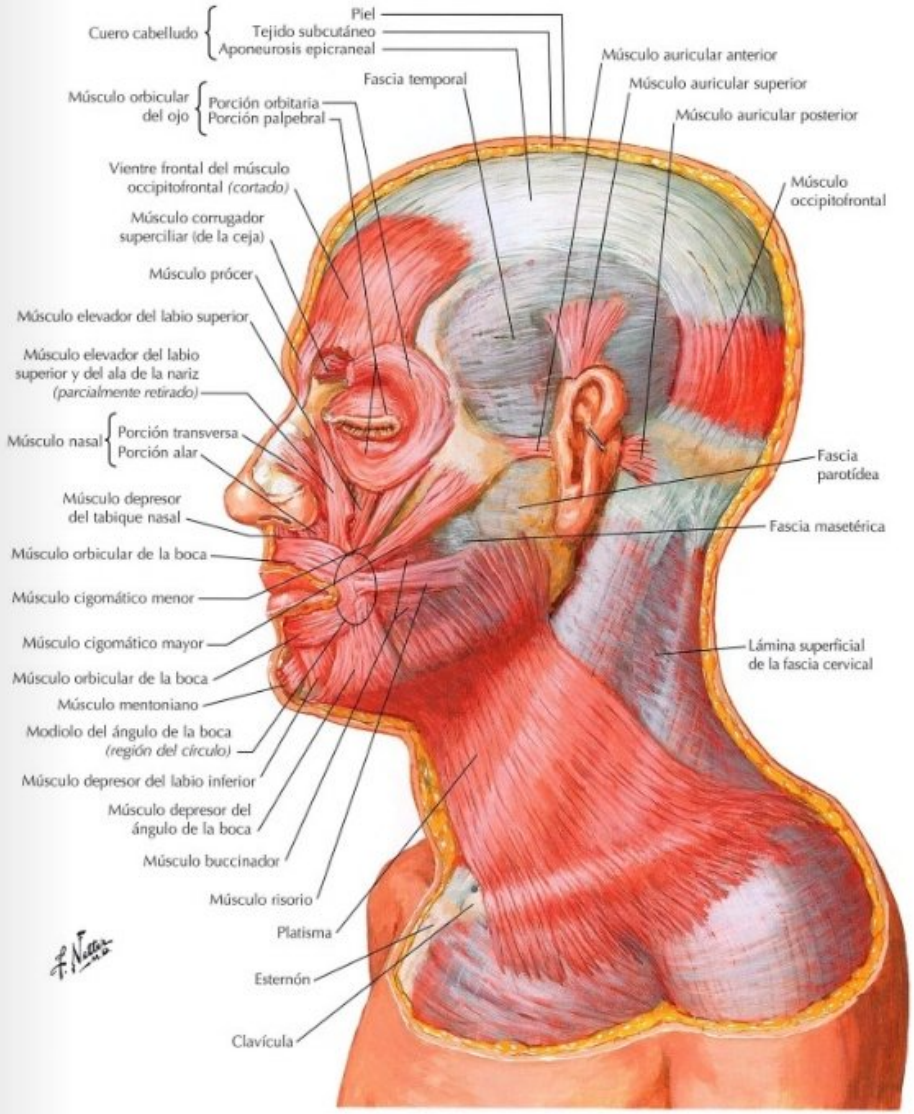

Músculos del cuello: visión anterior

Véanse también **láminas 37, 50, 51, 53**

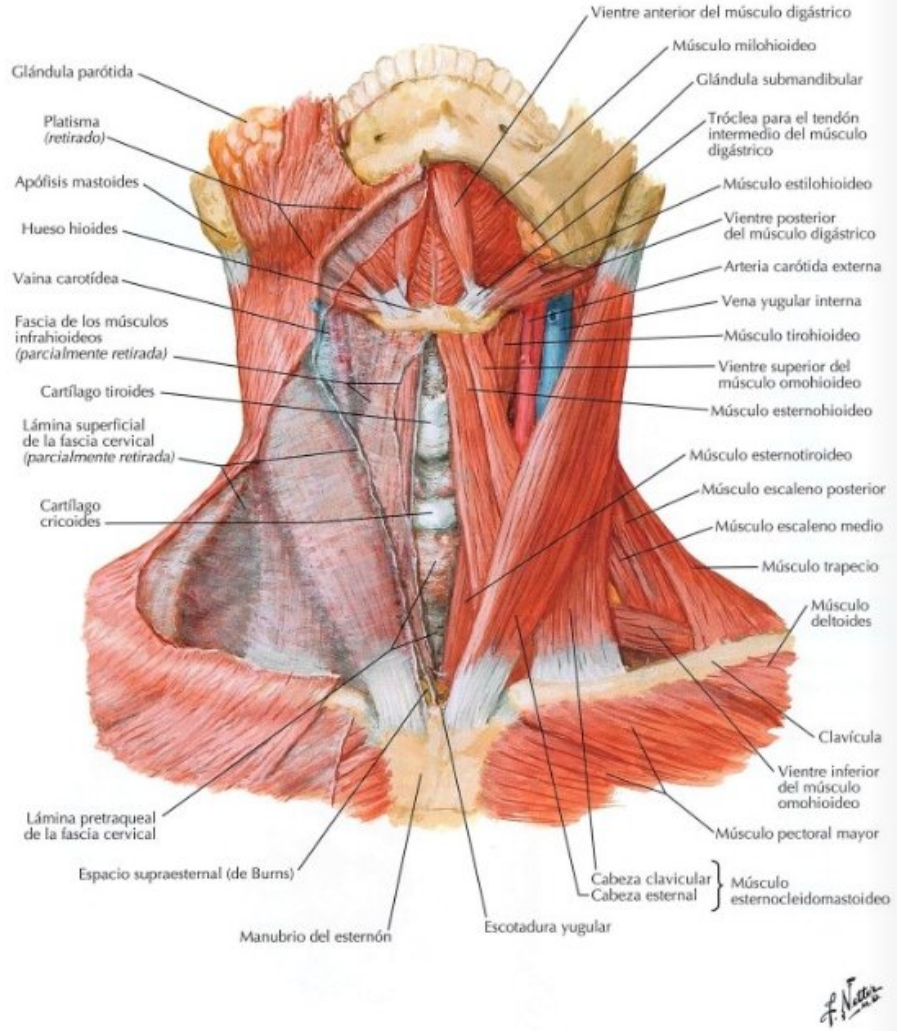

Venas superficiales del cuello

2

Véanse también **láminas 37, 100**

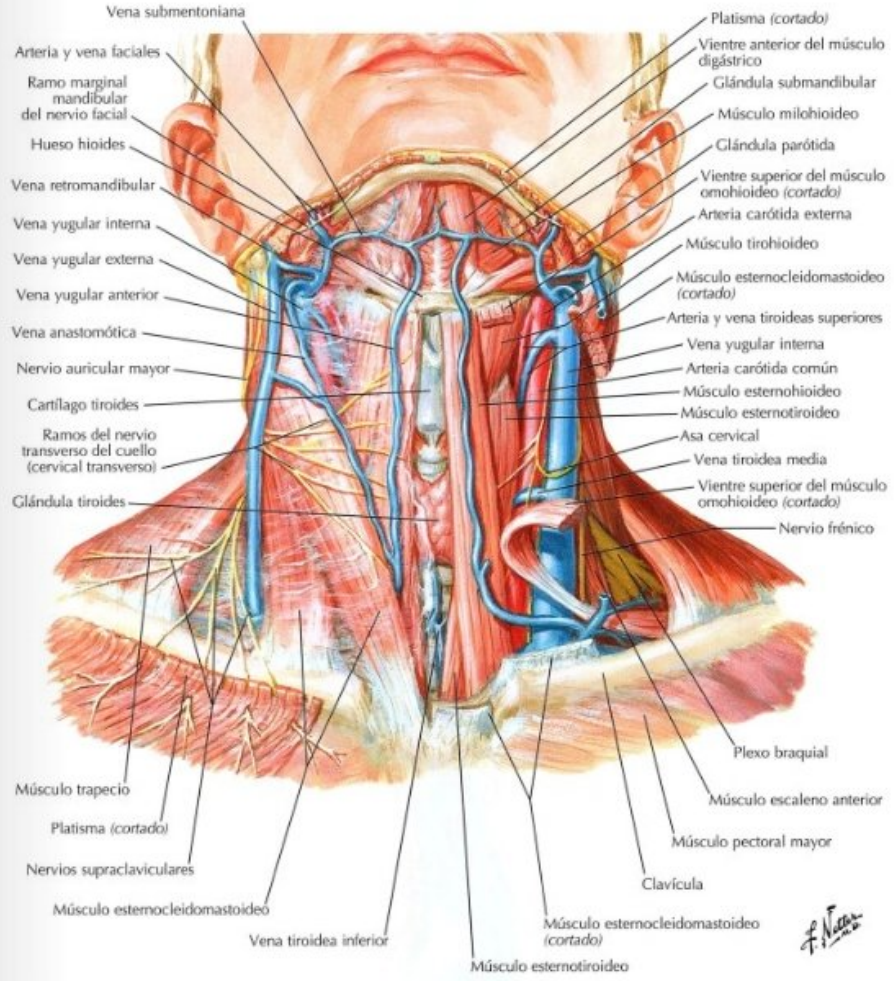

Corte transversal

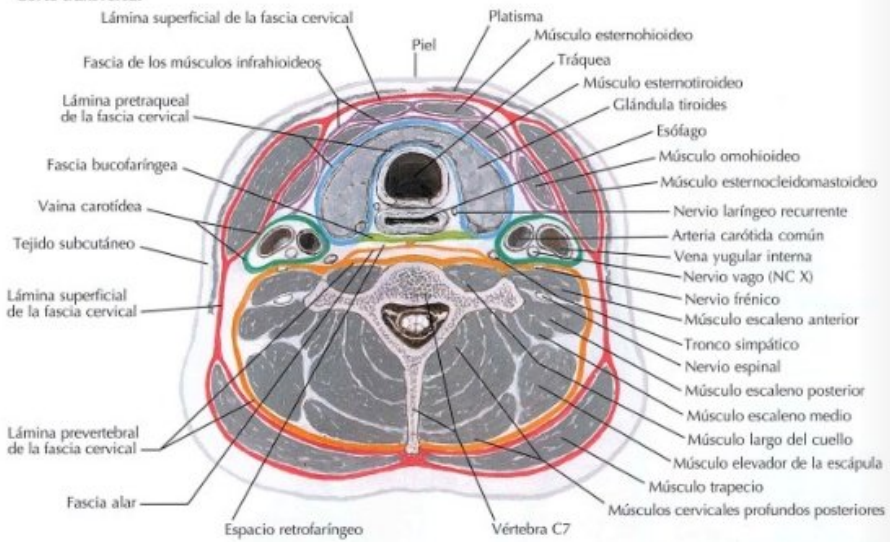

Corte sagital medio

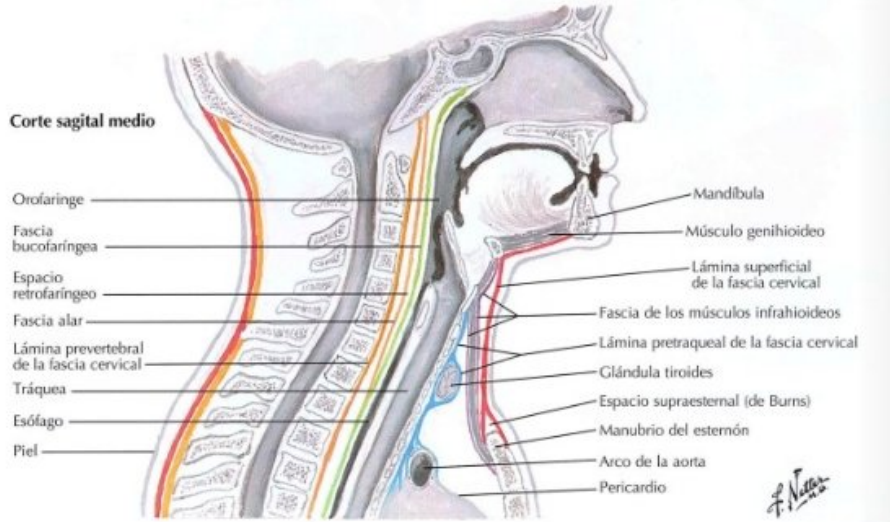

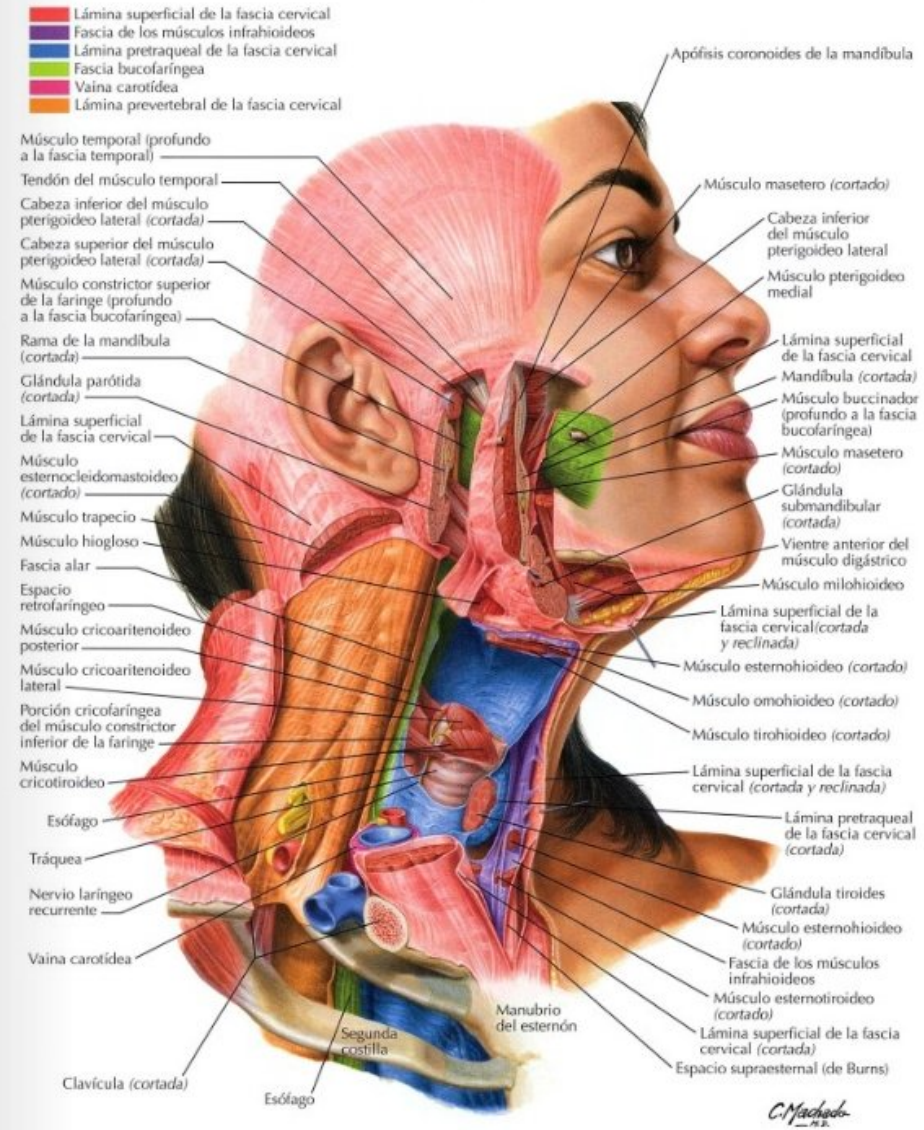

Véanse también **láminas 49, 54, 87**

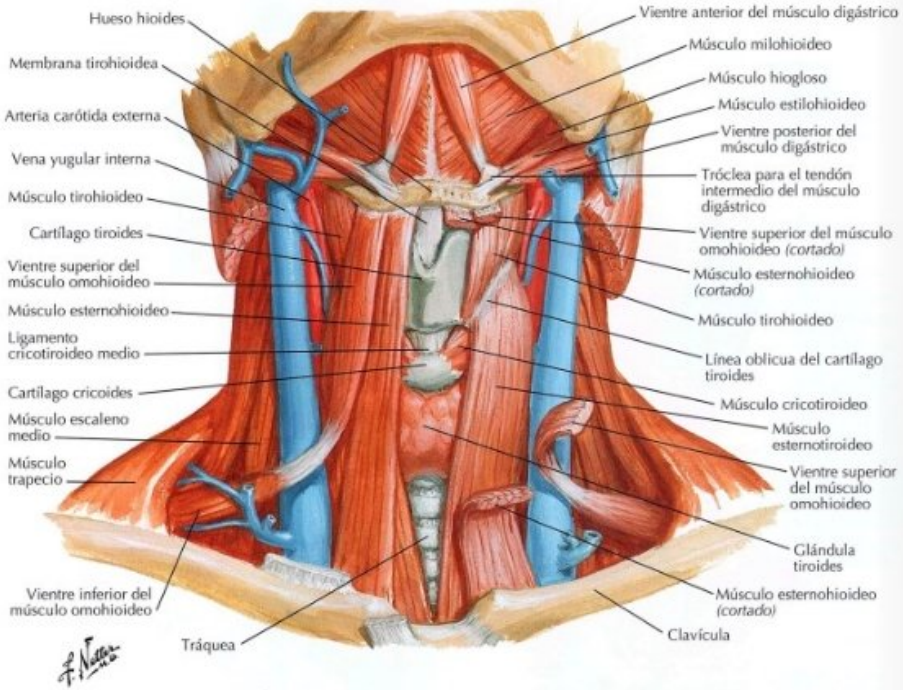

Véanse también **láminas 49, 50, 53**

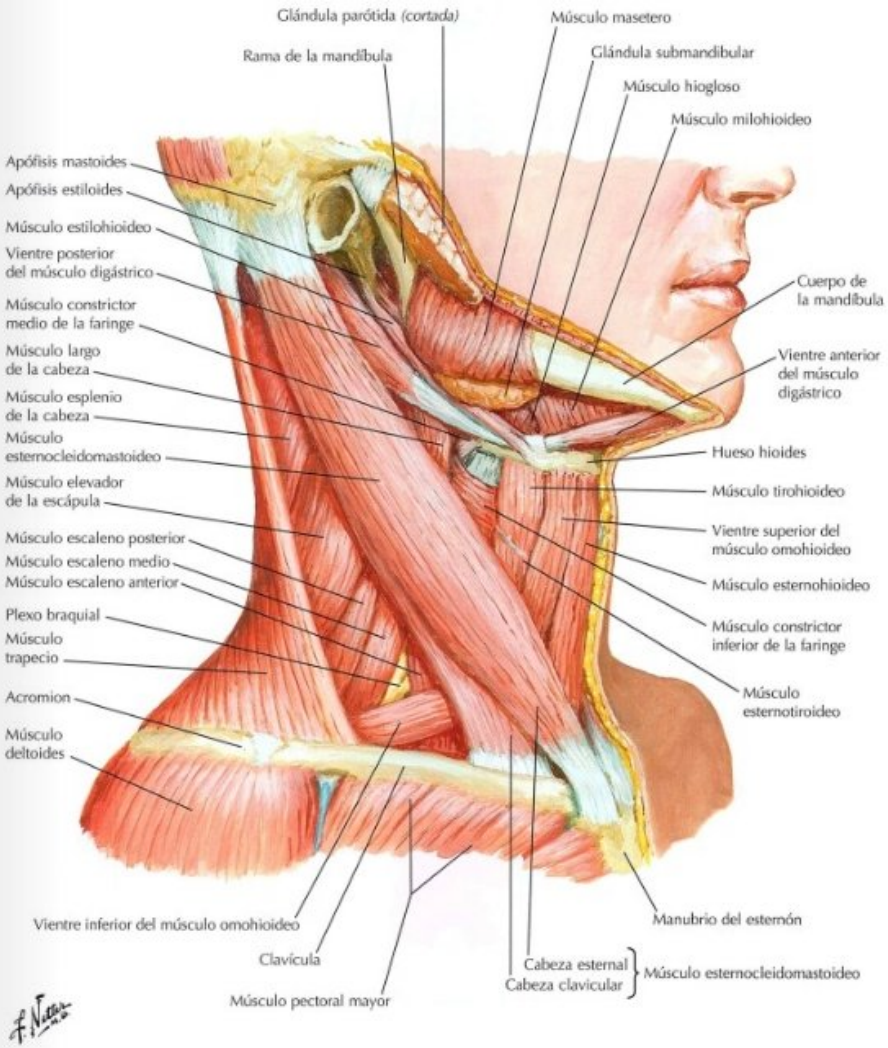

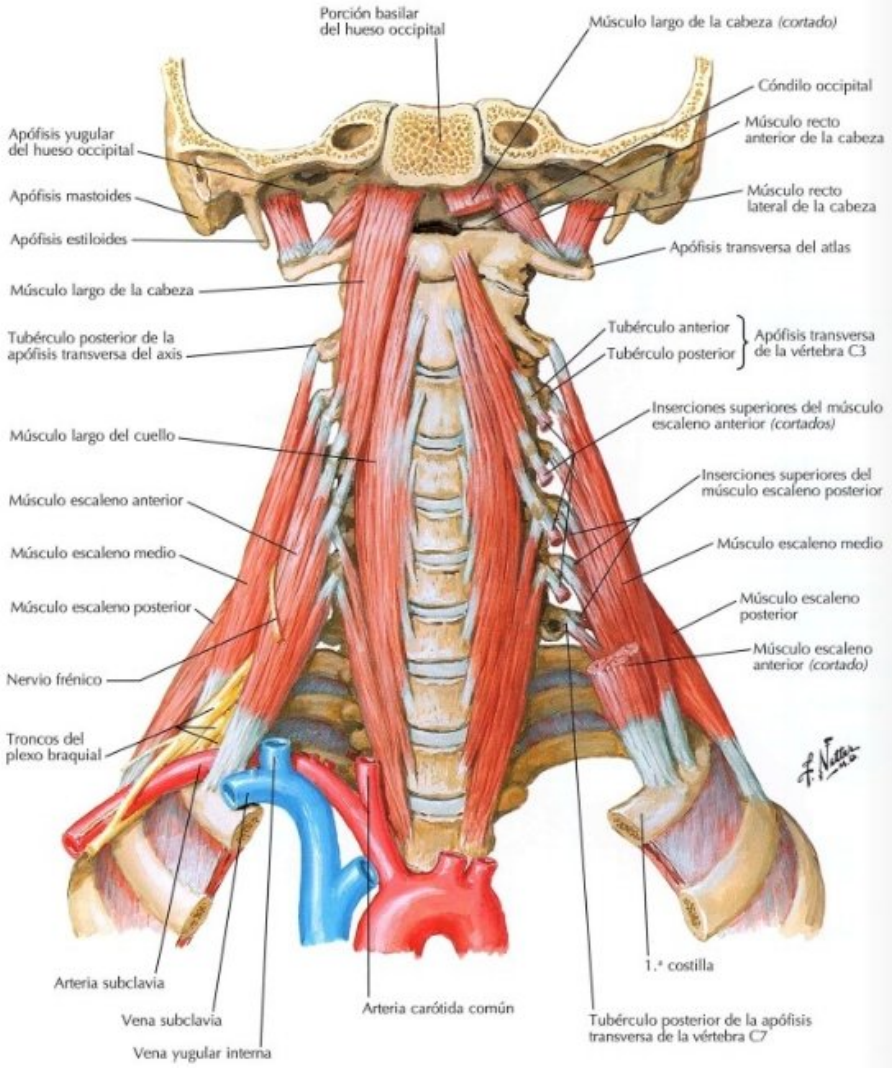

Véanse también láminas 154, 155, 156

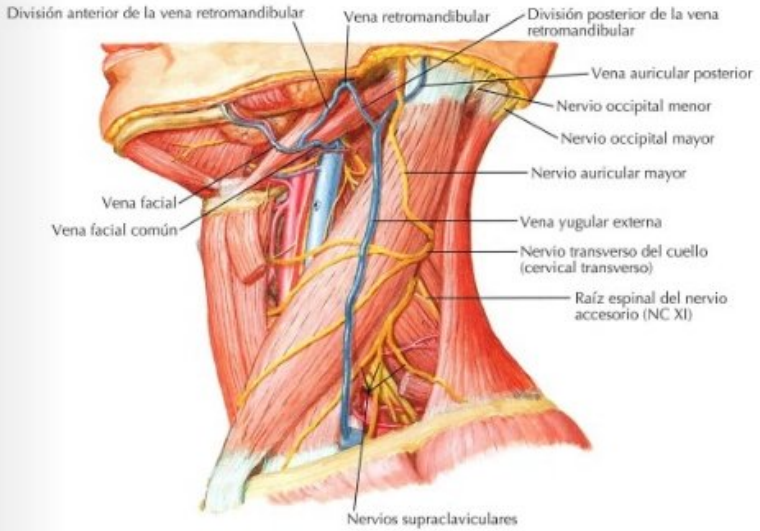

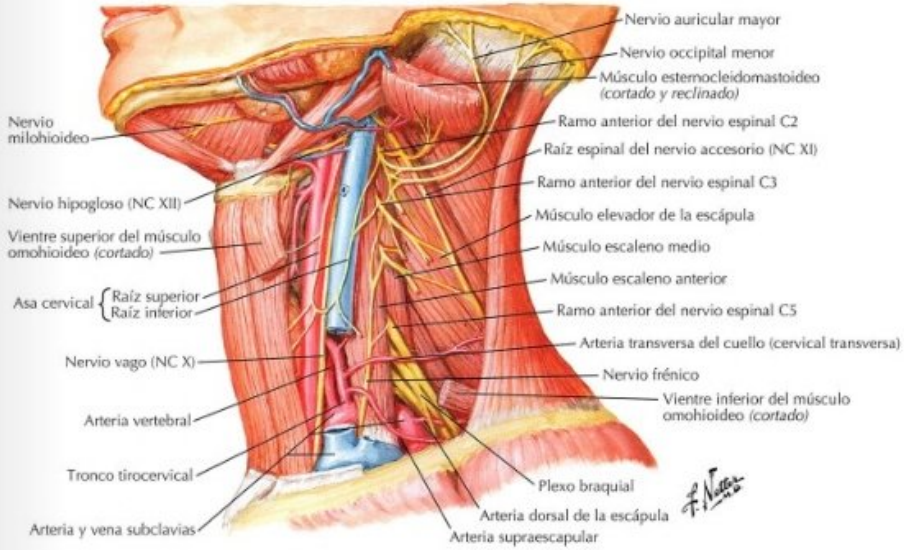

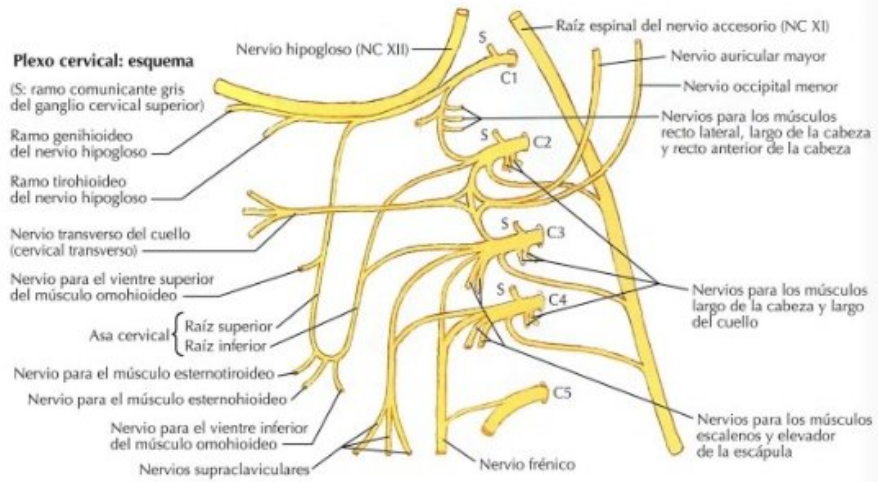

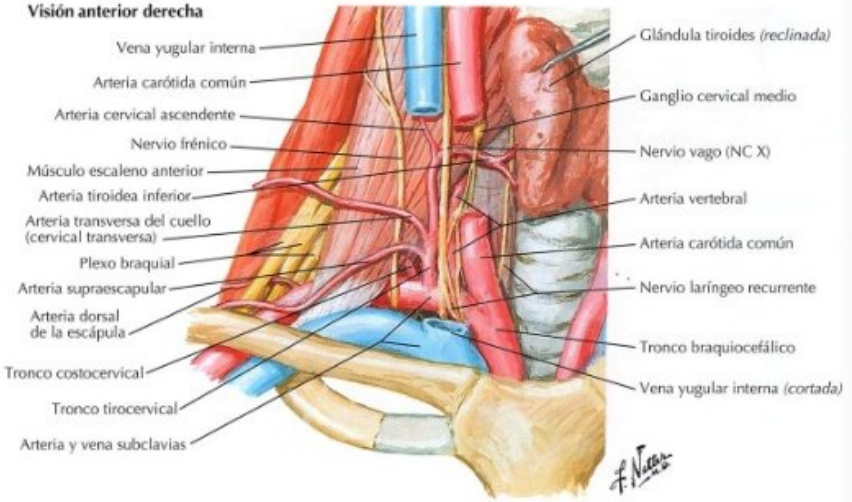

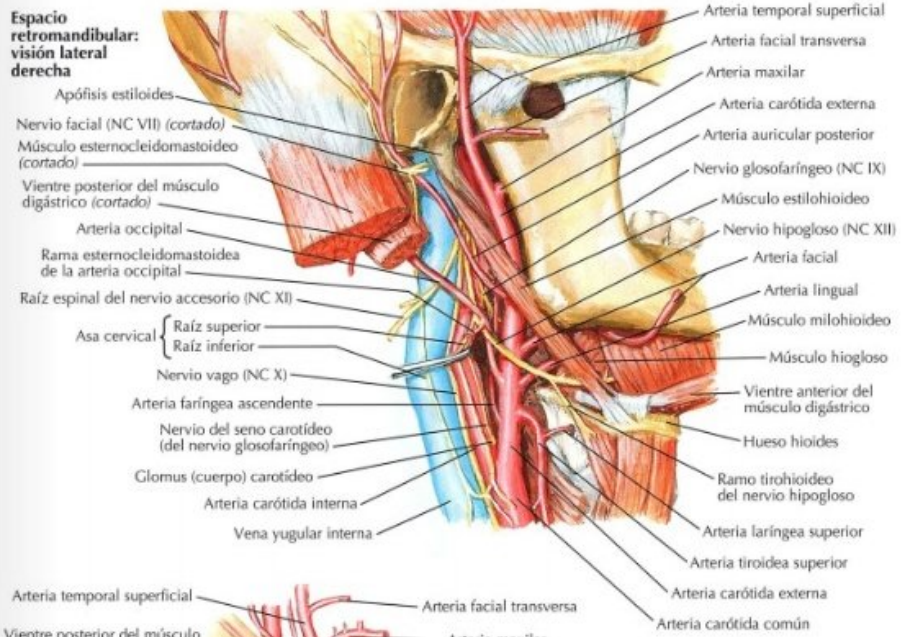

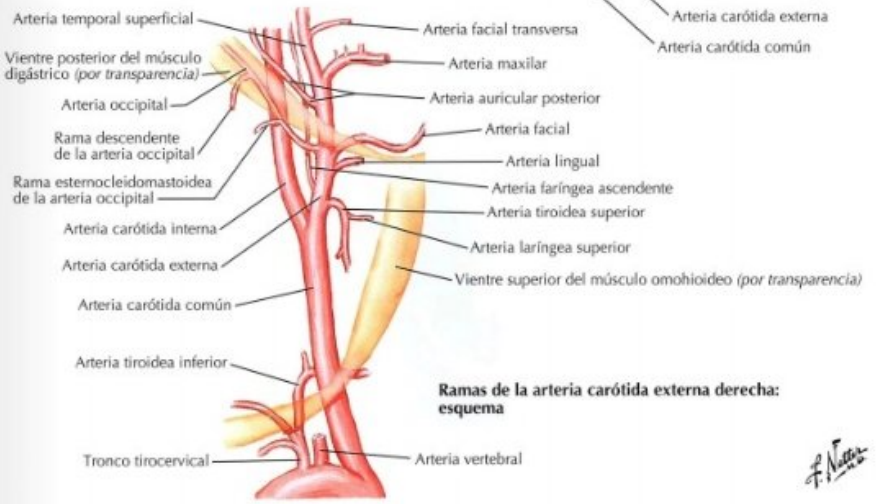

Ramas de la arteria carótida externa derecha: esquema

Véase también **lámina 63**

Visión anterolateral

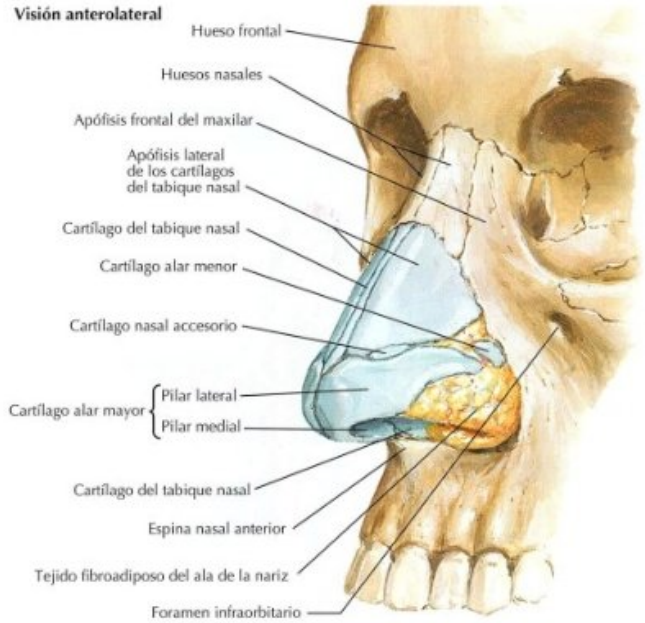

Visión inferior

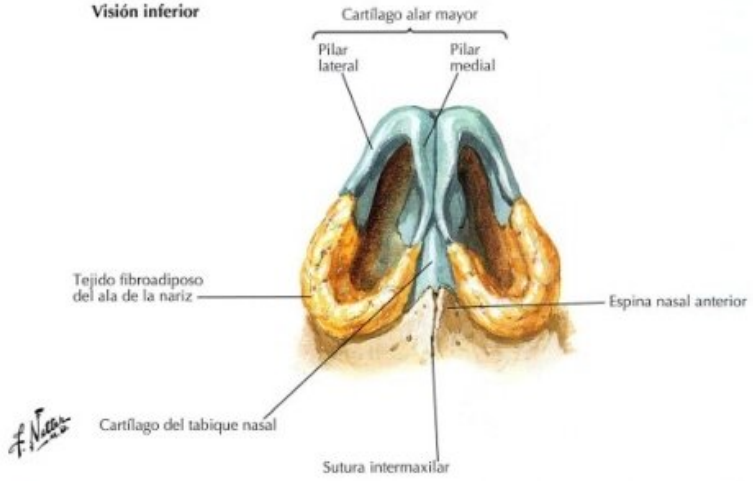

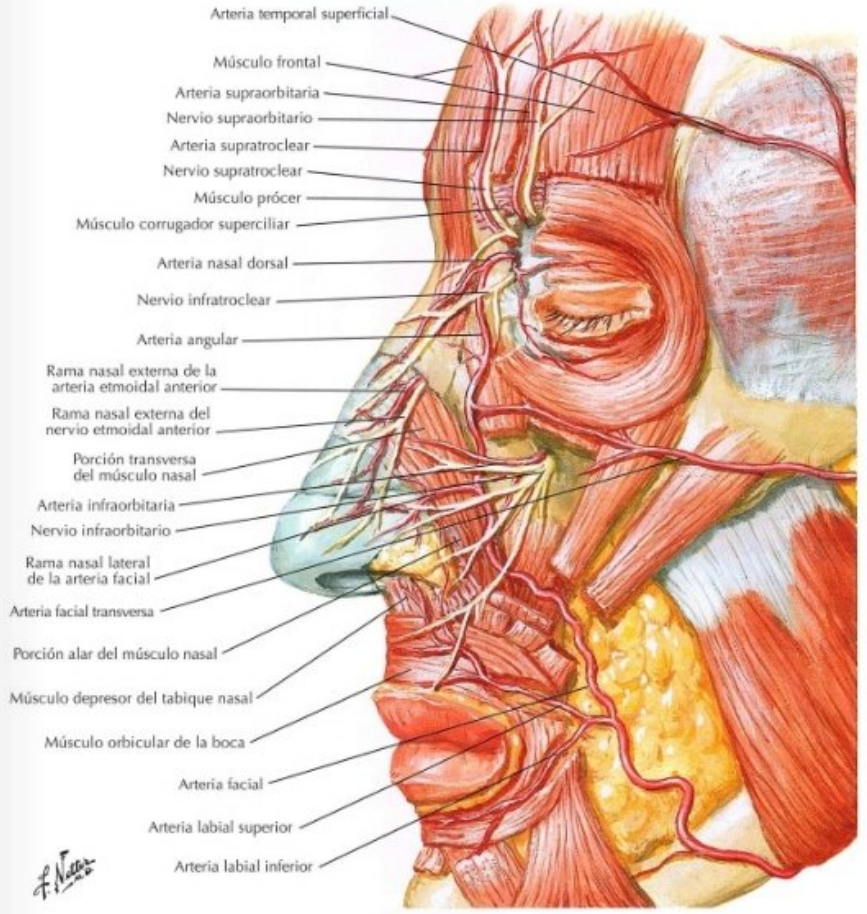

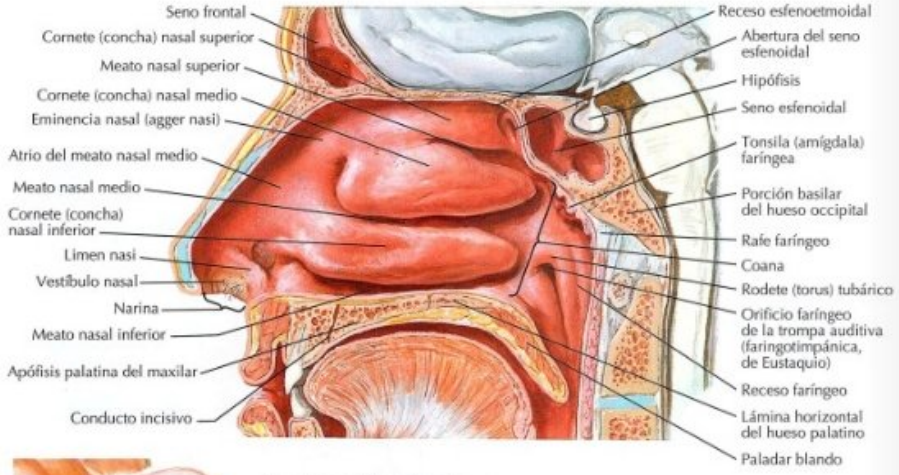

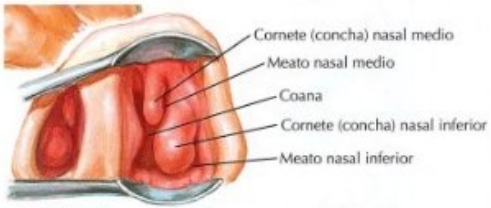

Visión inferior con la ayuda de un espéculo

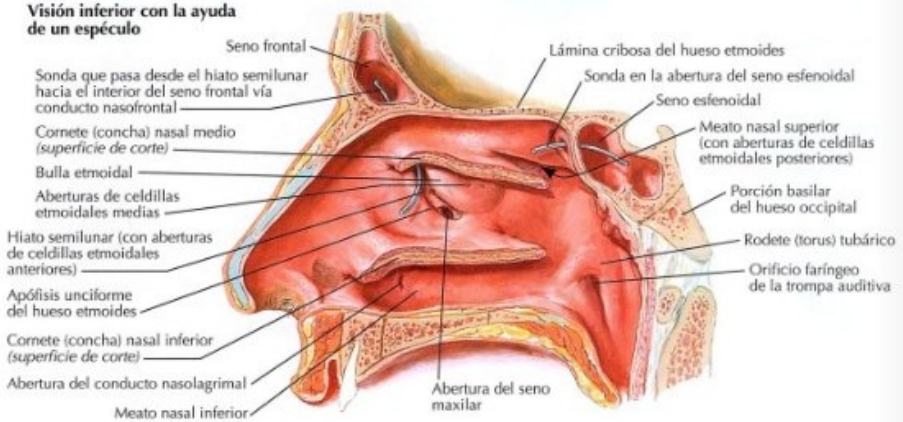

Véanse también láminas 61, 63

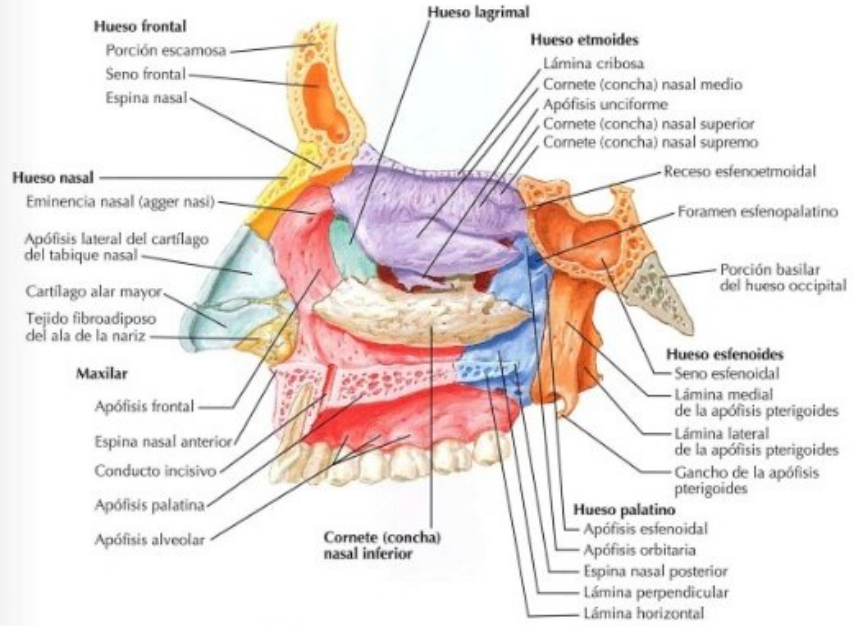

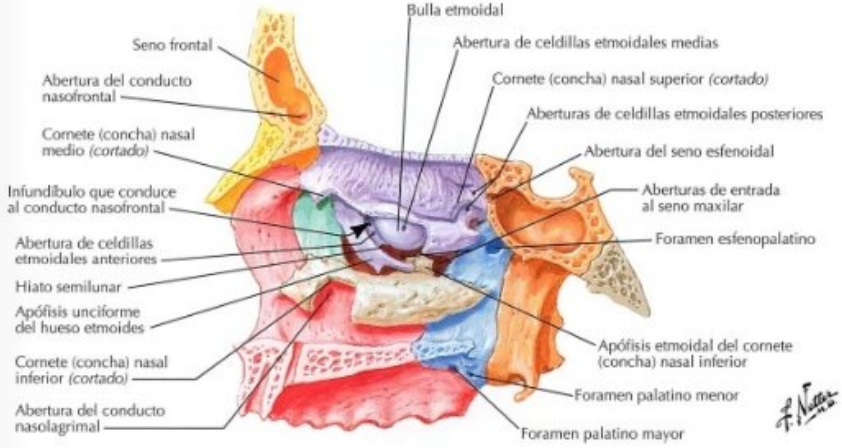

Véase también **lámina 29**

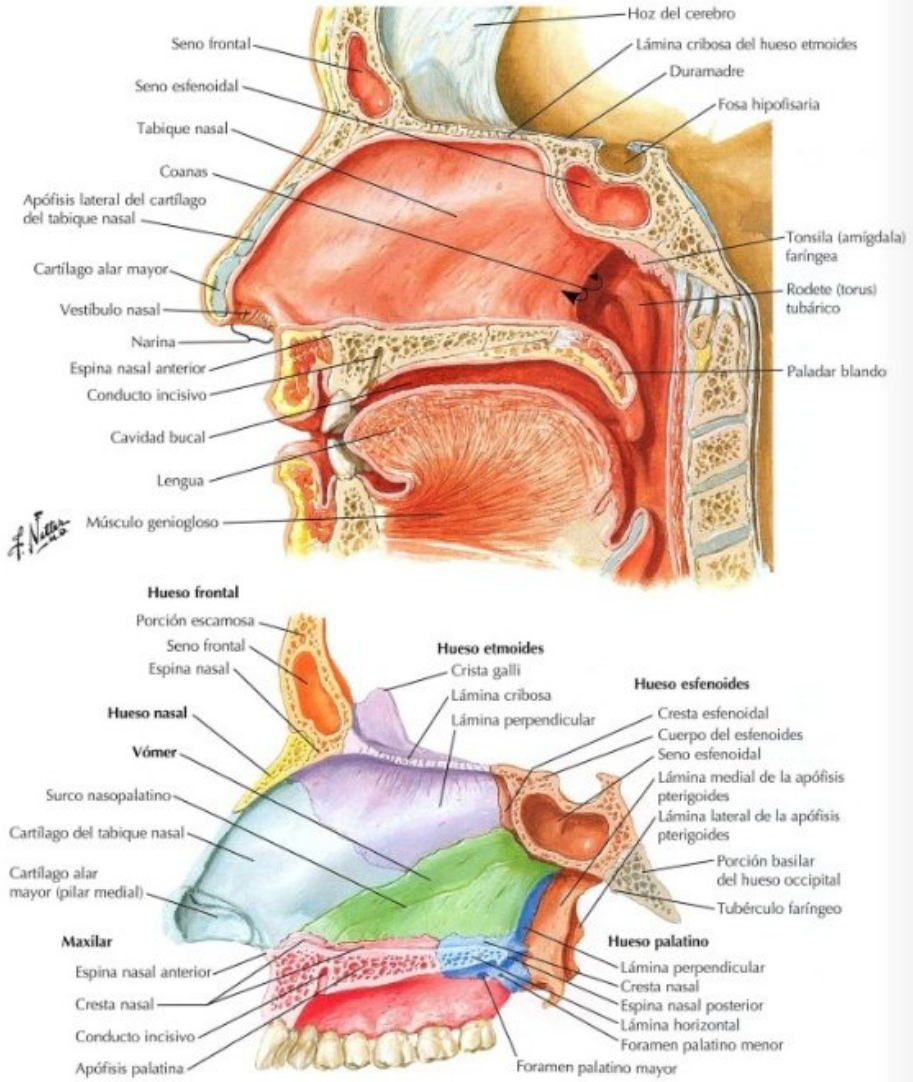

Véanse también **láminas 40, 81, 146**

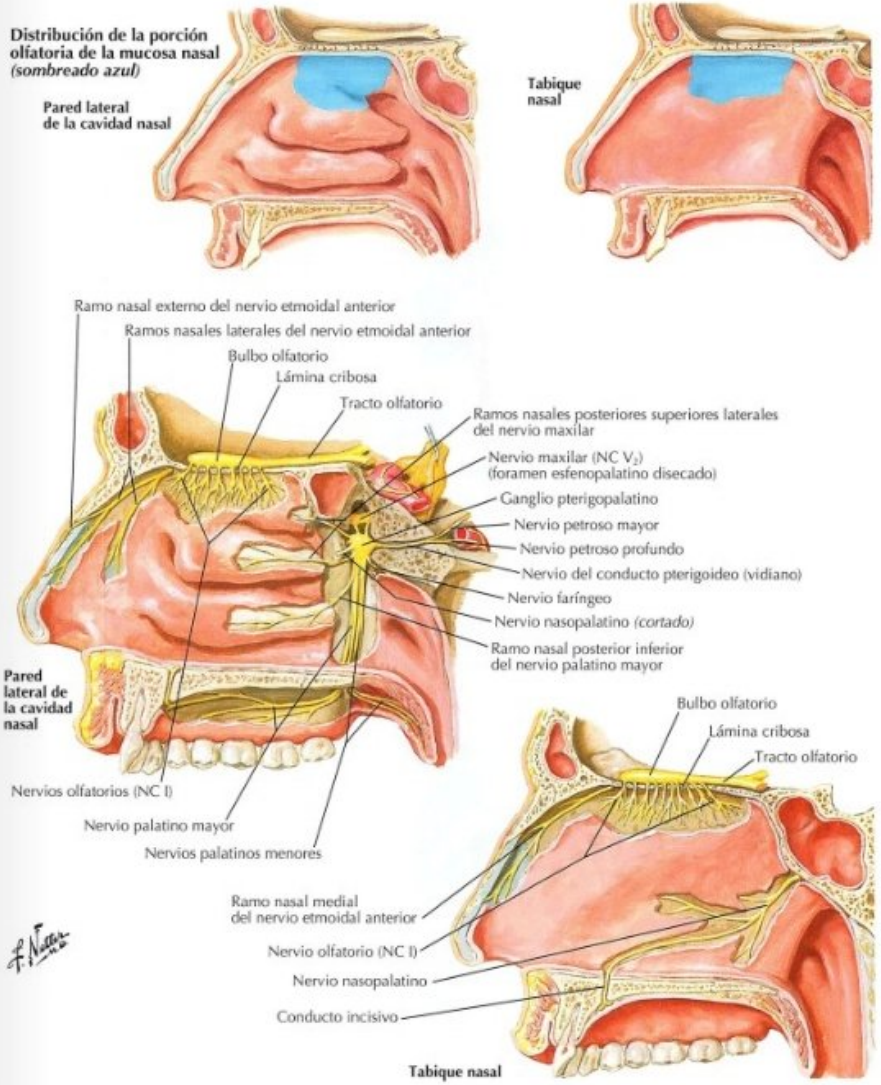

Vasculatura de la cavidad nasal

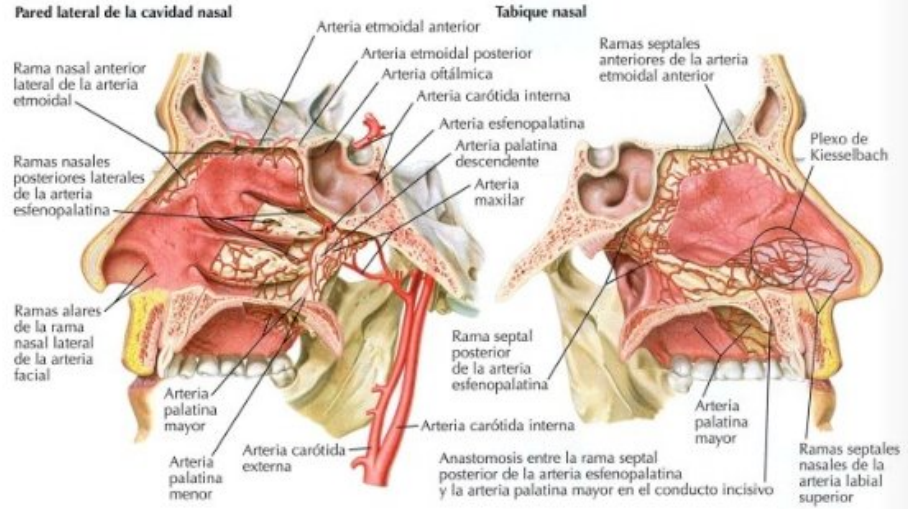

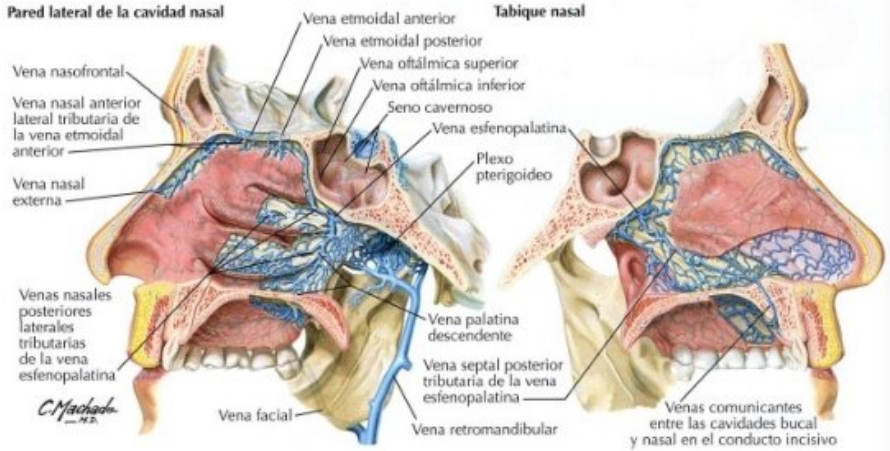

Nervios de la cavidad nasal: tabique nasal óseo reclinado hacia arriba

2
Véase también lámina 80

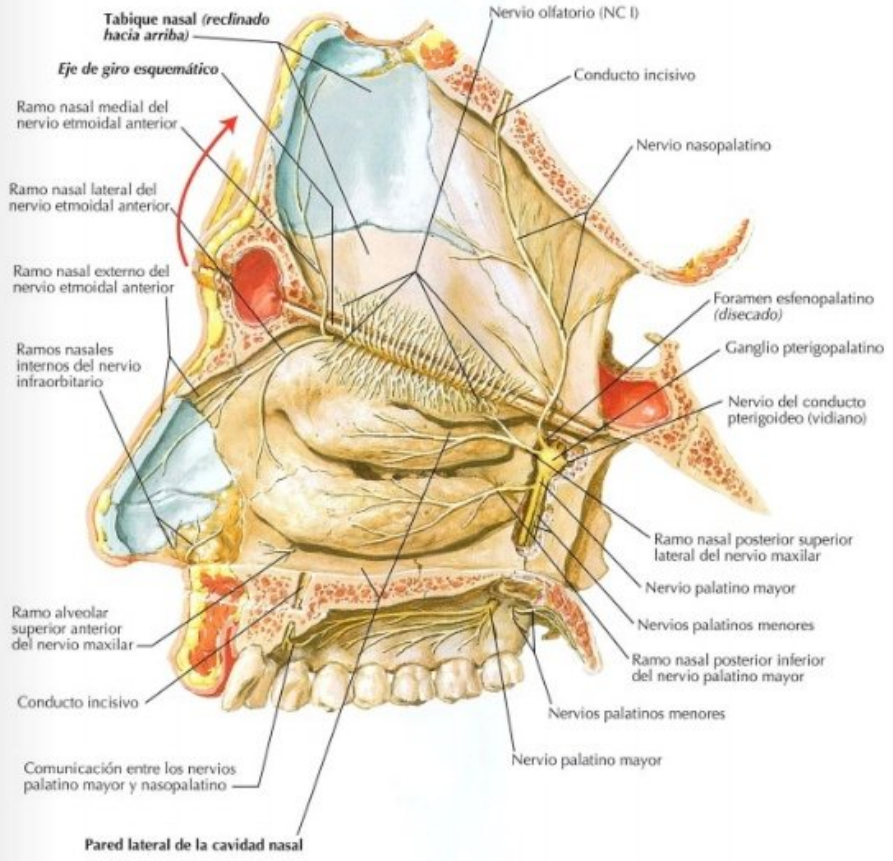

Senos paranasales: visiones parasagitales

Véase también **lámina 61**

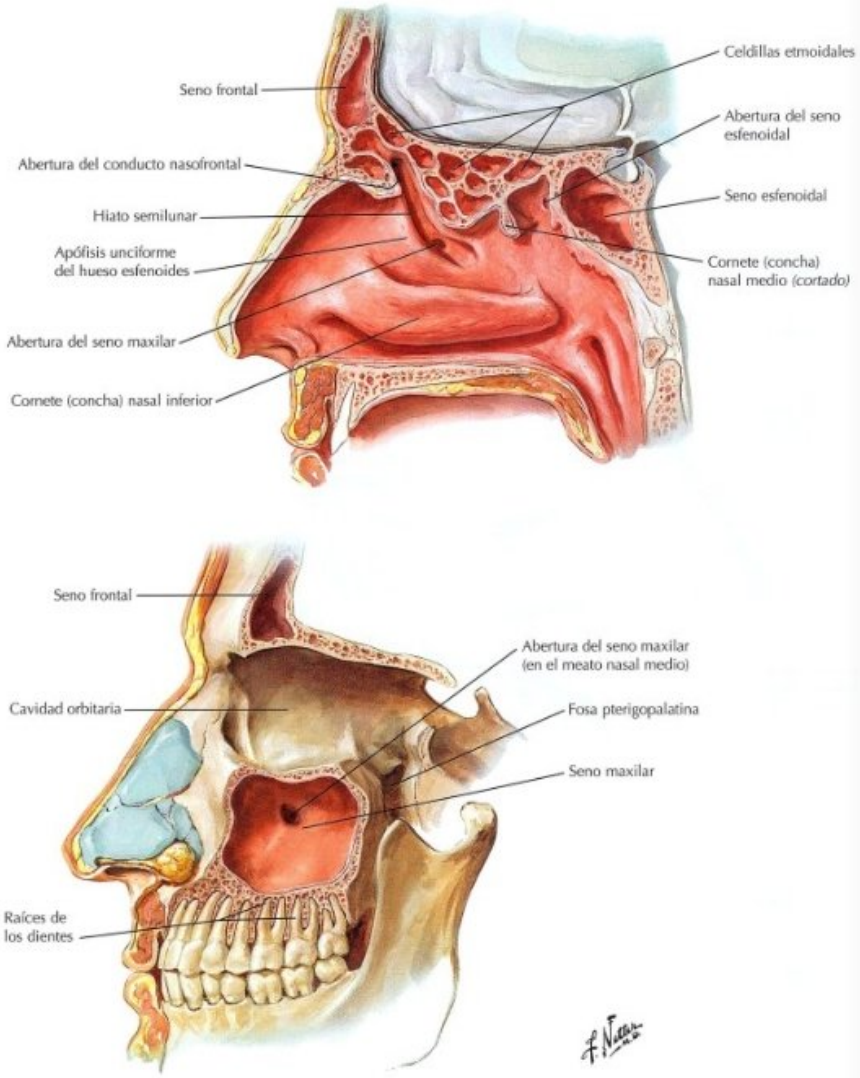

Huesos de la cavidad nasal y senos paranasales al nacer

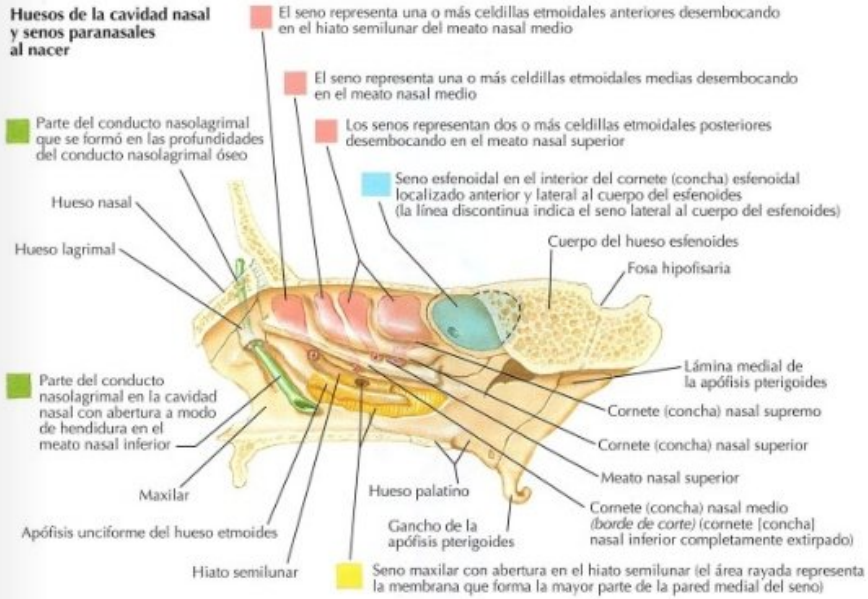

Crecimiento de los senos frontal y maxilar a lo largo de la vida

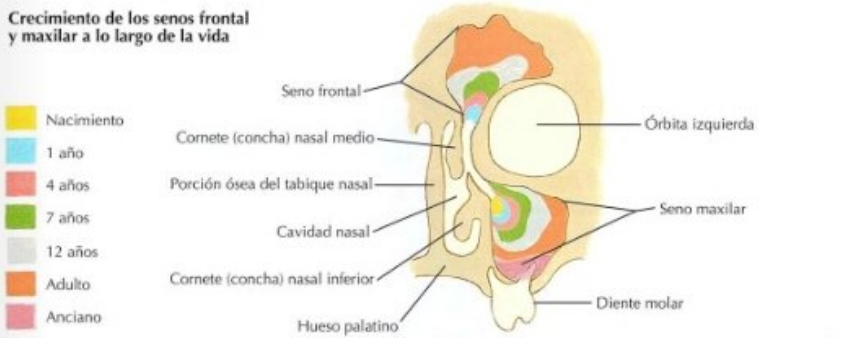

Véanse también **láminas BP 22, BP 23**

Corte frontal

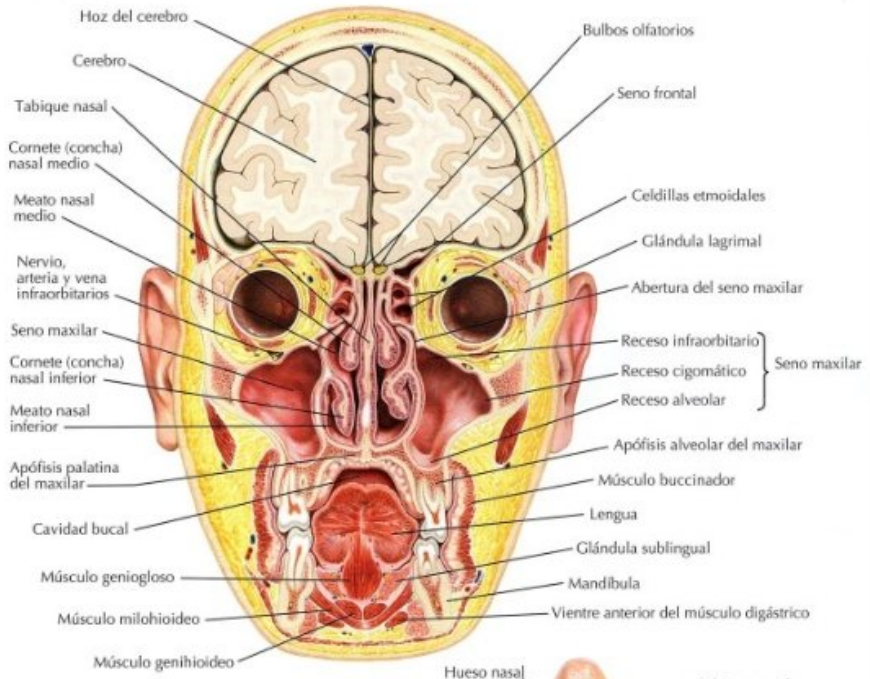

Corte transversal

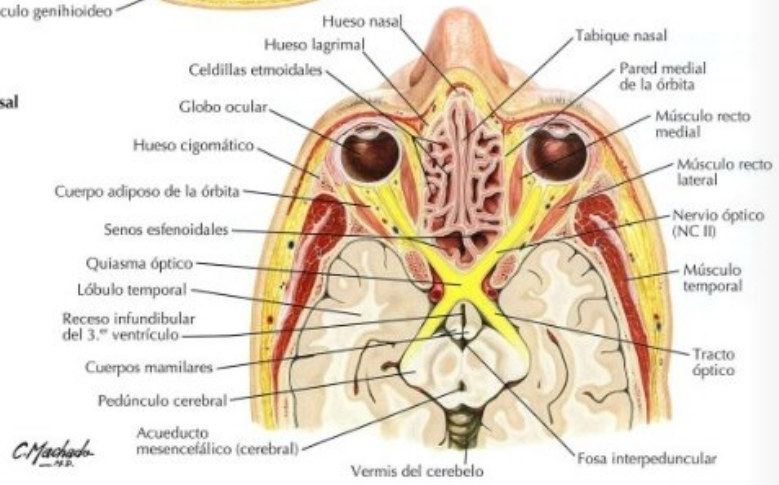

Véanse también **láminas 71, 160, 161**

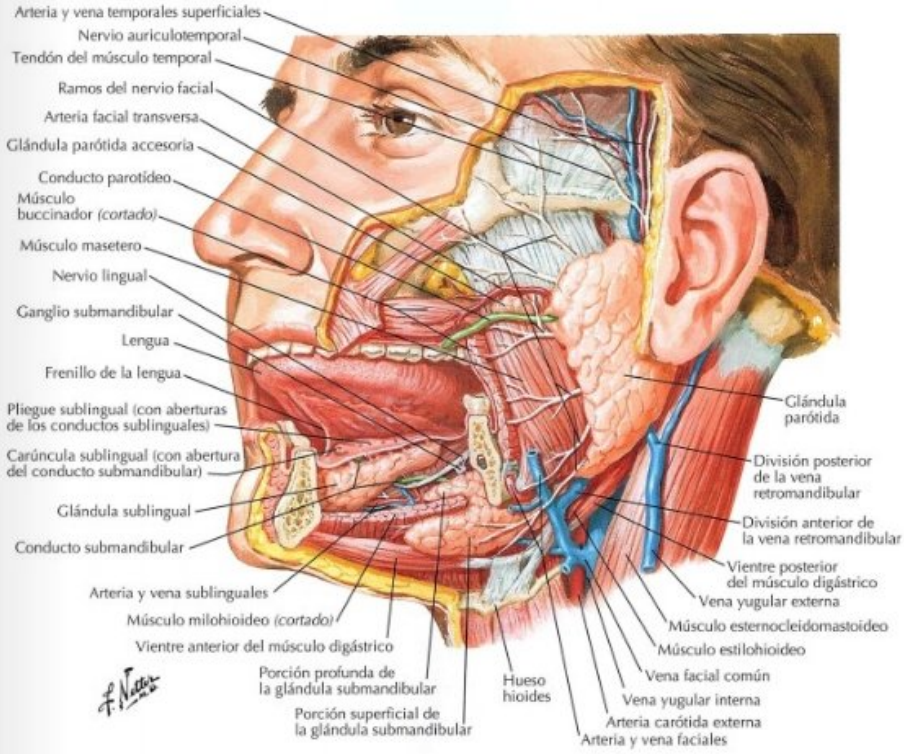

Ramos del nervio facial y glándula parótida

Véanse también **láminas 70, 150**

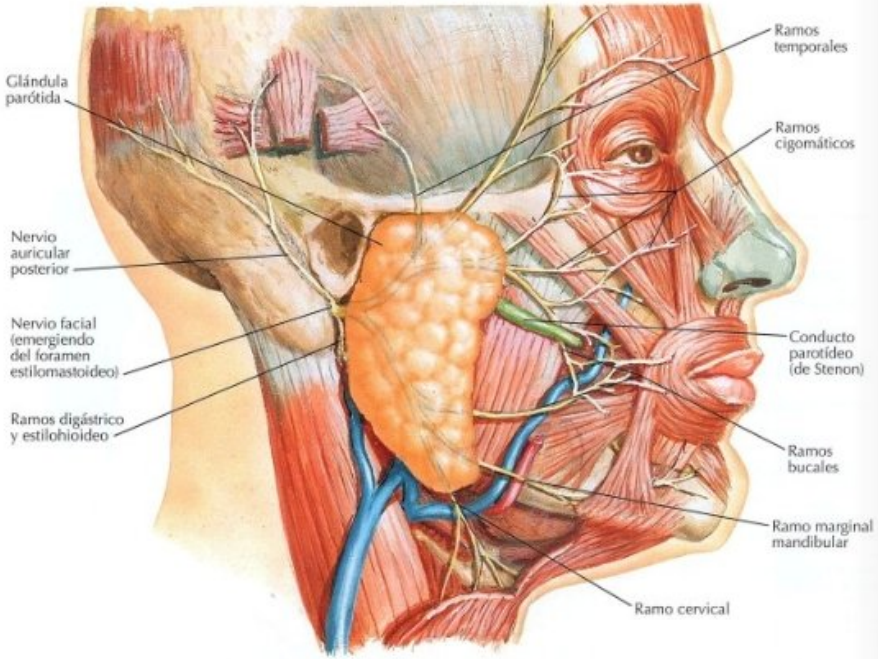

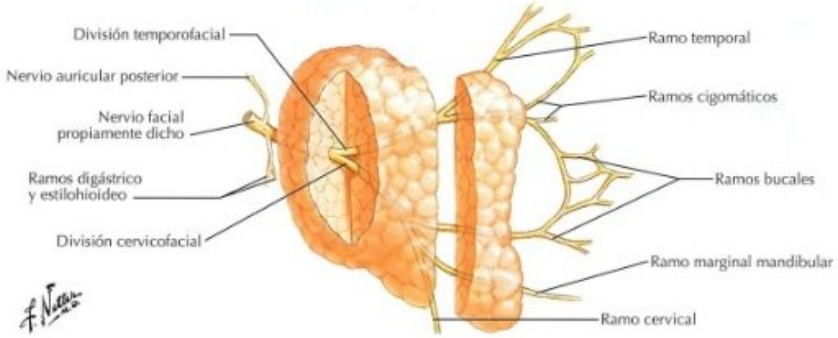

Músculos masticadores: músculos masetero y temporal

Para los músculos faciales véanse **láminas 48, BP 25**

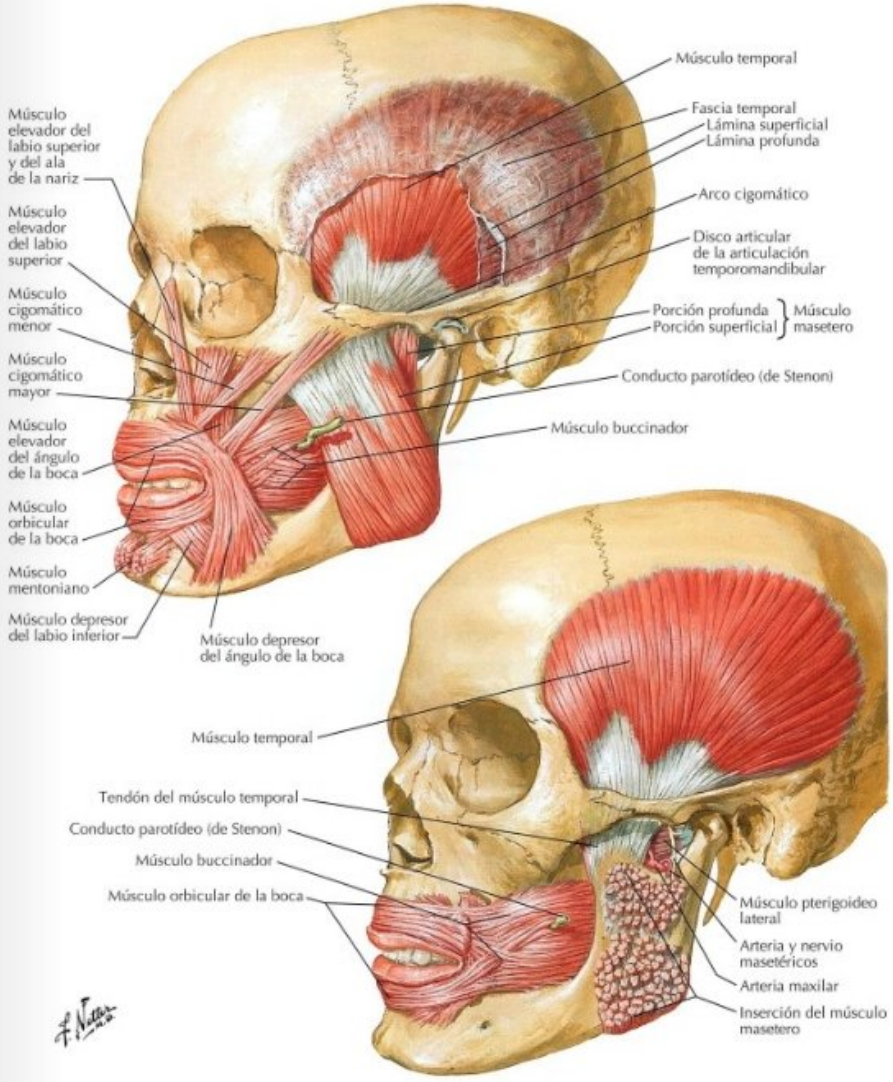

Véanse también **láminas 72, 77, BP 25**

Visión lateral

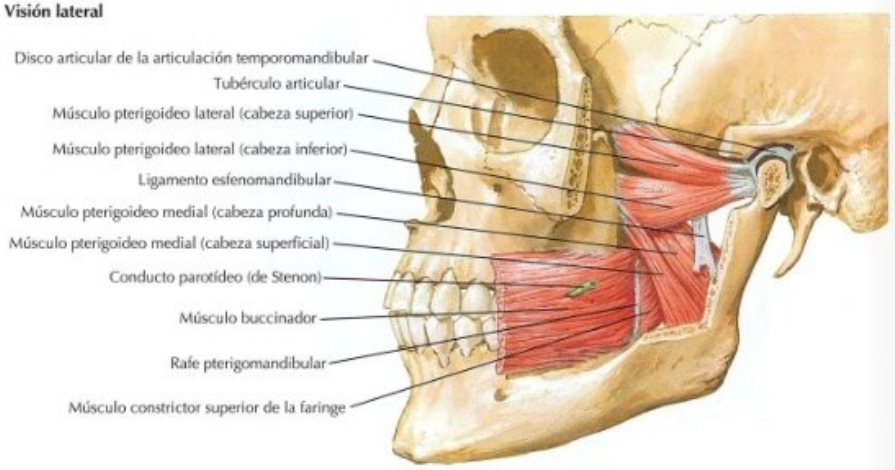

Visión posterior

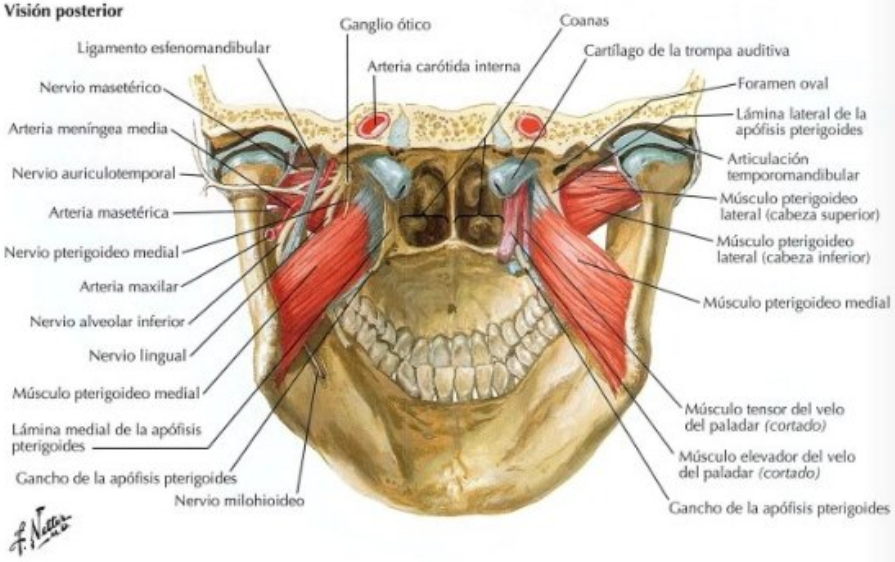

Véanse también **láminas 81, 99**

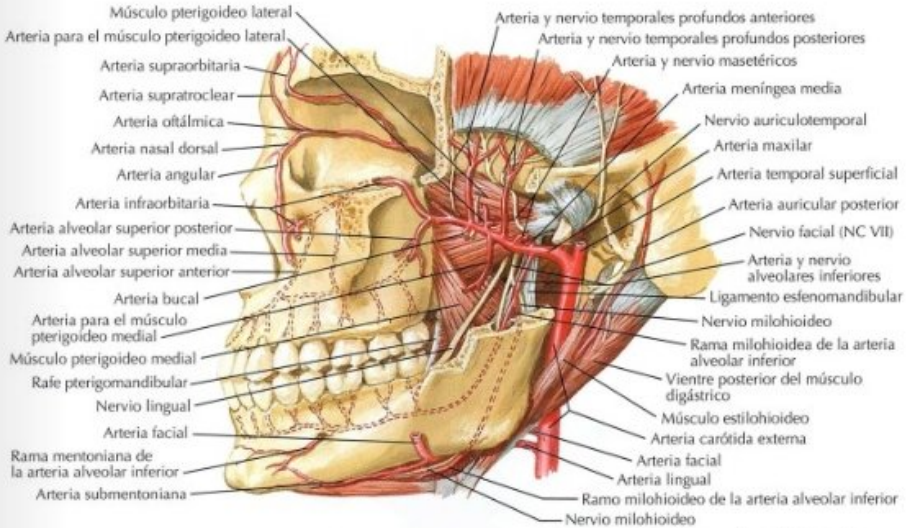

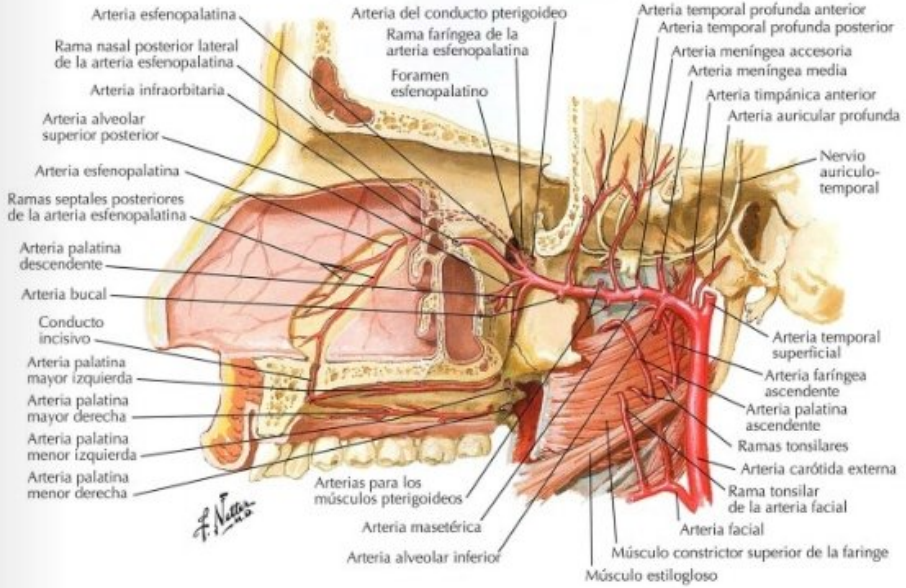

Véanse también **láminas 74, 76, 77**

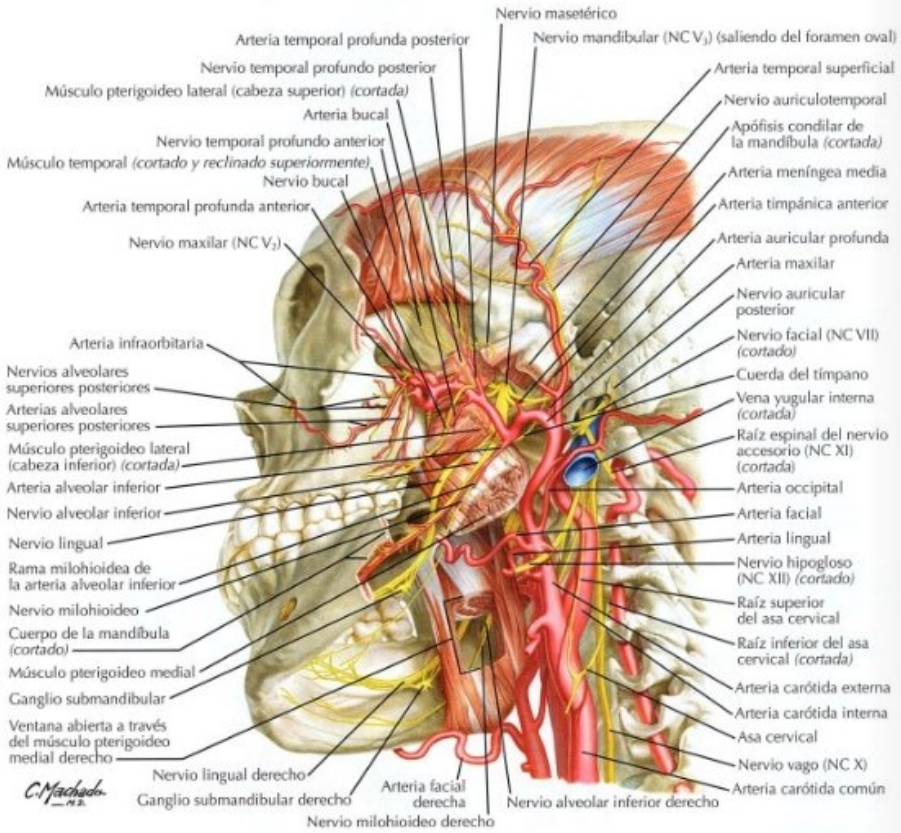

Véanse también **láminas 74, 77, 81**

Visión lateral

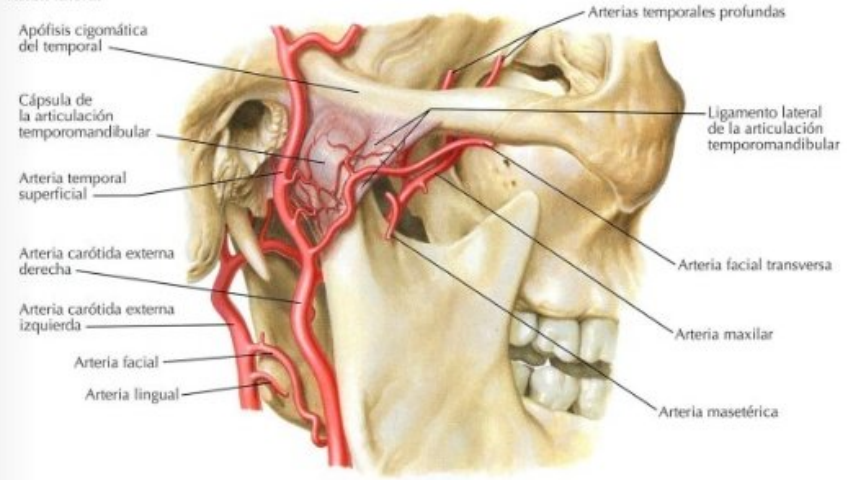

Visión medial

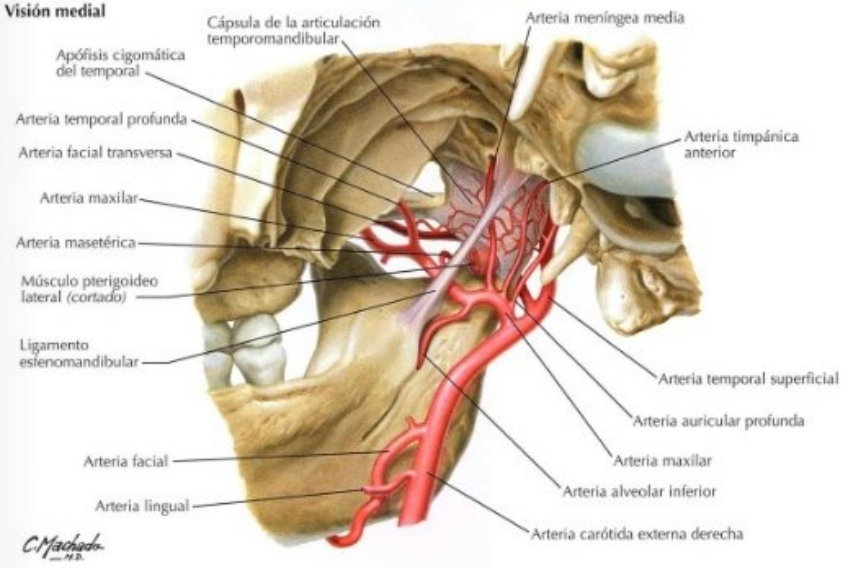

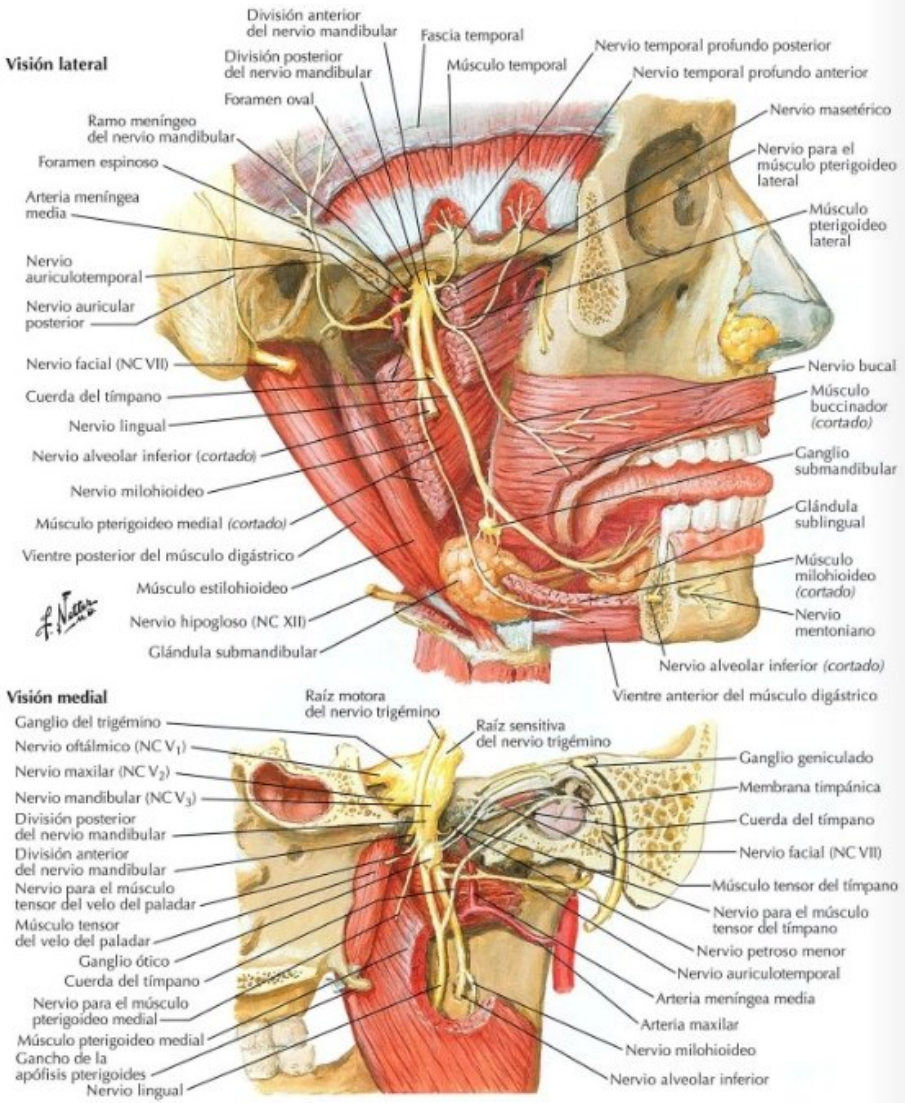
Visión lateral
División anterior del nervio mandibular
División posterior del nervio mandibular
Foramen oval
Fascia temporal
Músculo temporal
Nervio temporal profundo posterior
Nervio temporal profundo anterior
Nervio masetérico
Nervio para el músculo pterigoideo lateral
Músculo pterigoideo lateral
Ramo meníngeo del nervio mandibular
Foramen espinoso
Arteria meníngea media
Nervio auriculotemporal
Nervio auricular posterior
Nervio facial (NC VII)
Cuerda del tímpano
Nervio lingual
Nervio alveolar inferior (cortado)
Nervio milohioideo
Músculo pterigoideo medial (cortado)
Vientre posterior del músculo digástrico
Músculo estilohioideo
Nervio hipogloso (NC XII)
Glándula submandibular
Nervio bucal
Músculo buccinador (cortado)
Ganglio submandibular
Glándula sublingual
Músculo milohioideo (cortado)
Nervio mentoniano
Nervio alveolar inferior (cortado)
Vientre anterior del músculo digástrico
Visión medial
Raíz motora del nervio trigémino
Raíz sensitiva del nervio trigémino
Ganglio del trigémino
Nervio oftálmico (NC V_1)
Nervio maxilar (NC V_2)
Nervio mandibular (NC V_3)
División posterior del nervio mandibular
División anterior del nervio mandibular
Nervio para el músculo tensor del velo del paladar
Músculo tensor del velo del paladar
Ganglio ótico
Cuerda del tímpano
Nervio para el músculo pterigoideo medial
Músculo pterigoideo medial
Gancho de la apófisis pterigoides
Nervio lingual
Ganglio geniculado
Membrana timpánica
Cuerda del tímpano
Nervio facial (NC VII)
Músculo tensor del tímpano
Nervio para el músculo tensor del tímpano
Nervio petroso menor
Nervio auriculotemporal
Arteria meníngea media
Arteria maxilar
Nervio milohioideo
Nervio alveolar inferior

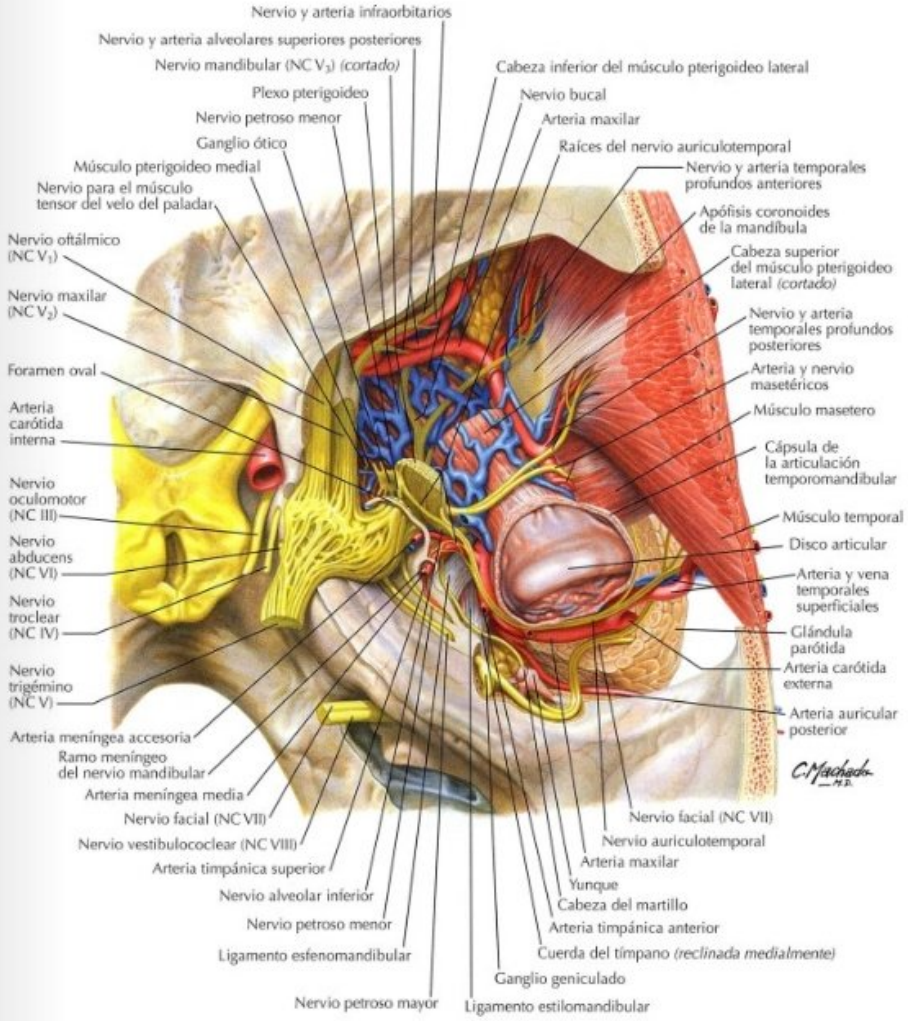
Nervio y arteria infraorbitarios
Nervio y arteria alveolares superiores posteriores
Nervio mandibular (NC V_3) (cortado)
Plexo pterigoideo
Nervio petroso menor
Ganglio ótico
Músculo pterigoideo medial
Nervio para el músculo tensor del velo del paladar
Nervio oftálmico (NC V_1)
Nervio maxilar (NC V_2)
Foramen oval
Arteria carótida interna
Nervio oculomotor (NC III)
Nervio abducens (NC VI)
Nervio troclear (NC IV)
Nervio trigémino (NC V)
Arteria meníngea accesoria
Ramo meníngeo del nervio mandibular
Arteria meníngea media
Nervio facial (NC VII)
Nervio vestibulococlear (NC VIII)
Arteria timpánica superior
Nervio alveolar inferior
Nervio petroso menor
Ligamento esfenomandibular
Nervio petroso mayor
Cabeza inferior del músculo pterigoideo lateral
Nervio bucal
Arteria maxilar
Raíces del nervio auriculotemporal
Nervio y arteria temporales profundos anteriores
Apófisis coronoides de la mandíbula
Cabeza superior del músculo pterigoideo lateral (cortado)
Nervio y arteria temporales profundos posteriores
Arteria y nervio masetéricos
Músculo masetero
Cápsula de la articulación temporomandibular
Músculo temporal
Disco articular
Arteria y vena temporales superficiales
Glándula parótida
Arteria carótida externa
Arteria auricular posterior
Nervio facial (NC VII)
Nervio auriculotemporal
Arteria maxilar
Yunque
Cabeza del martillo
Arteria timpánica anterior
Cuerda del tímpano (reclinada medialmente)
Ganglio geniculado
Ligamento estilomandibular

Véanse también **láminas 81, 84**

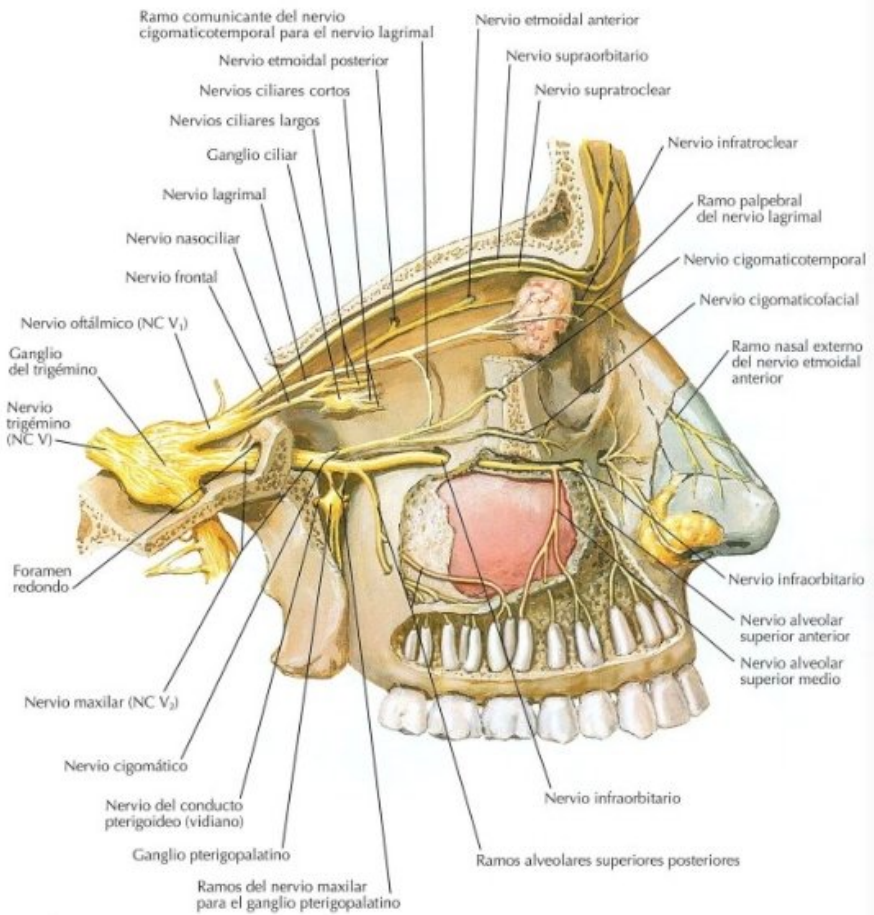

Véanse también **láminas 149, 158, 160**

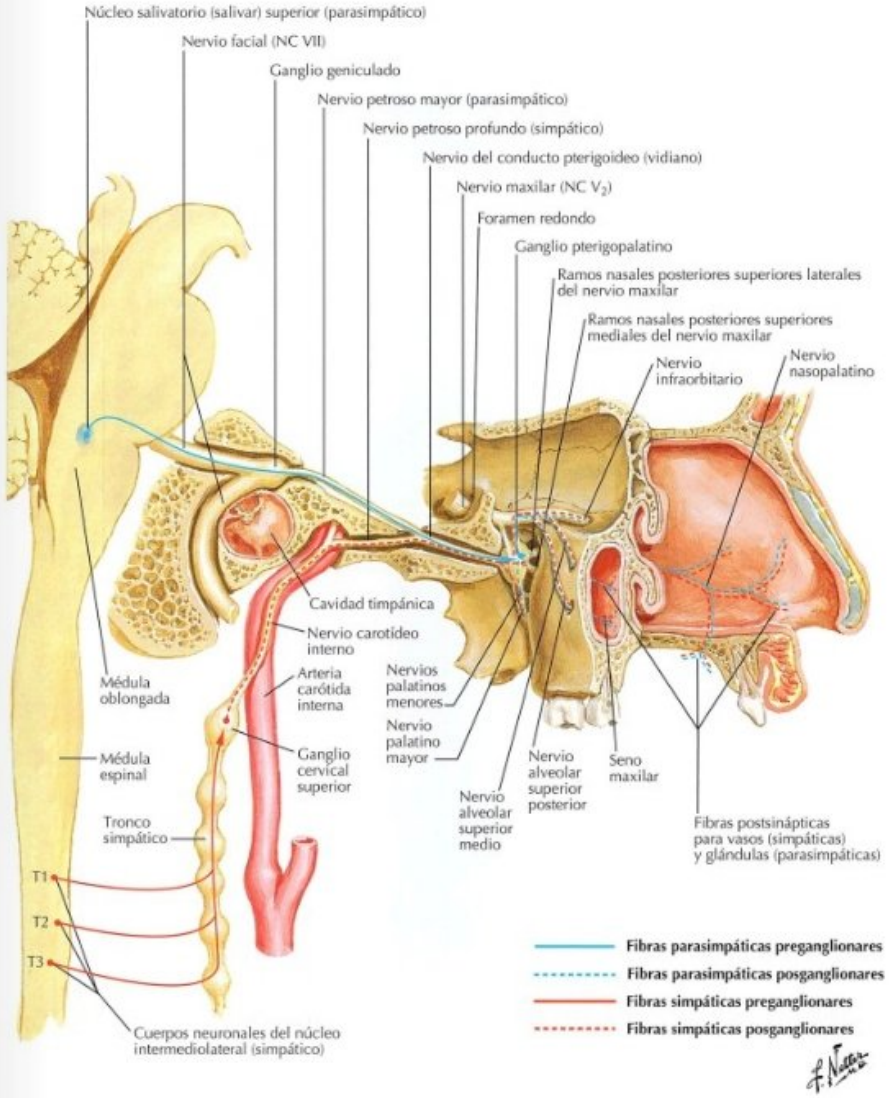

Nervios y arterias del tercio medio de la cara

Véanse también **láminas 64, 66, 79**

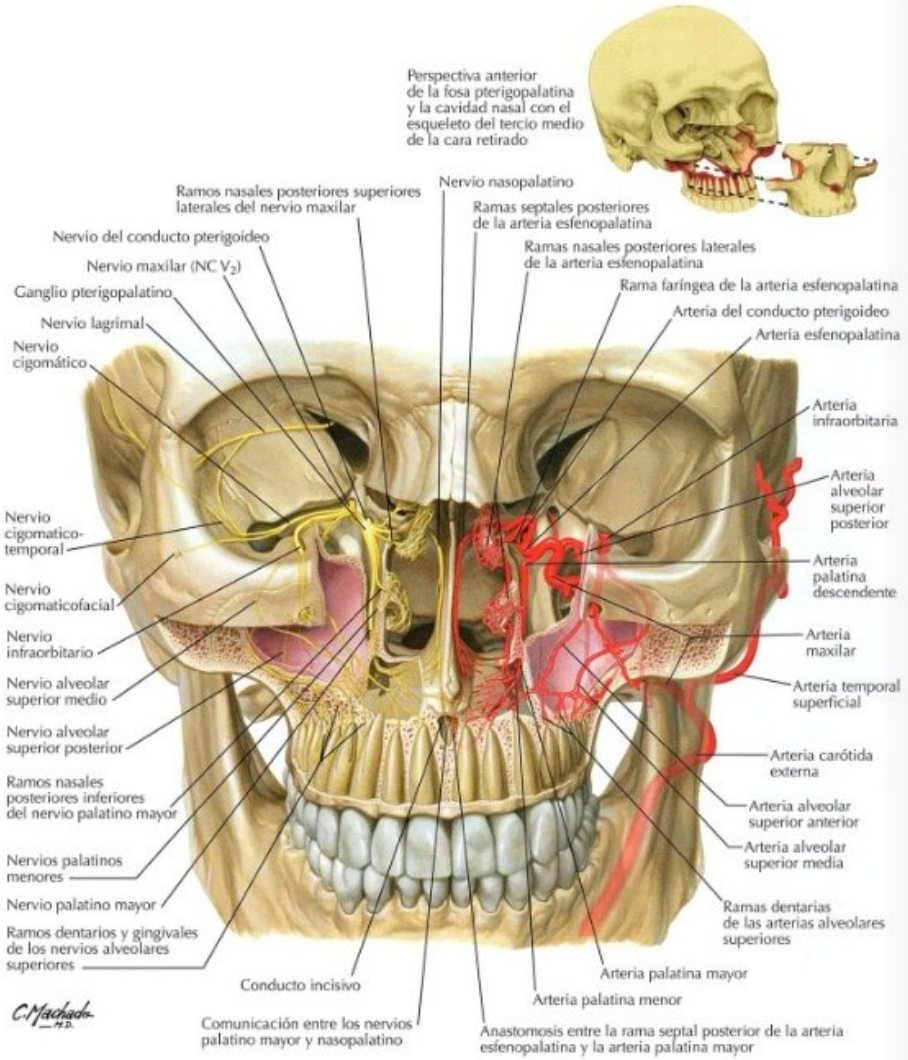

Posición de nervios y vasos de la base del cráneo

Véanse también **láminas 91, 131, 158, 163**

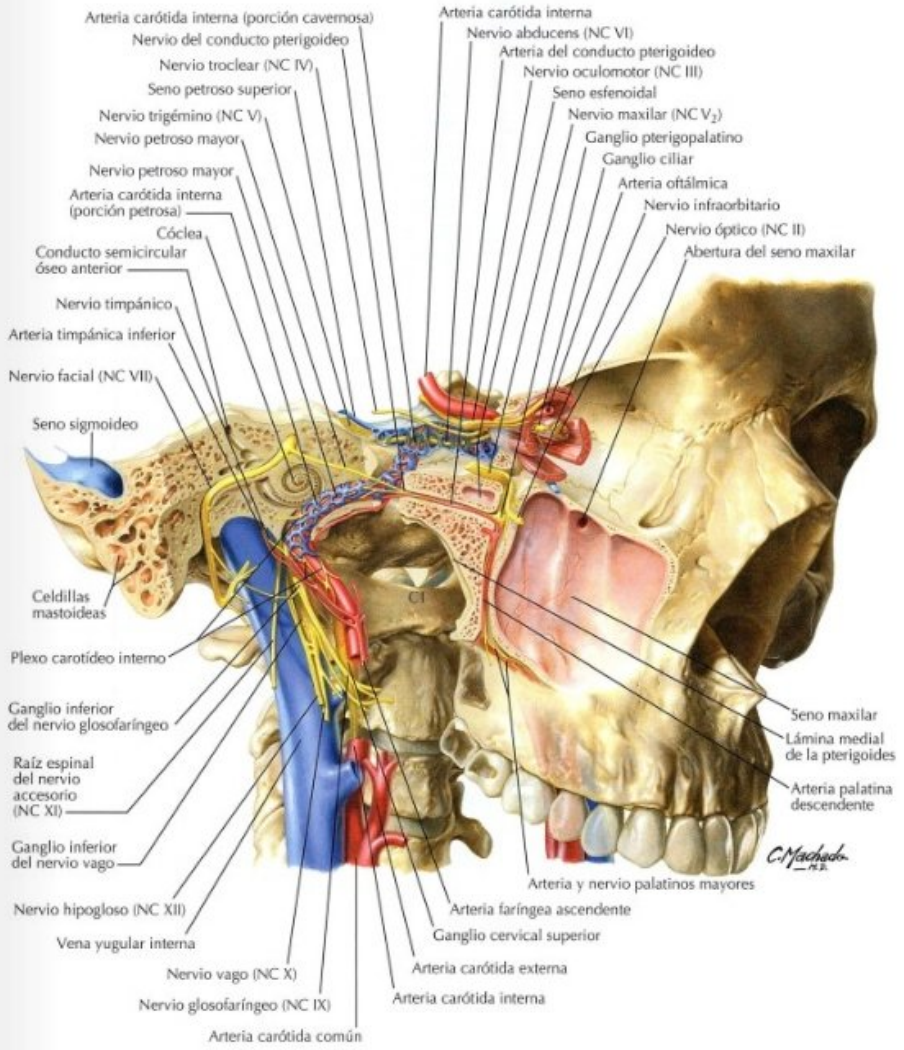

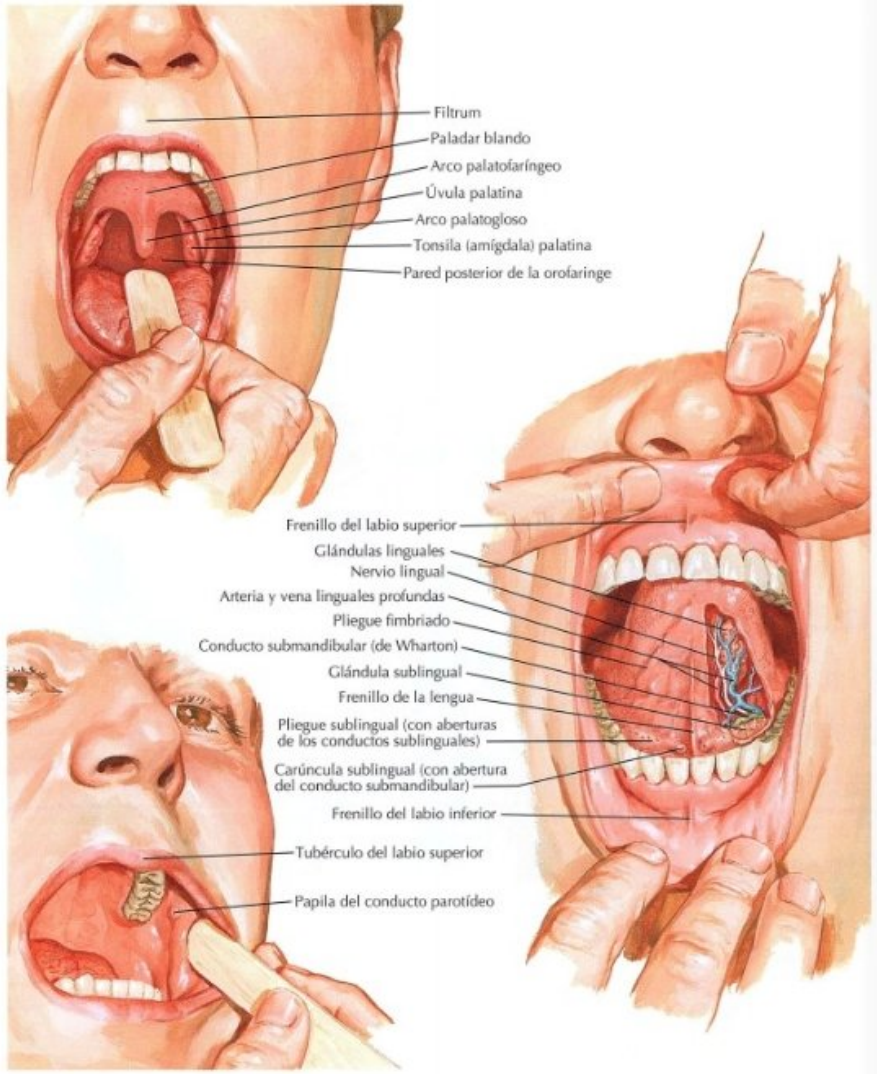

Véanse también láminas 77, 79, 160, 162, BP 26

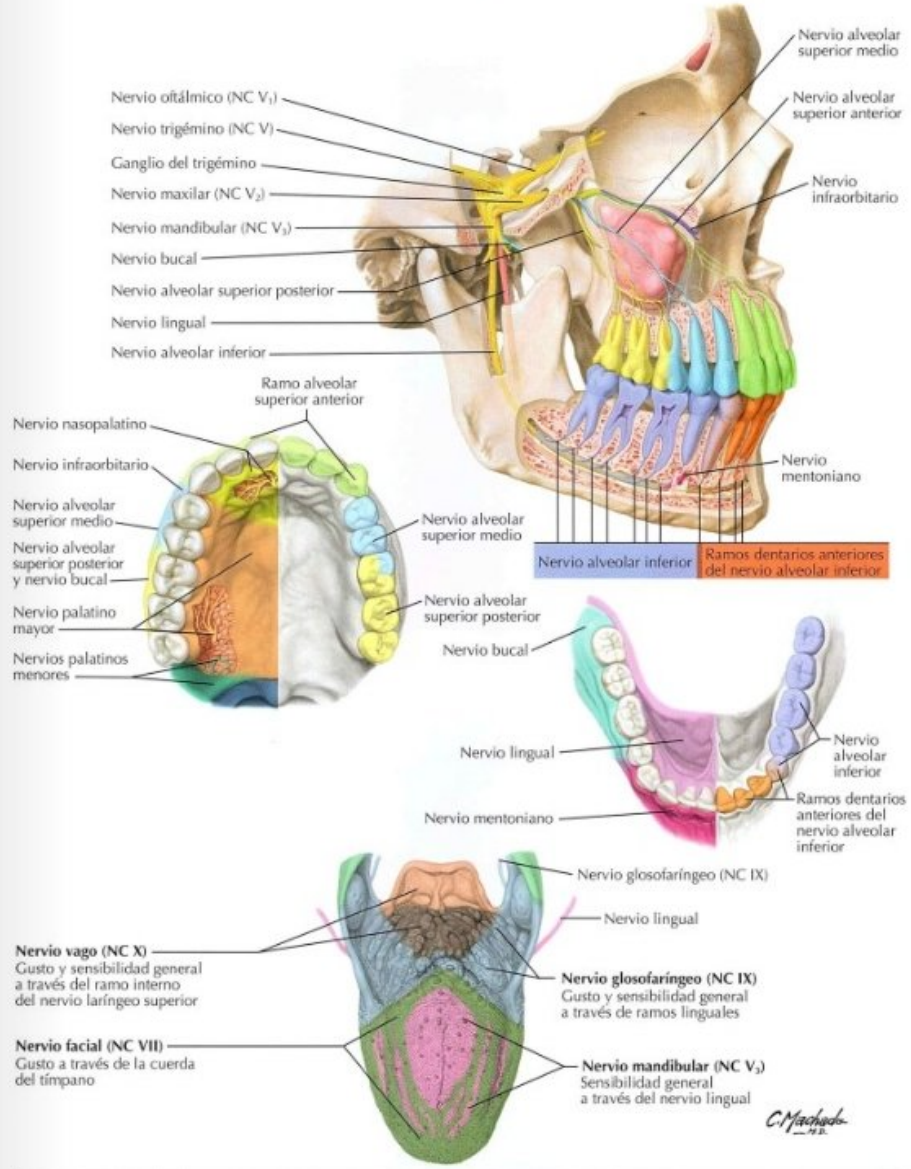

Véanse también **láminas 66, 79, BP 26**

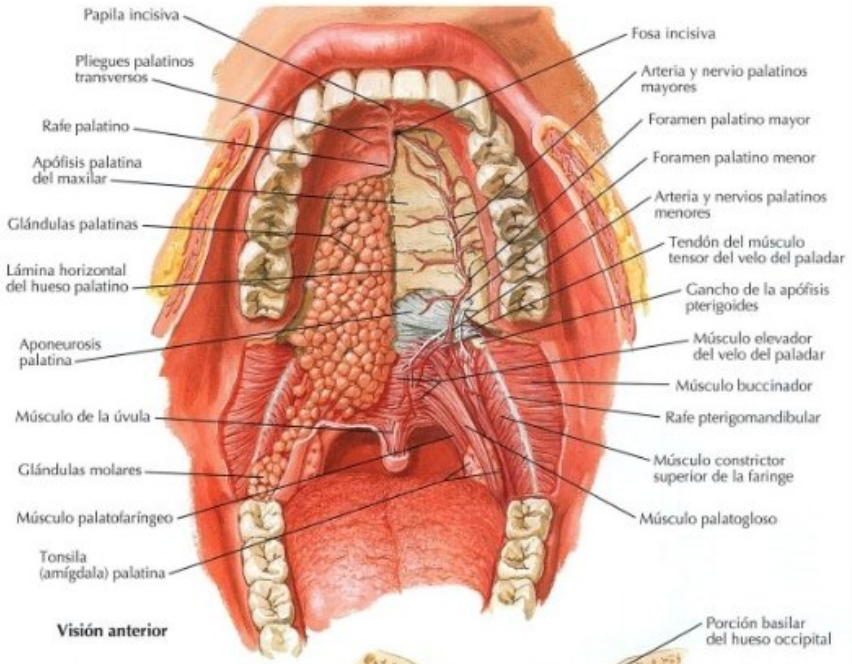

Visión anterior

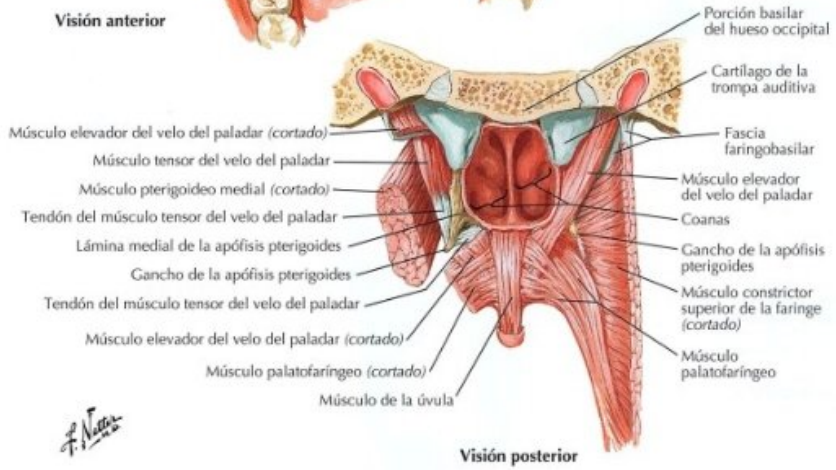

Visión posterior

Véase también **lámina 77**

Corte transversal por debajo de la lígula de la mandíbula (visión superior)

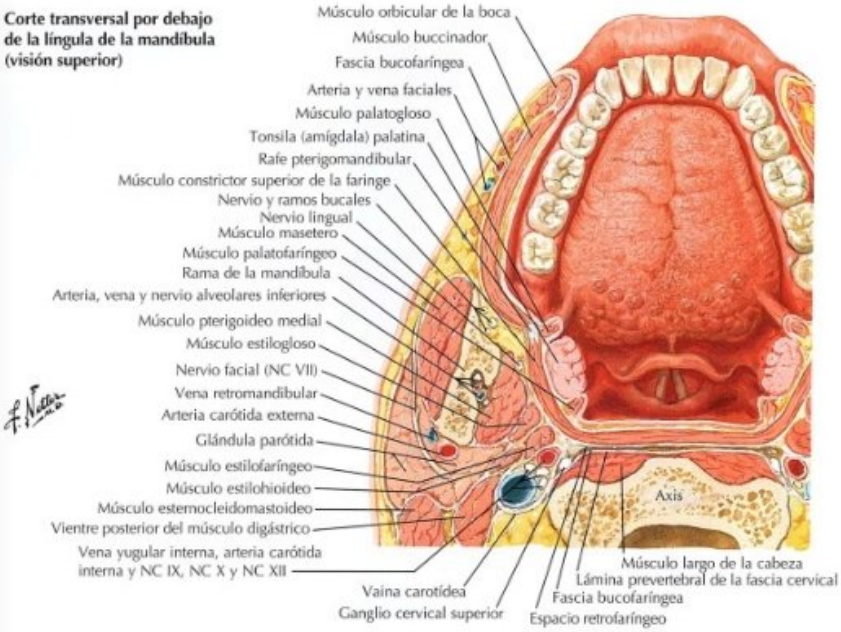

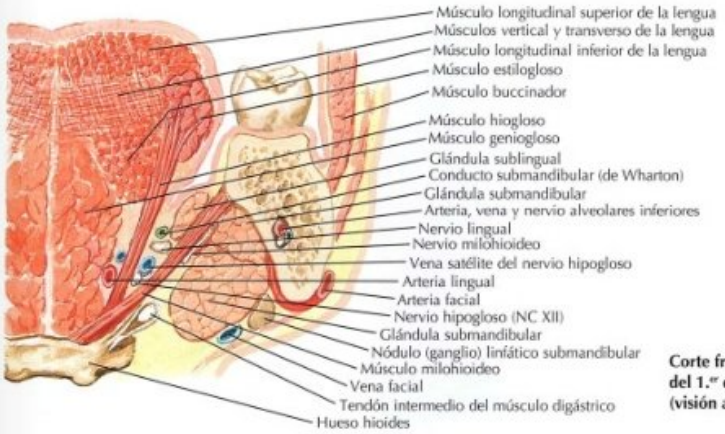

Corte frontal por detrás del 1.er diente molar (visión anterior)

Véanse también **láminas 53, 77**

Visión lateral, ligeramente inferior

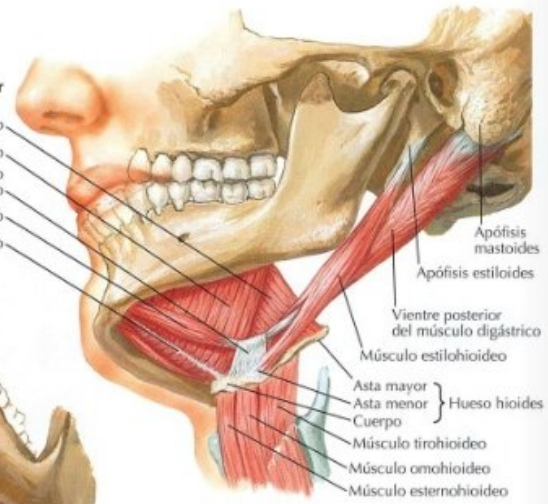

Visión anteroinferior

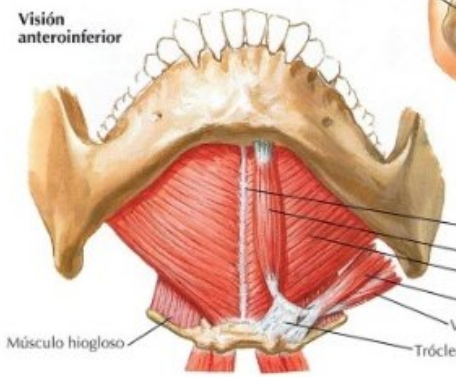

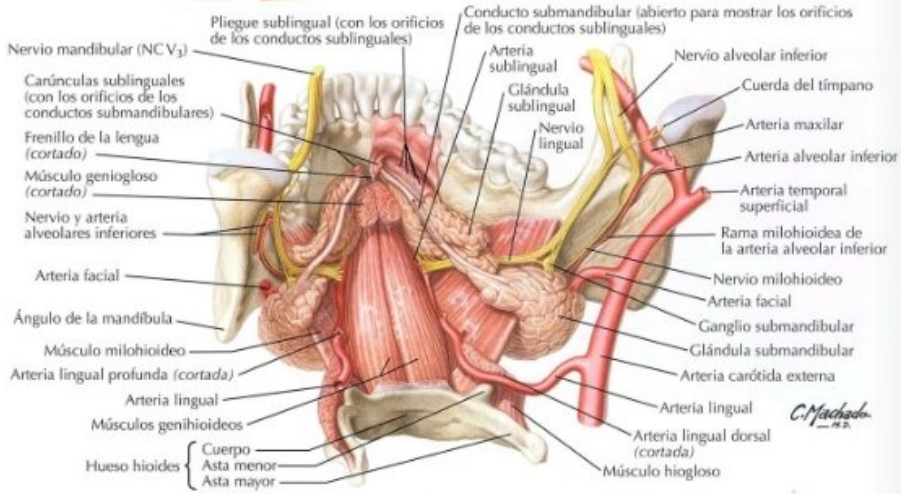

Véanse también **láminas 87, 155, 162**

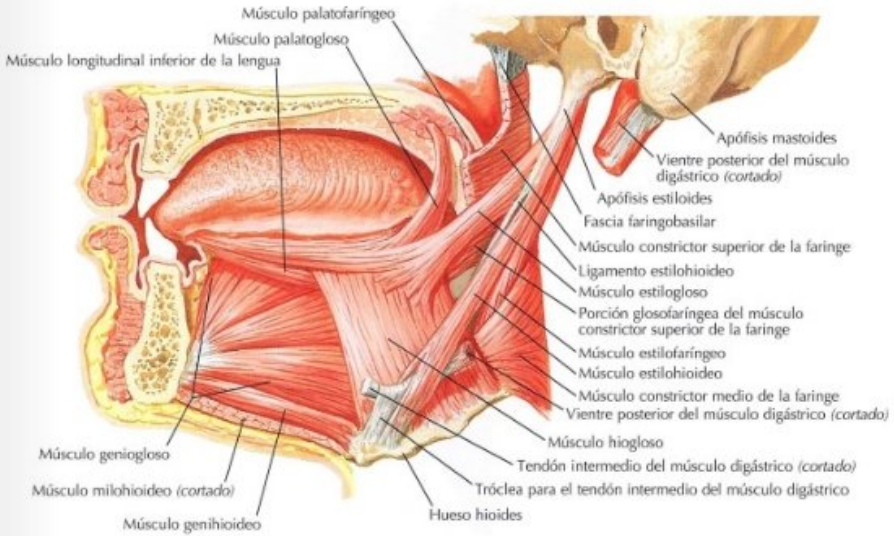

Visión lateral (se ha retirado el lado izquierdo de la mandíbula)

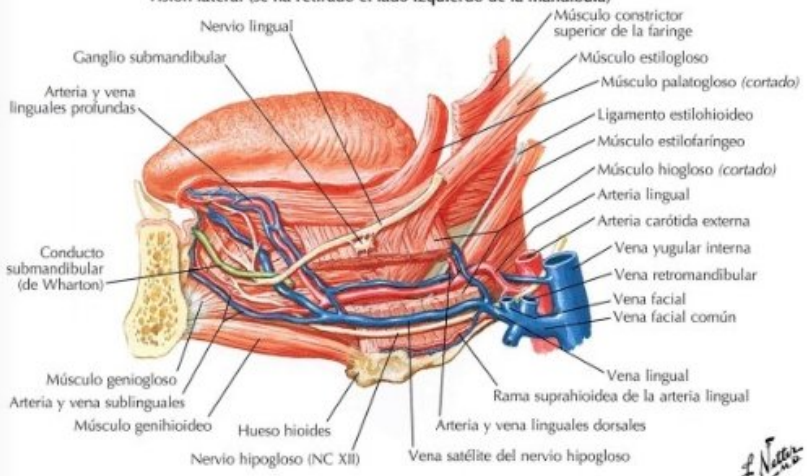

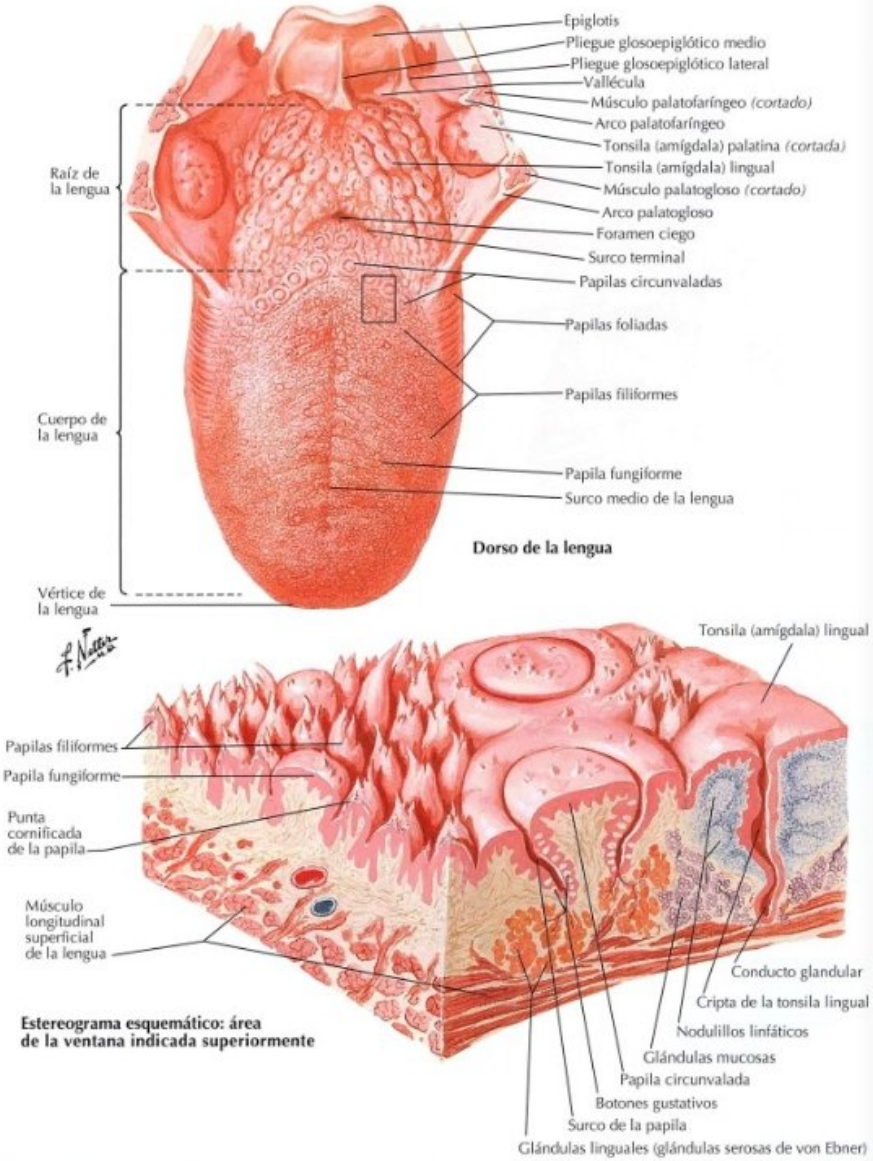

Estereograma esquemático: área de la ventana indicada superiormente

Véase también **lámina 76**

Visión medial, corte sagital

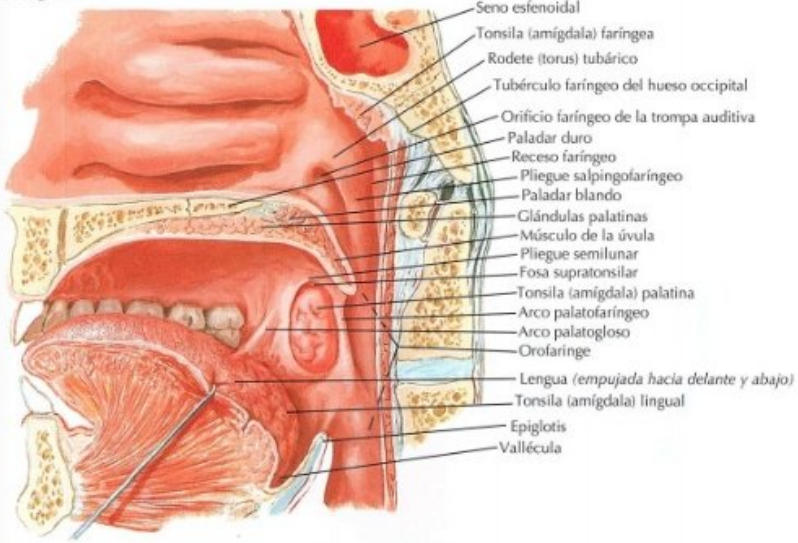

Mucosa faríngea extirpada

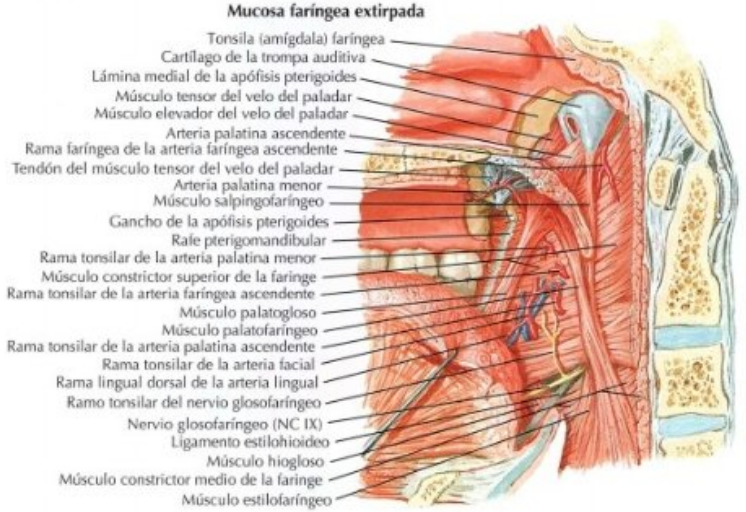

Visión posterior de la faringe: nervios y vasos

Véanse también **láminas 92, 93, 98, 99**

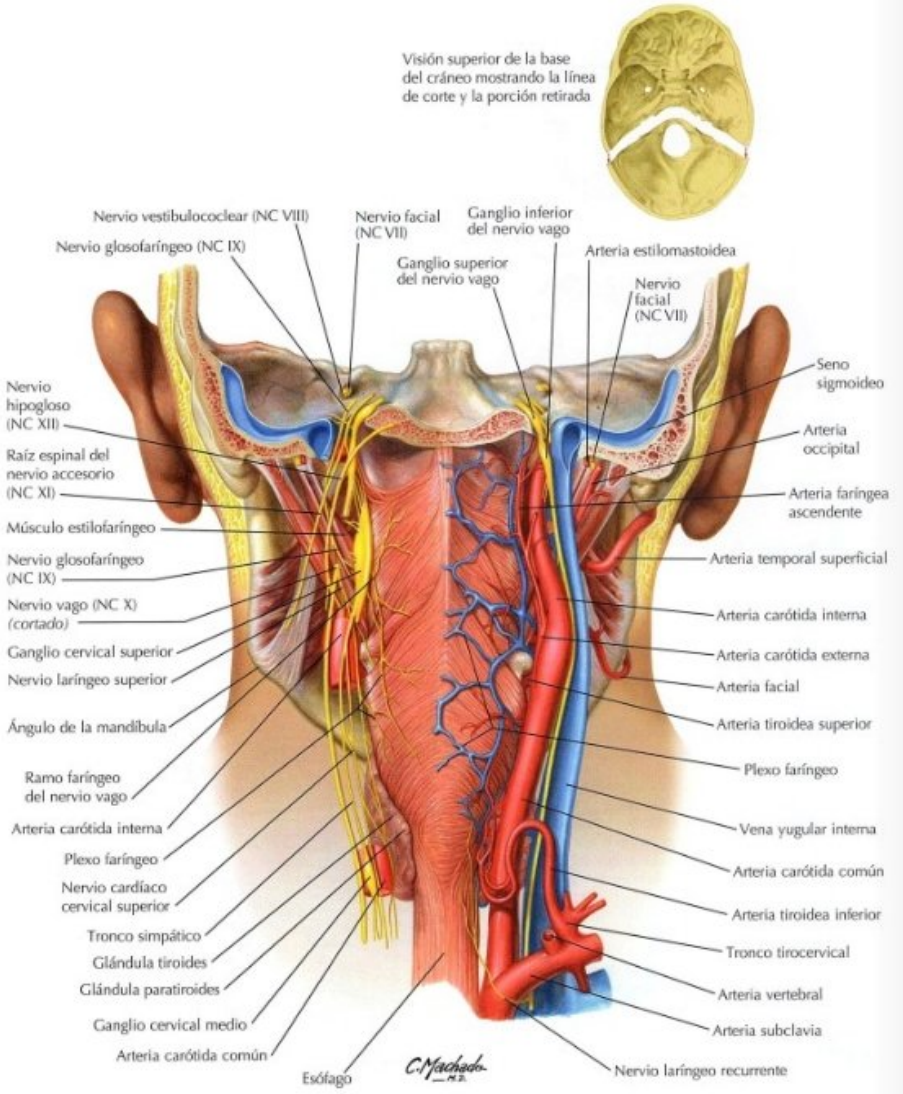

Músculos de la faringe: visión posterior abierta parcialmente

2

Véanse también **láminas 91, 97**

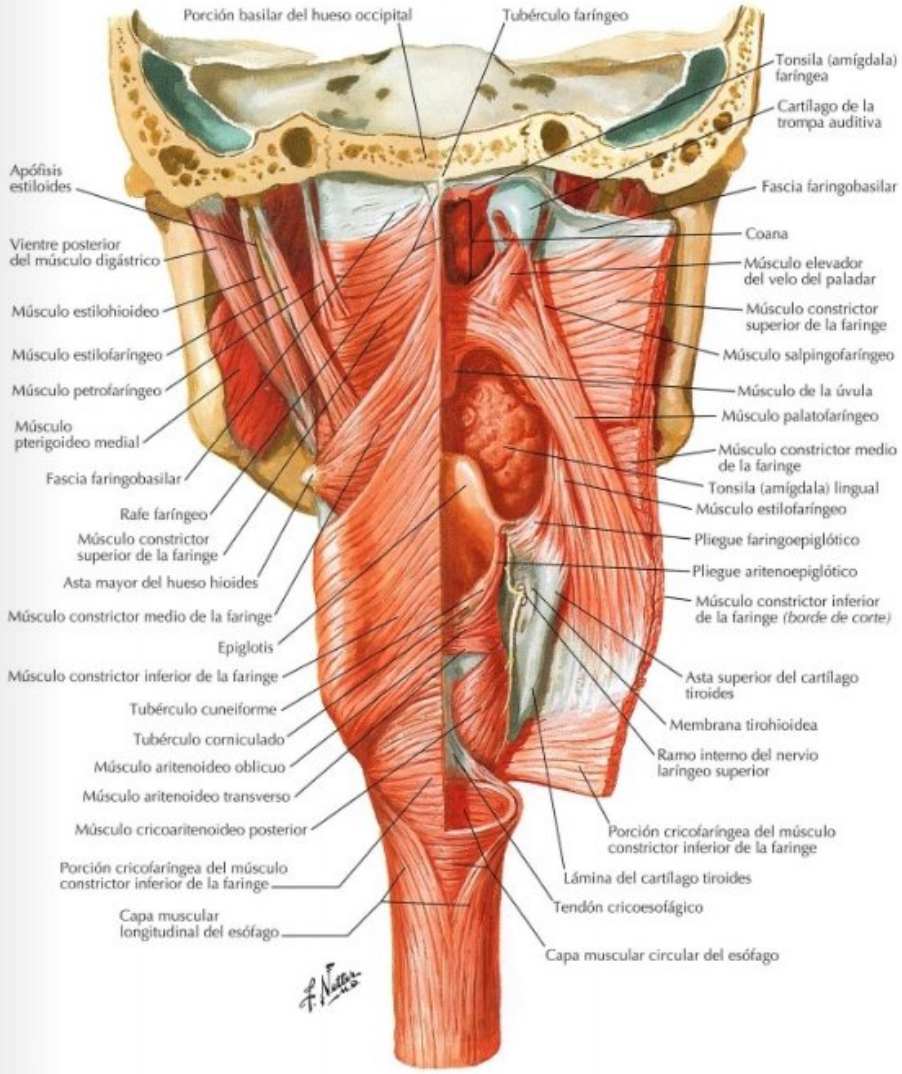

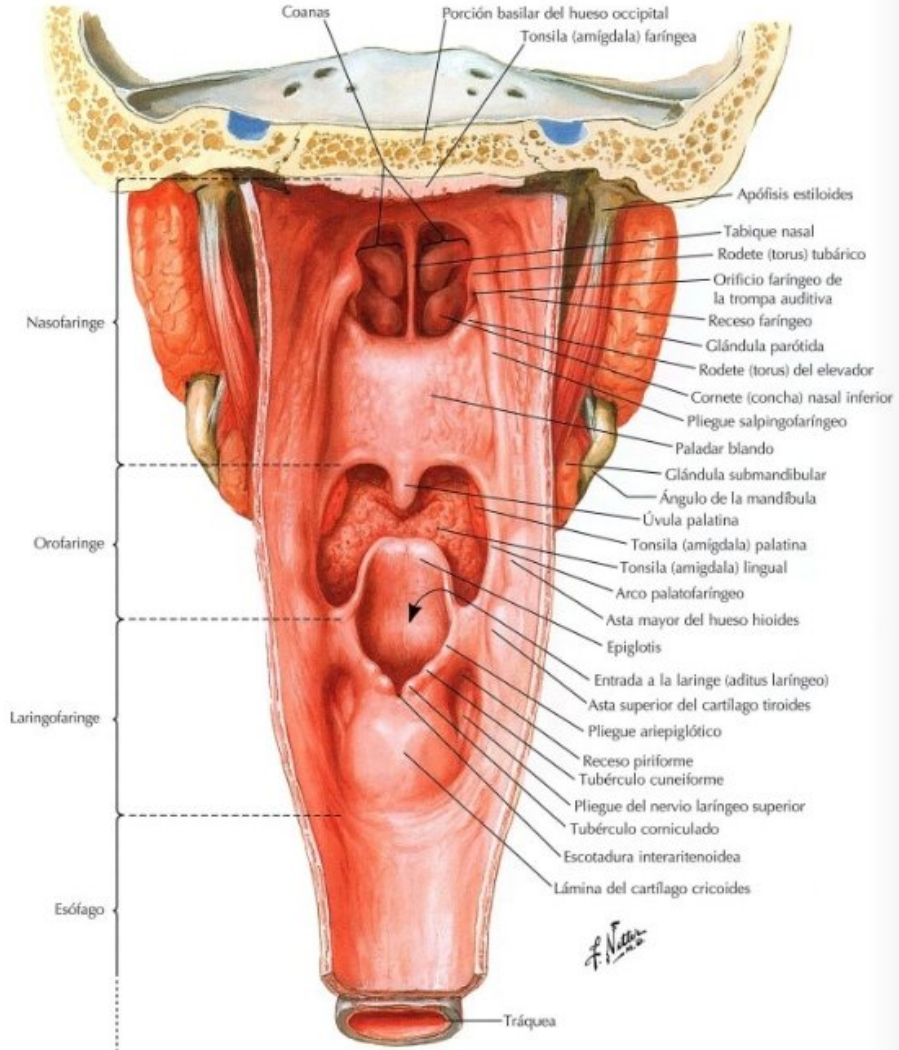

Véanse también **láminas 106, 107, 108**

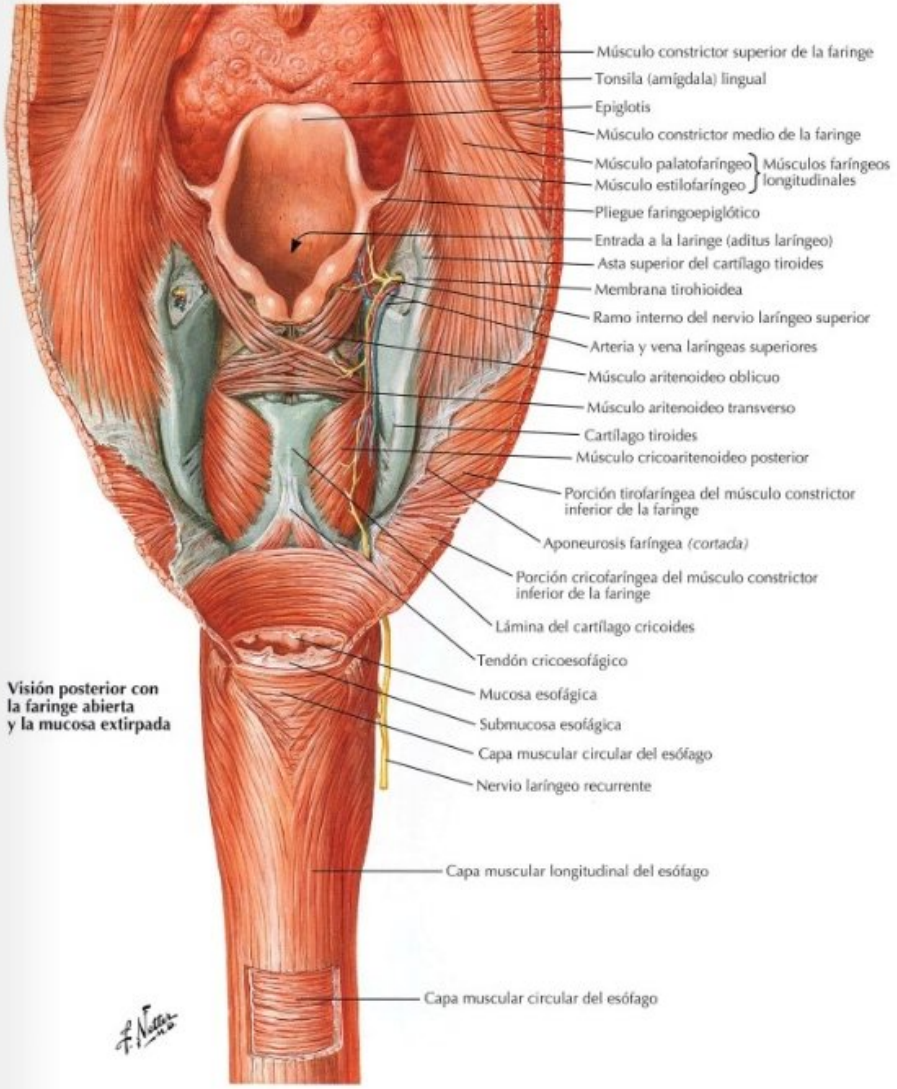

Visión posterior con la faringe abierta y la mucosa extirpada

Véase también **lámina BP 26**

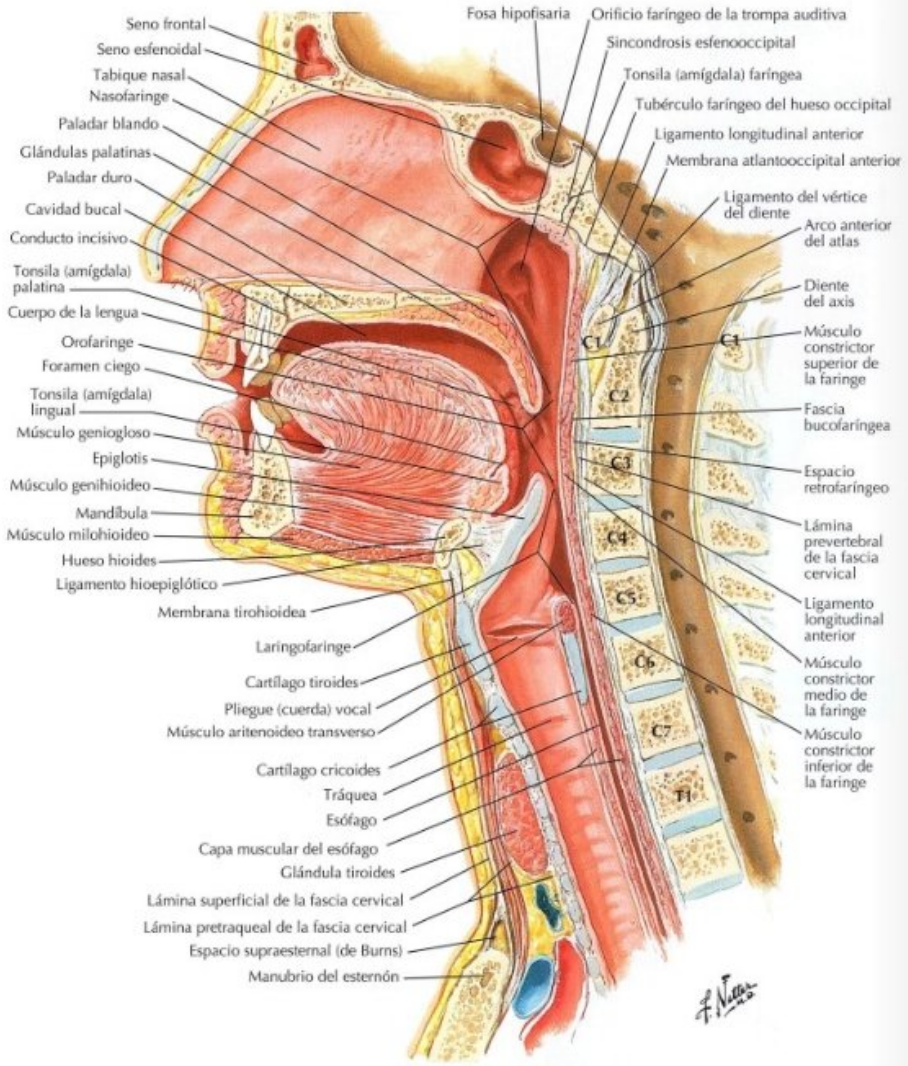

Véase también **lámina 77**

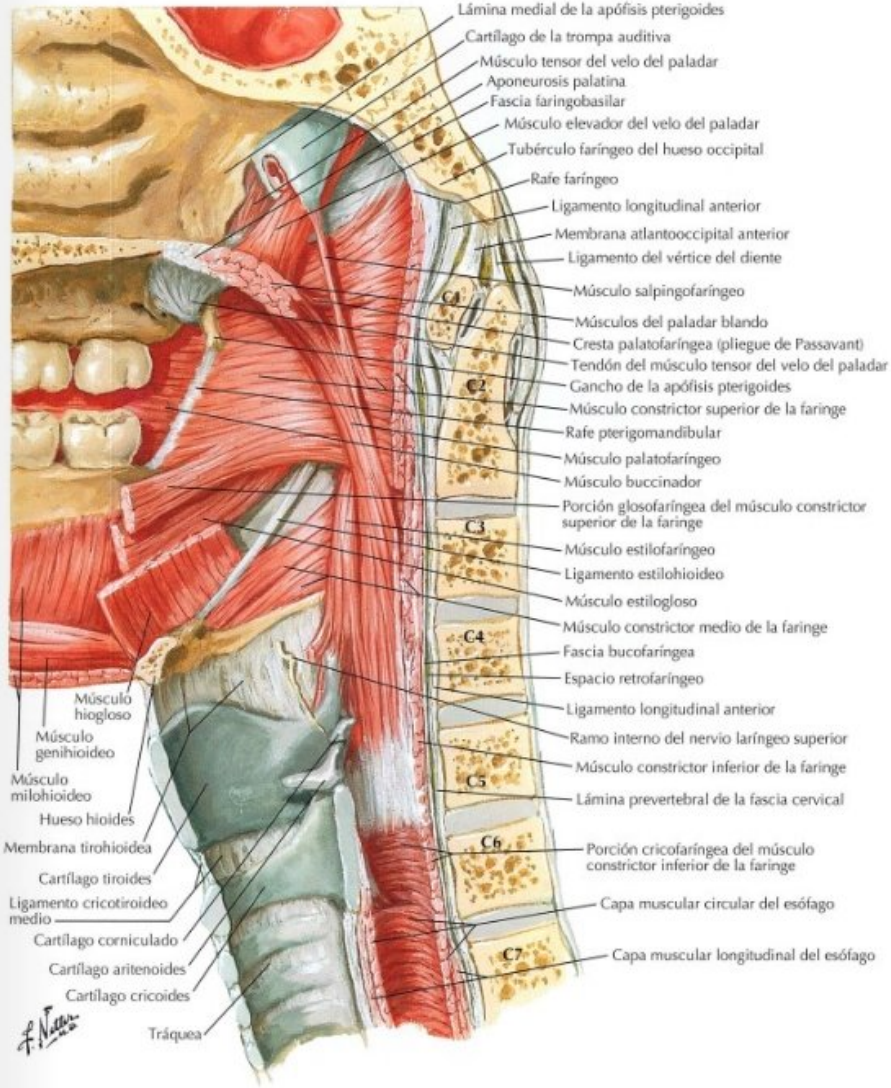

Véase también lámina 92

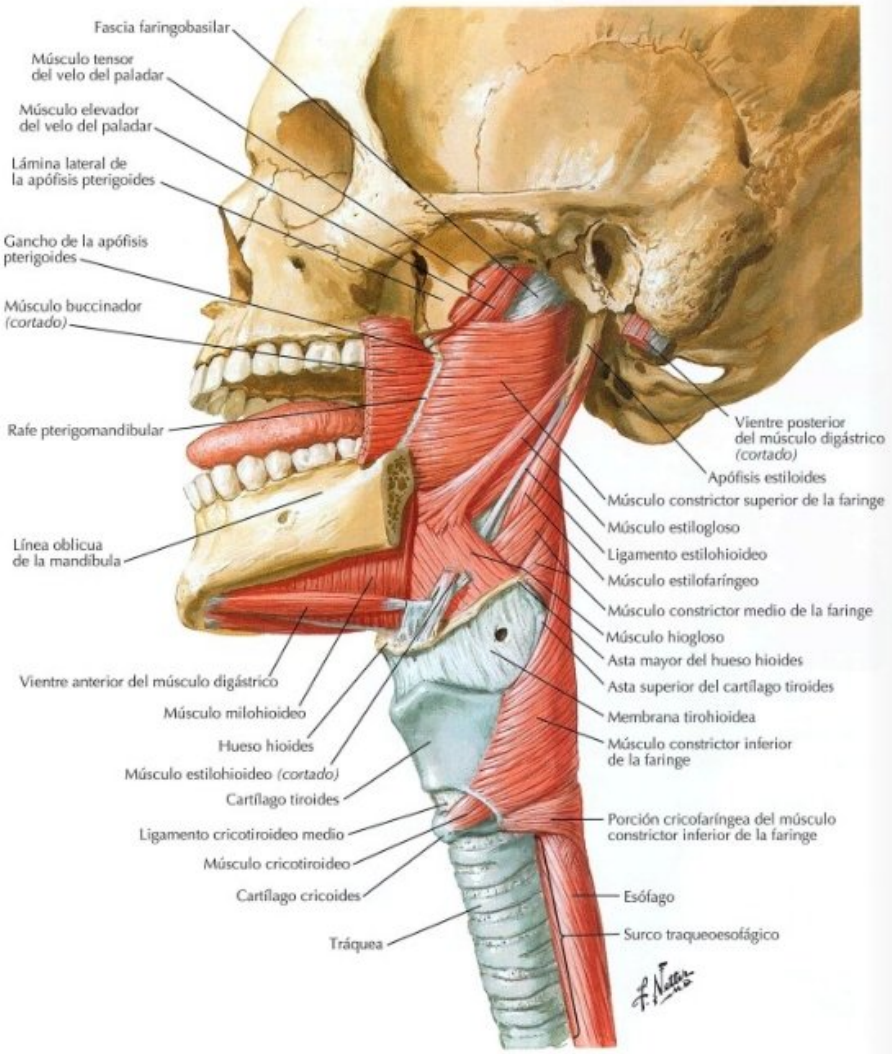

Véanse también láminas 77, 149, 152

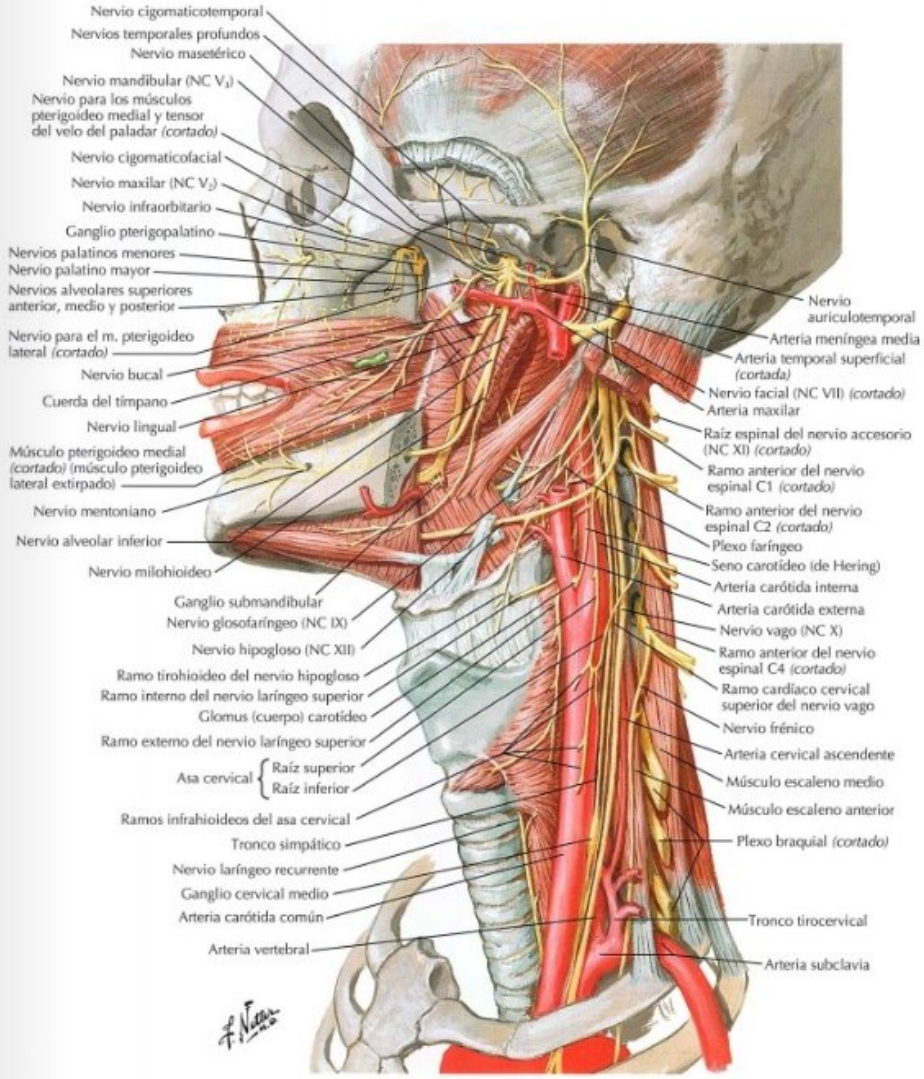

Véanse también **láminas 58, 74**

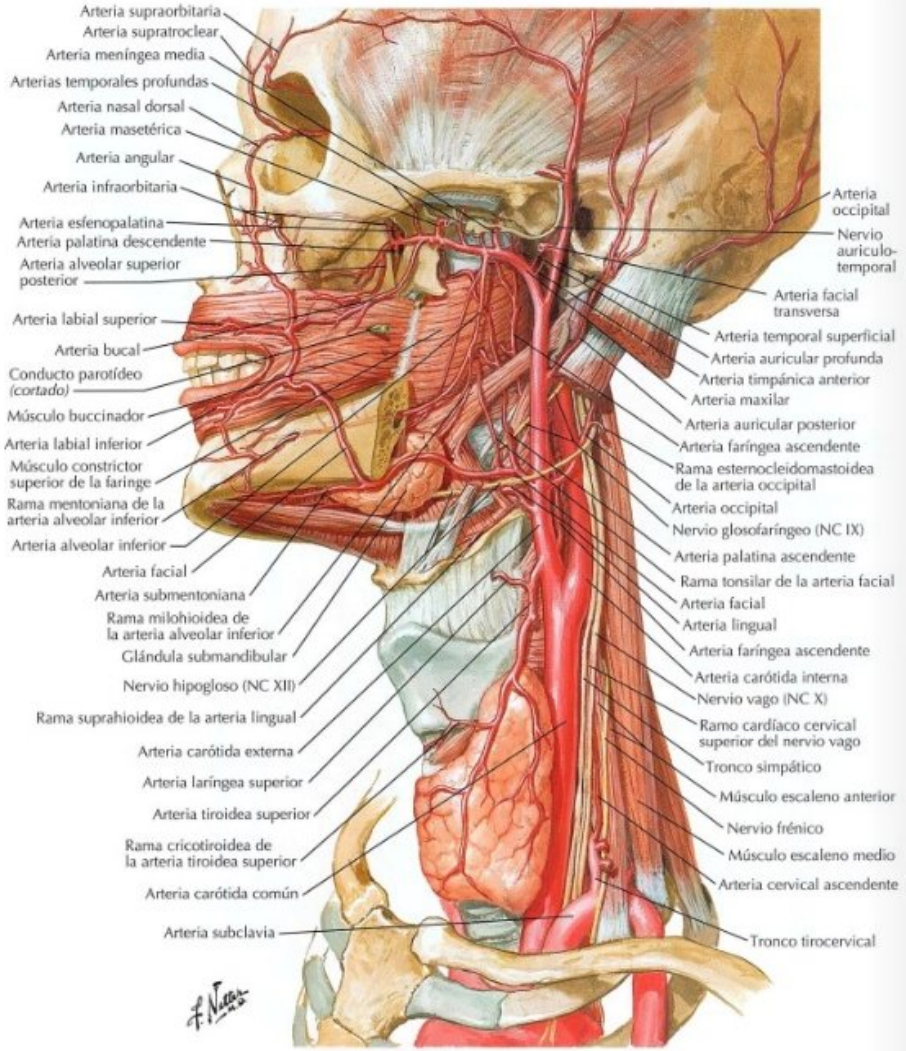

Véase también **lámina 101**

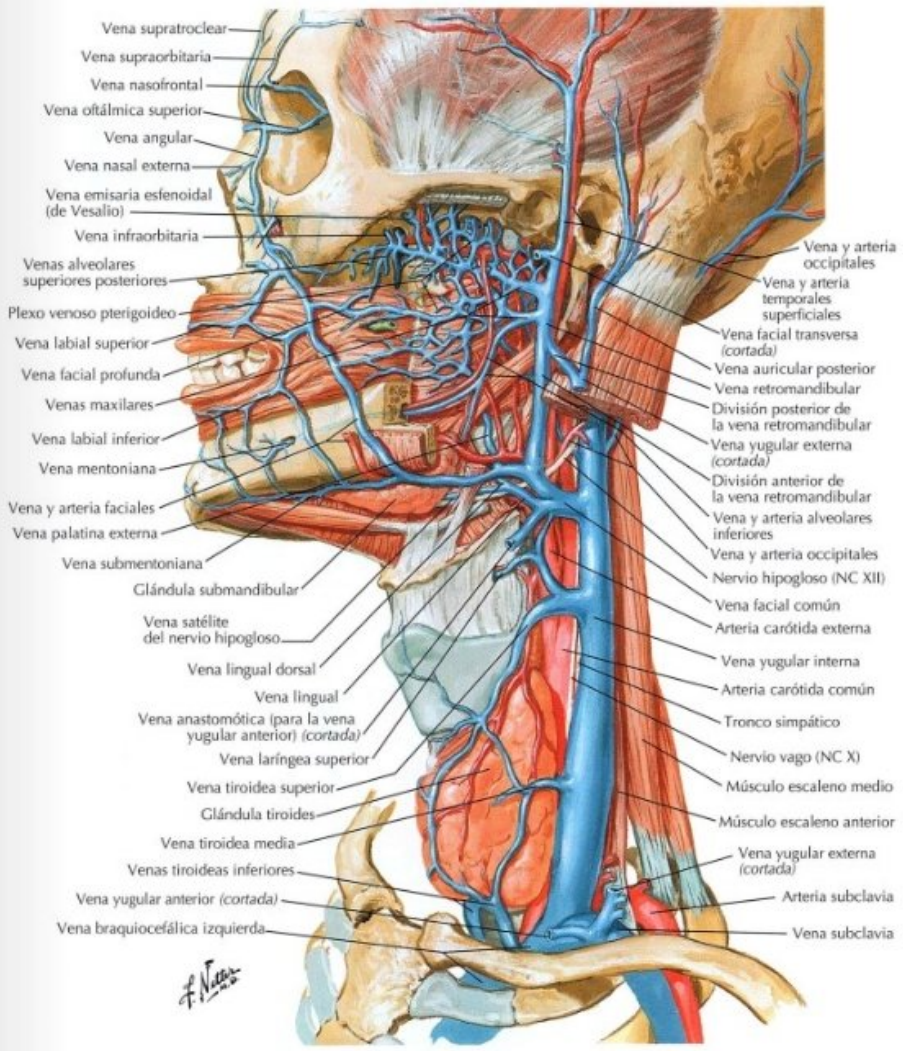

Nódulos (ganglios) linfáticos de la cabeza y cuello

Véase también **lámina 260**

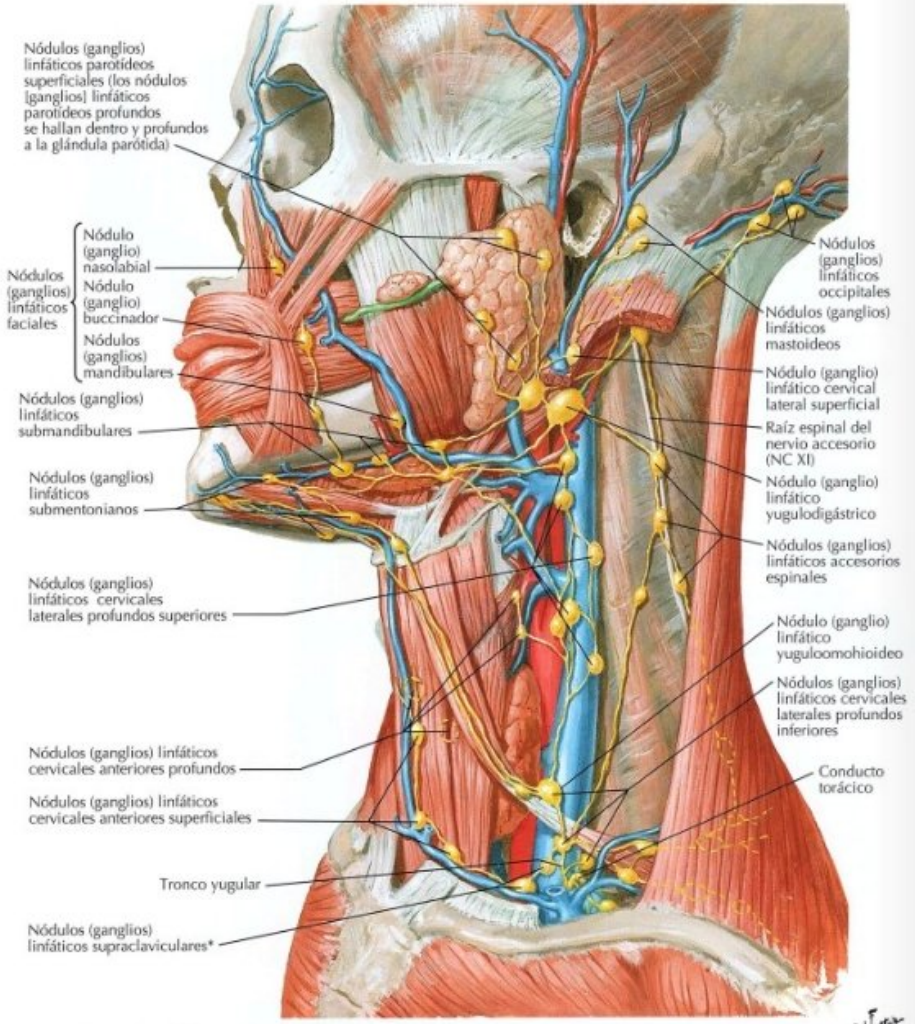

**El grupo de nódulos (ganglios) linfáticos supraclaviculares, especialmente en el lado izquierdo, también suele conocerse como nódulos (ganglios) linfáticos centinelas de Virchow o de Troisier, especialmente cuando aumentan lo bastante de tamaño y son palpables. Estos nódulos (ganglios) o un único nódulo (ganglio) se denominan así porque pueden ser la primera evidencia probable y reconocible de una neoplasia maligna visceral.*

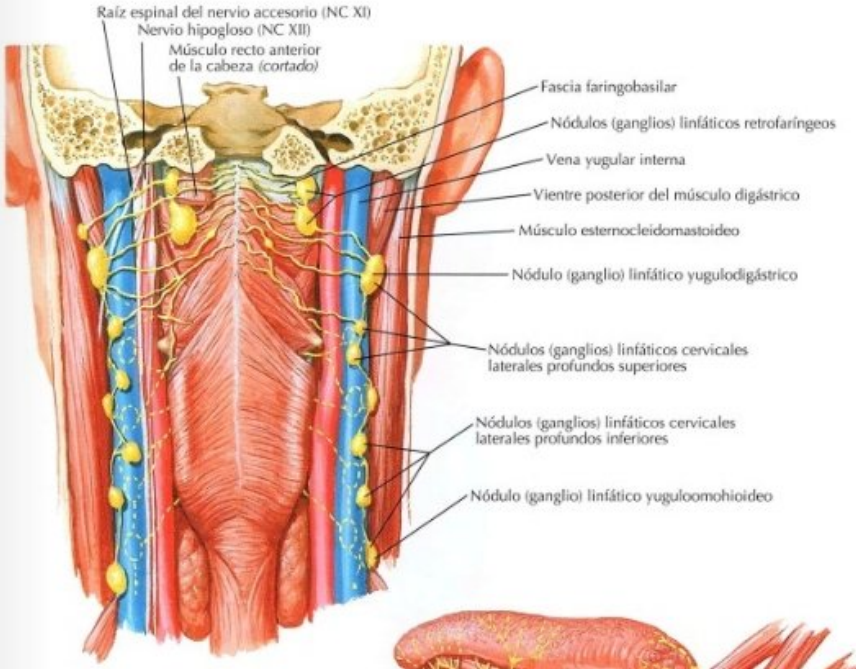

Drenaje linfático de la faringe: visión posterior

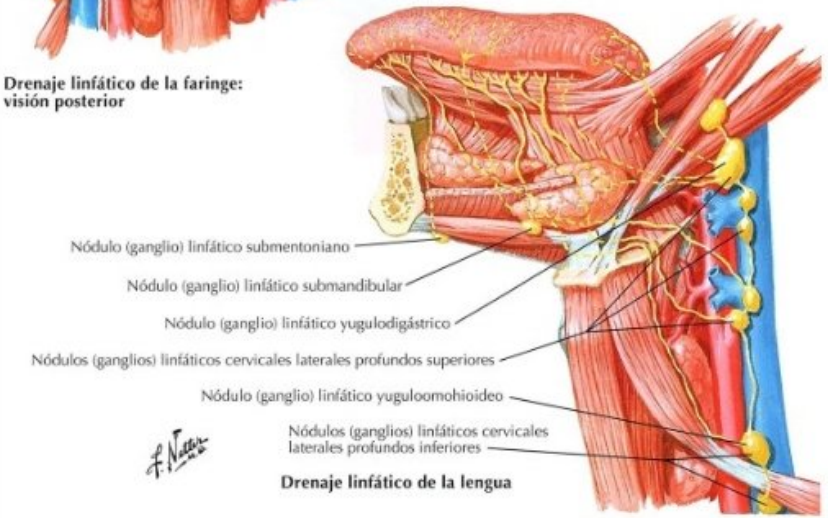

Drenaje linfático de la lengua

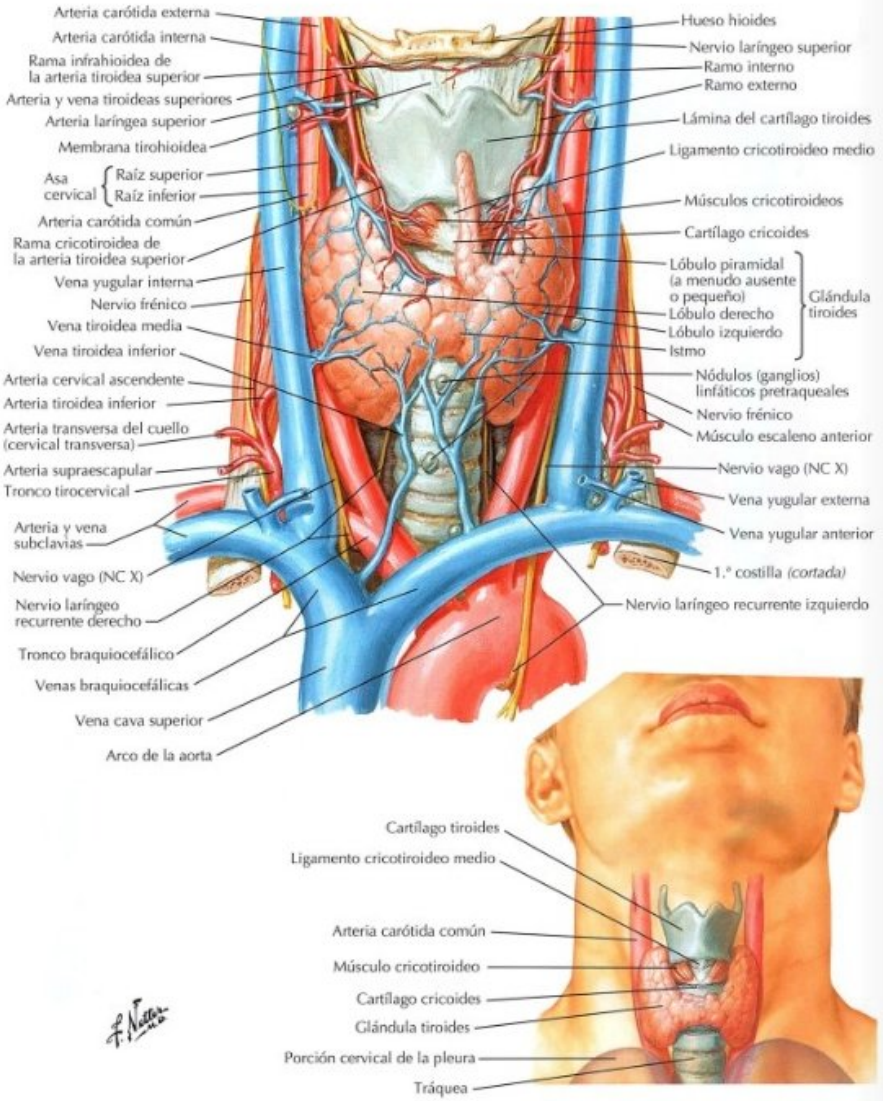

Véase también lámina 105

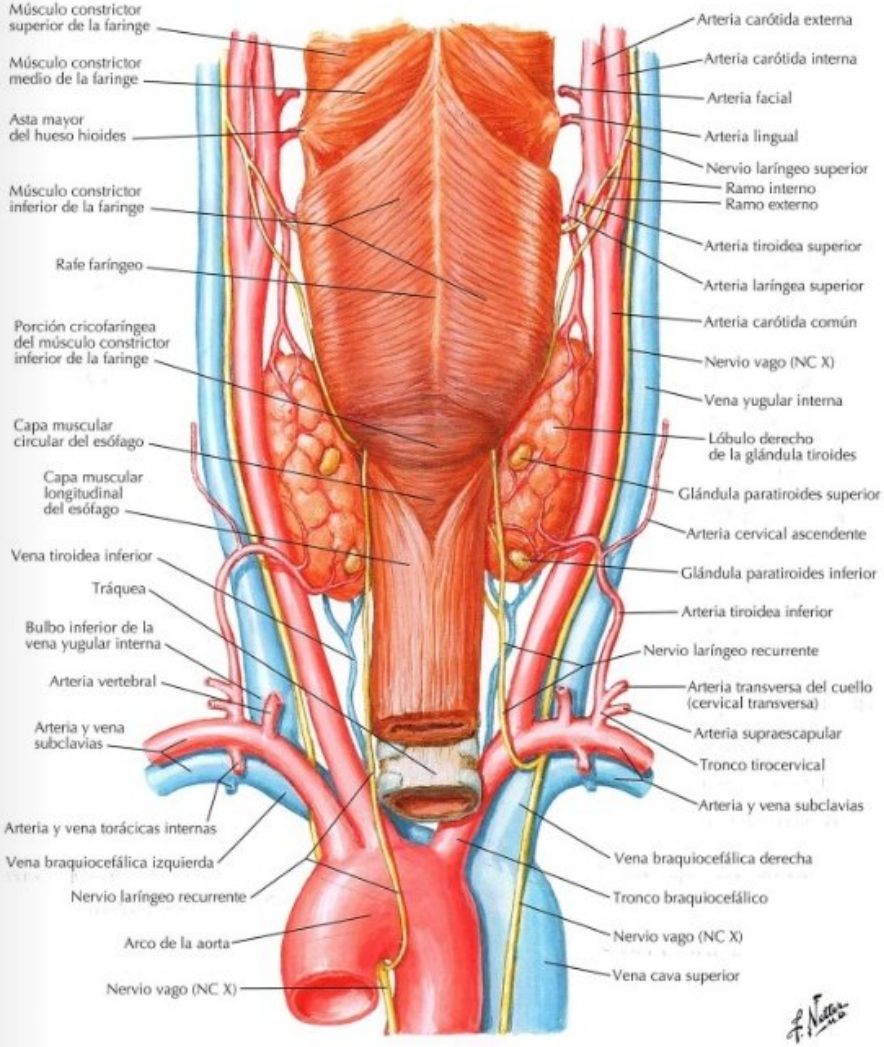

Véanse también **láminas 94, 104, 108**

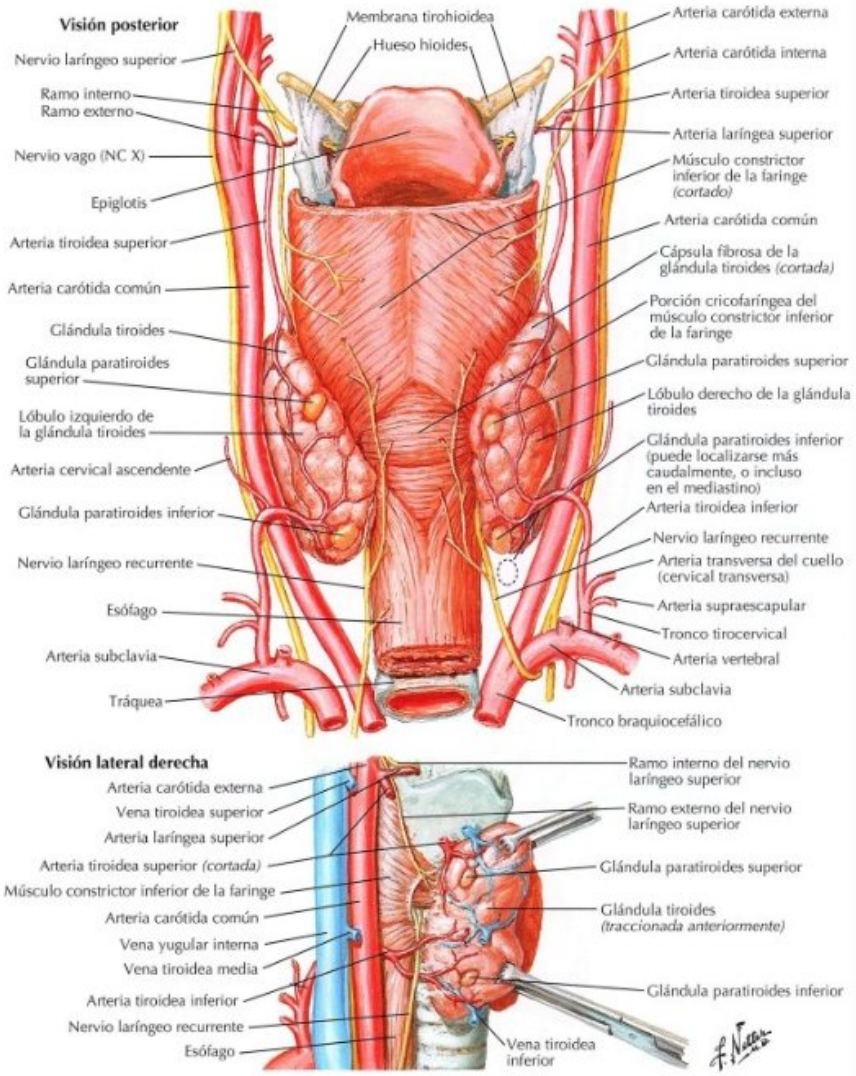

Véanse también **láminas 107, 108, 109**

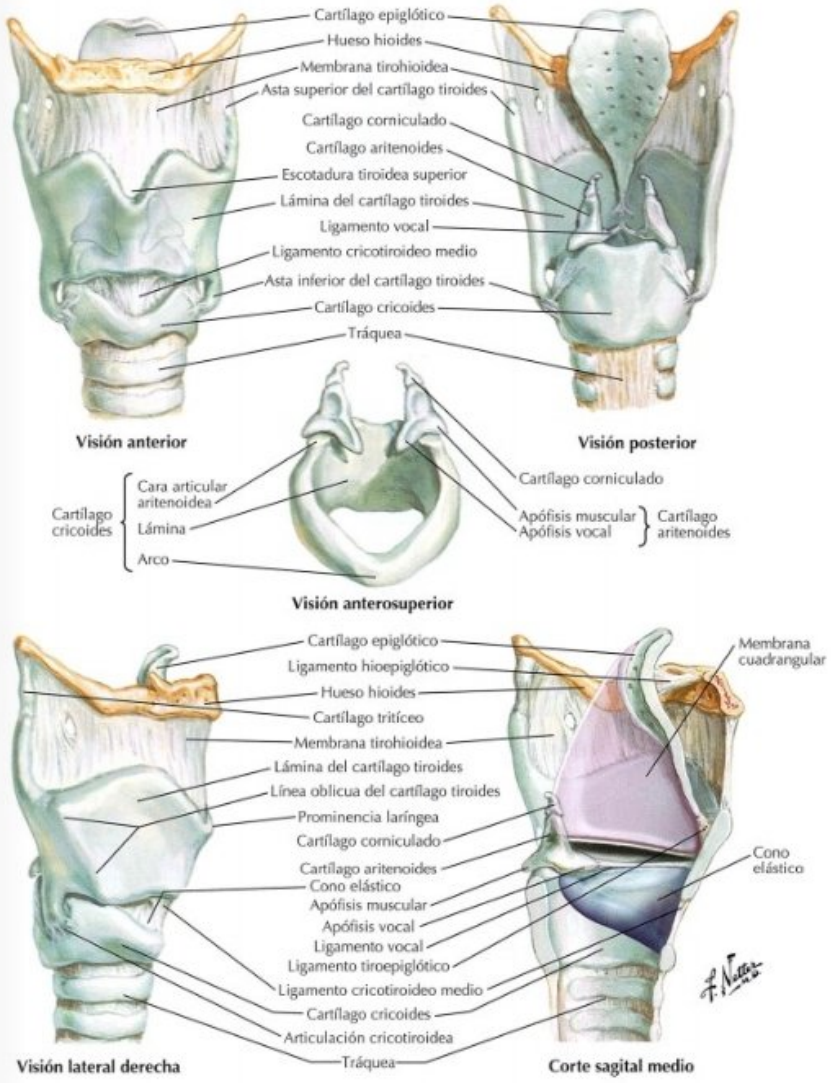

Véanse también **láminas 94, 106, 108, 109**

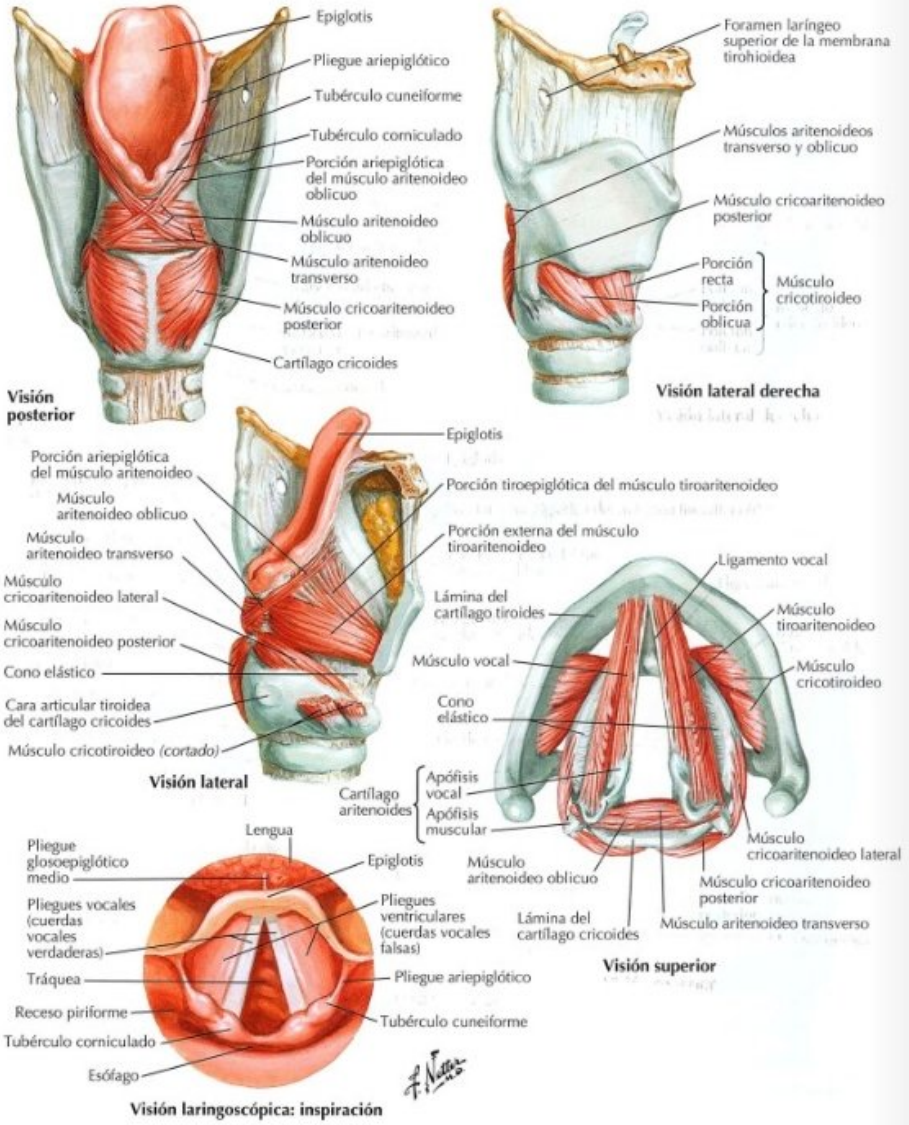

Véanse también **láminas 103, 106, 107, 109**

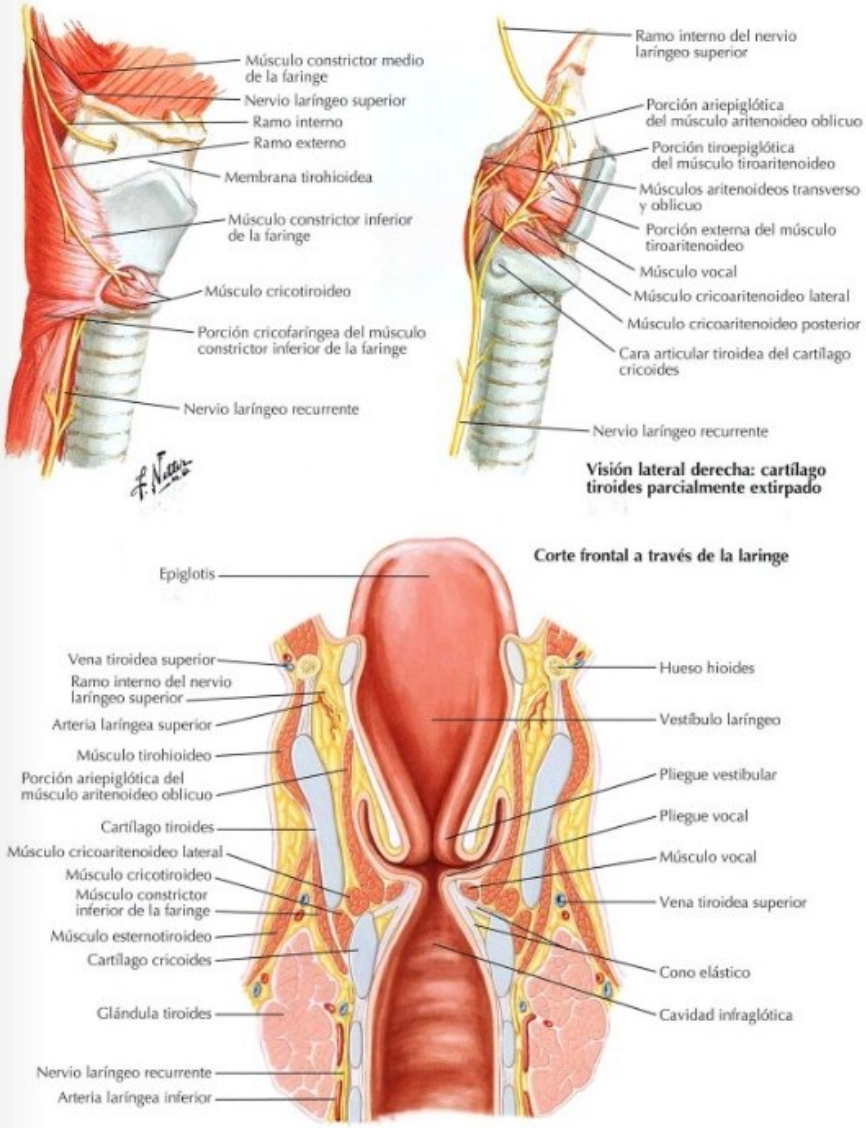

Acciones de los músculos intrínsecos de la laringe

Véanse también **láminas 106, 107, 108**

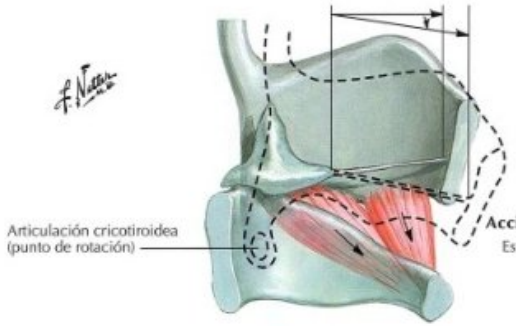

Acción de los músculos cricotiroideos
Estiramiento de los ligamentos vocales

Acción de los músculos cricoaritenoideos posteriores
Abducción de los ligamentos vocales

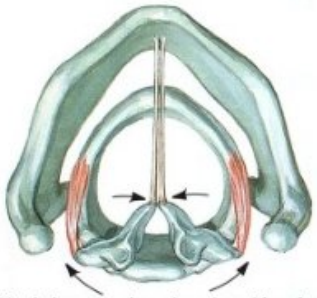

Acción de los músculos cricoaritenoideos laterales
Aducción de los ligamentos vocales

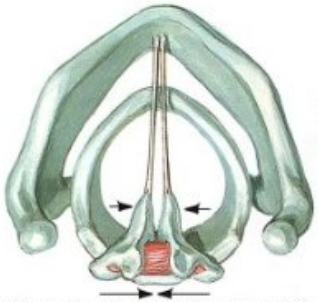

Acción de los músculos aritenoideos oblicuo y transverso
Aducción de los ligamentos vocales

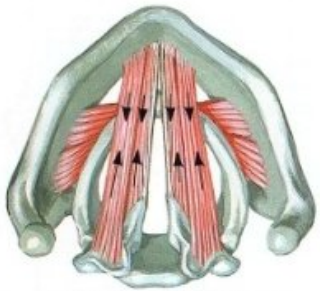

Acción de los músculos vocales y tiroaritenoideos
Acortamiento (relajación) de los ligamentos vocales

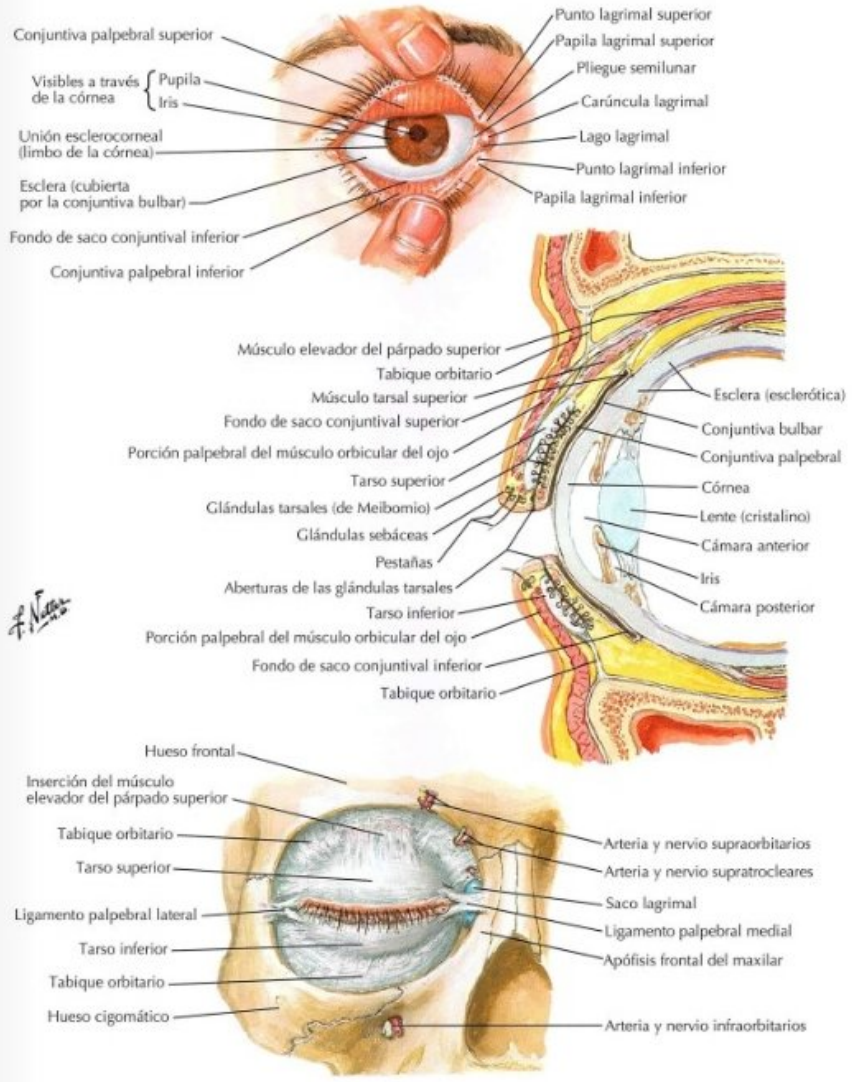

Acciones de los músculos intrínsecos de la laringe

Véanse también **láminas 106, 107, 108**

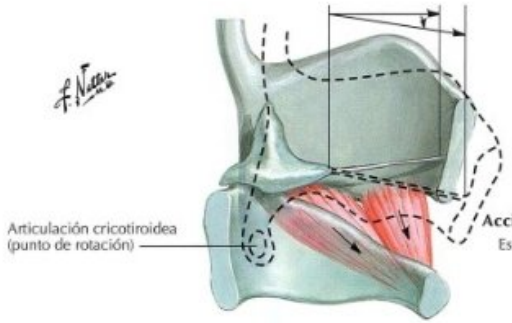

Acción de los músculos cricotiroideos
Estiramiento de los ligamentos vocales

Acción de los músculos cricoaritenoideos posteriores
Abducción de los ligamentos vocales

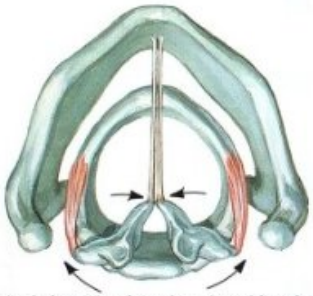

Acción de los músculos cricoaritenoideos laterales
Aducción de los ligamentos vocales

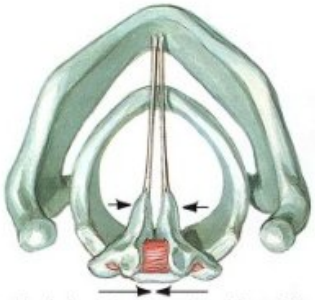

Acción de los músculos aritenoideos oblicuo y transverso
Aducción de los ligamentos vocales

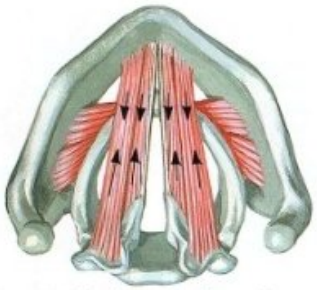

Acción de los músculos vocales y tiroaritenoideos
Acortamiento (relajación) de los ligamentos vocales

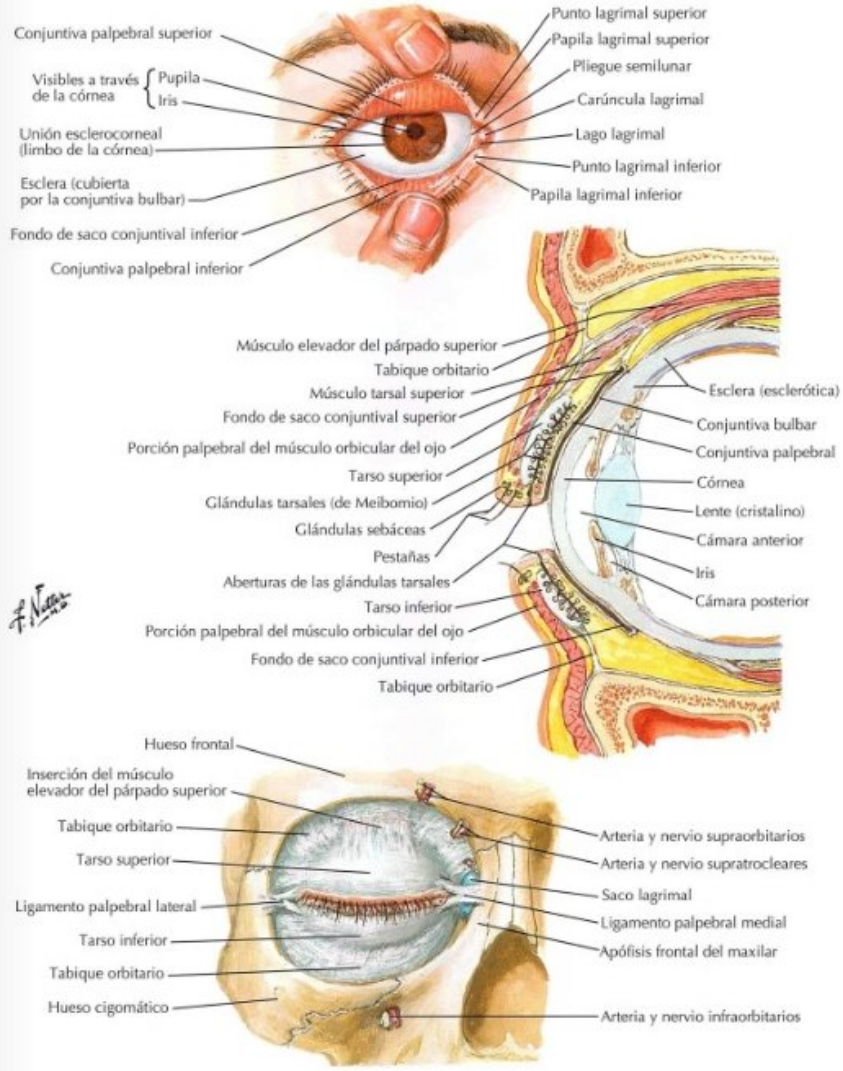

Véanse también **láminas 61, 160**

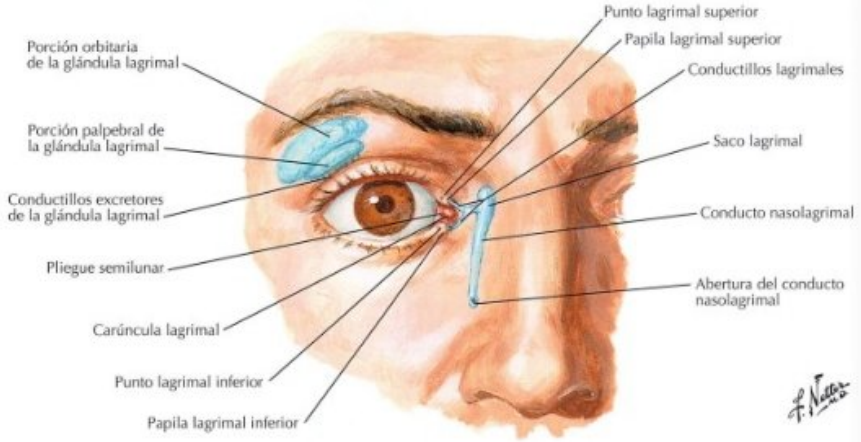

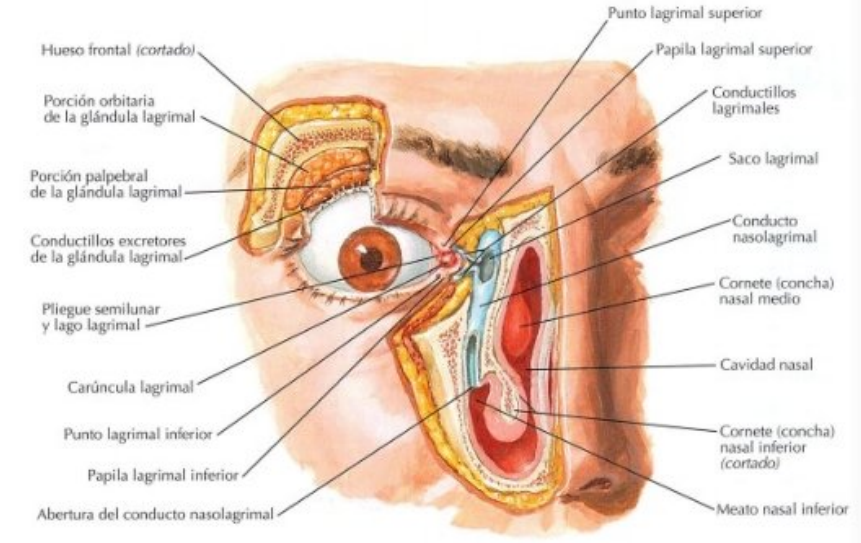

Véanse también **láminas 113, BP 27**

Visión lateral derecha

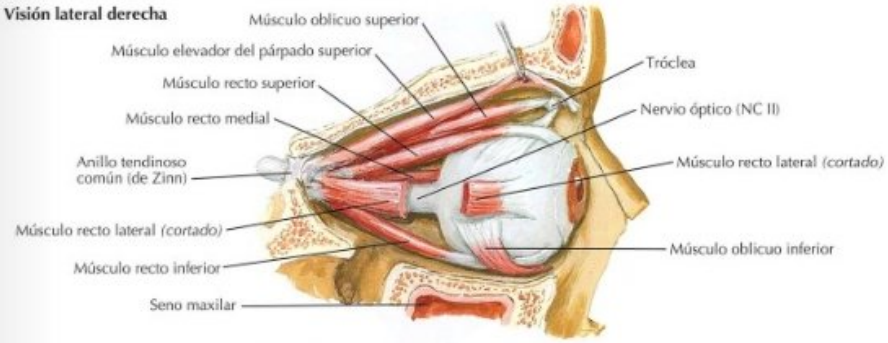

Visión superior

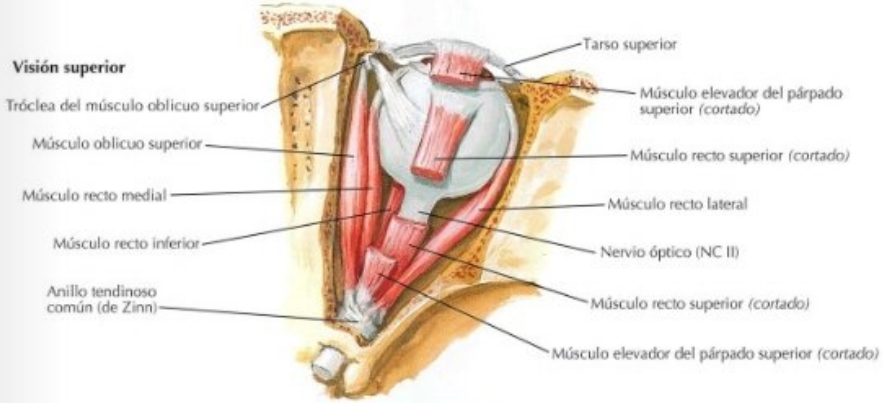

Inervación de los músculos extraoculares (extrínsecos del globo ocular): visión anterior

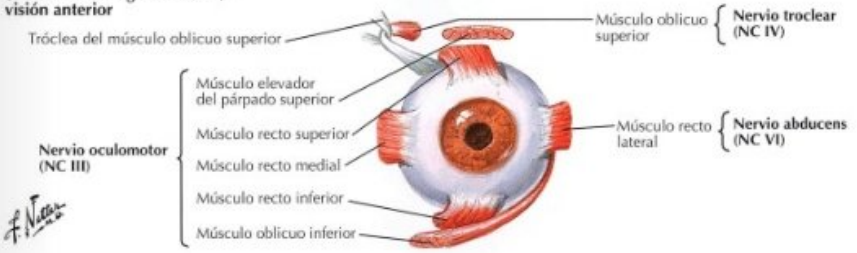

Véanse también **láminas 79, 148, 149, BP 27**

Visión superior

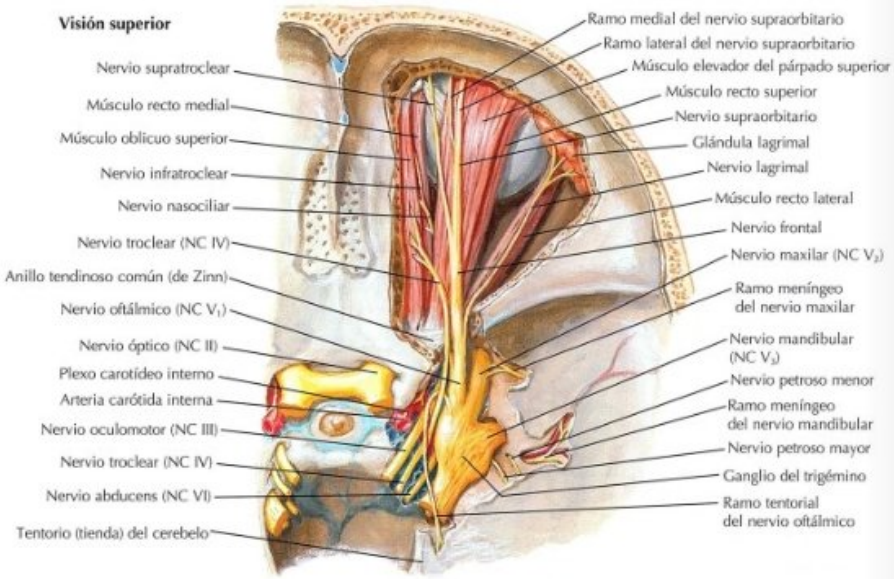

Visión superior: músculos elevador del párpado superior, recto superior y oblicuo superior parcialmente cortados

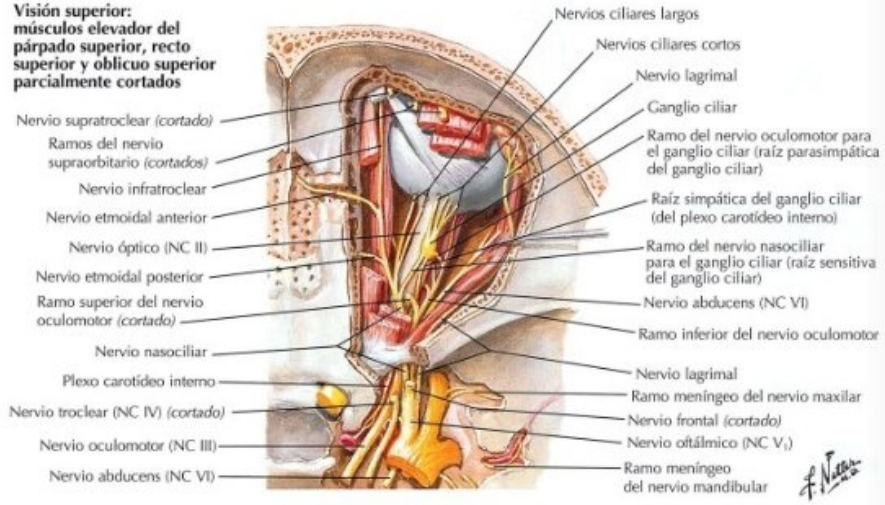

Véanse también **láminas 112, 113, BP 27**

Visión superior de la órbita derecha

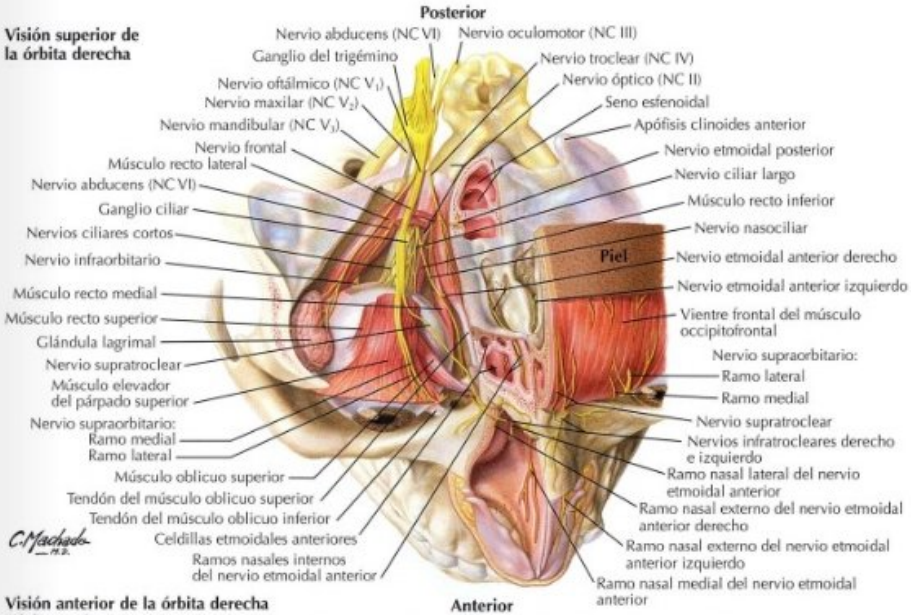

Visión anterior de la órbita derecha (globo ocular transparente)

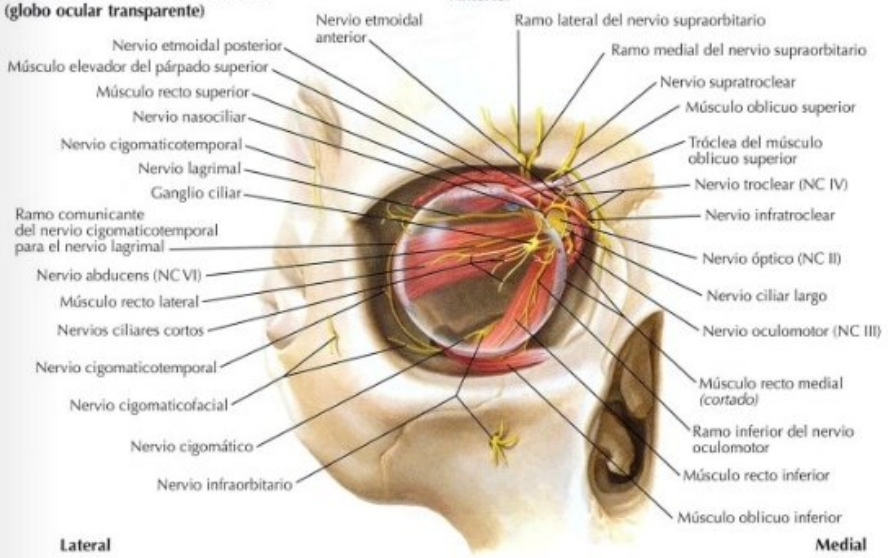

Véanse también **láminas 24, 100, 110**

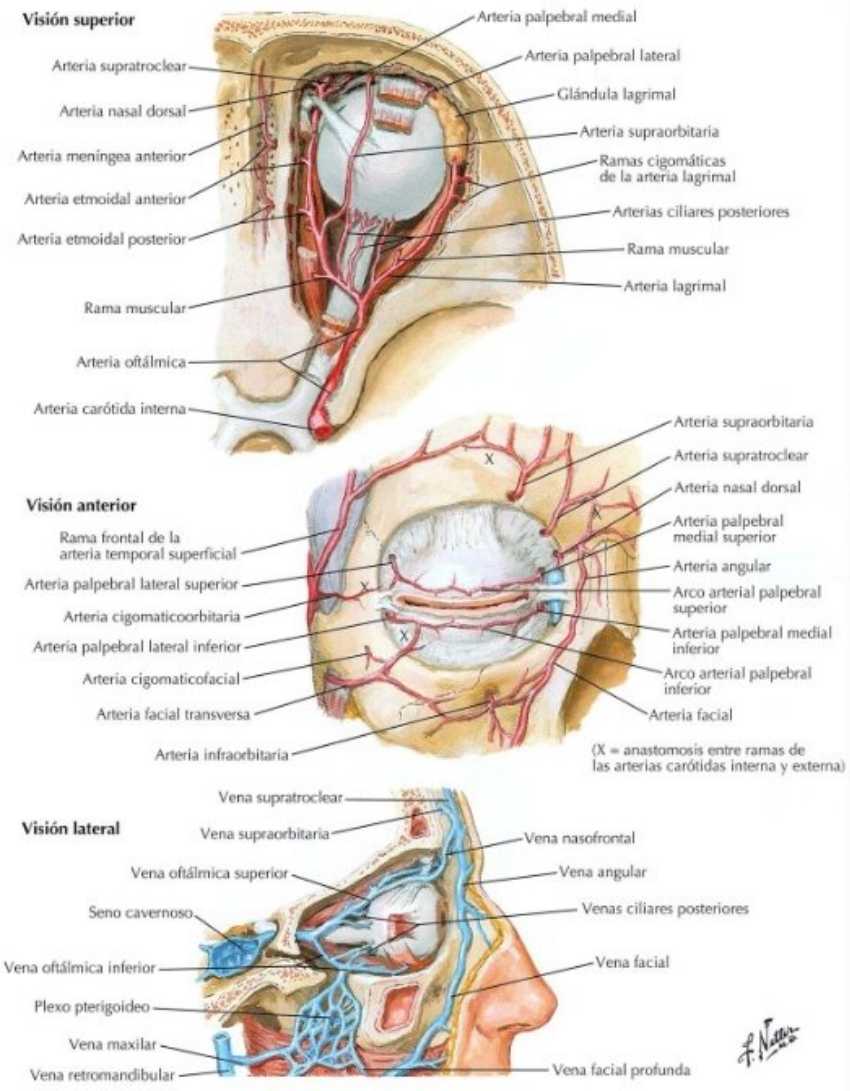

Véanse también **láminas 117, 118**

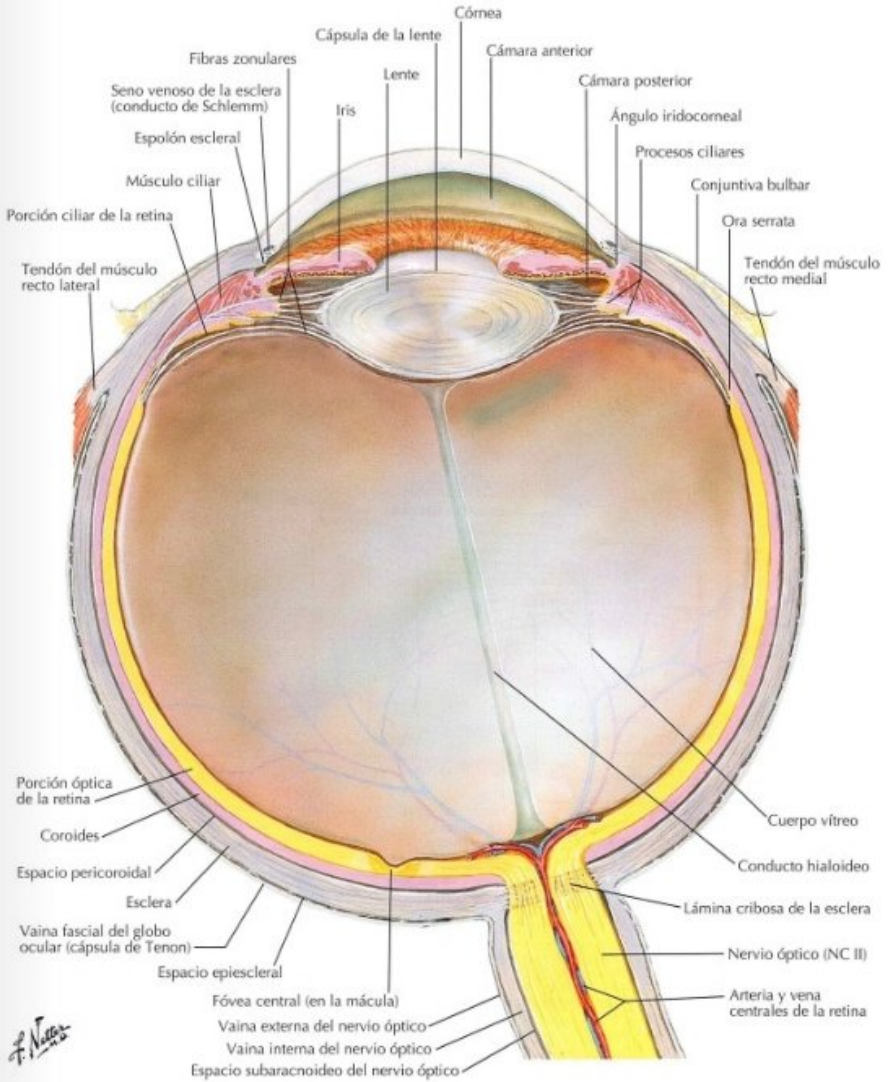

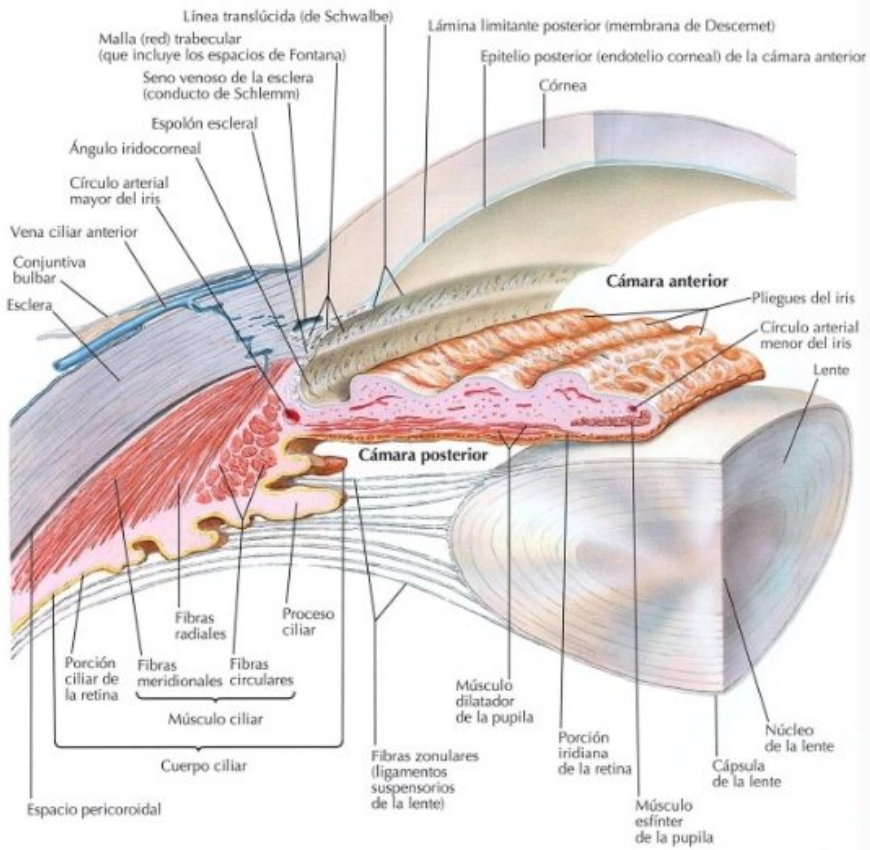

Nota: Para mayor claridad solo se muestra un plano de fibras zonulares; de hecho, las fibras rodean por completo la circunferencia de la lente.

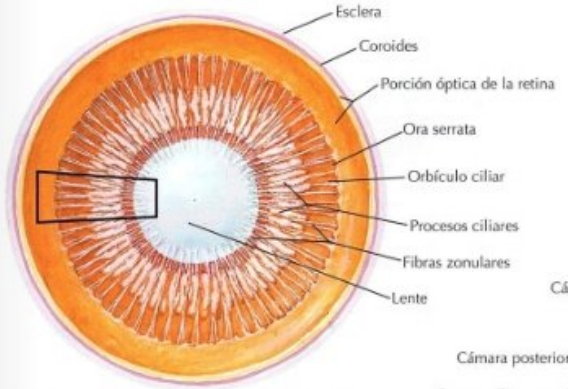

Globo ocular seccionado en el plano frontal: segmento anterior visto por detrás

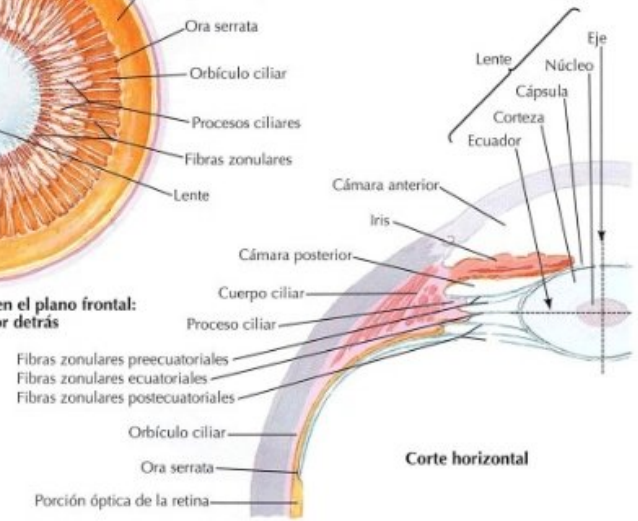

Corte horizontal

Aumento del segmento encuadrado en la ilustración superior (semiesquemático)

Arterias y venas intrínsecas del ojo

Véase también **lámina 120**

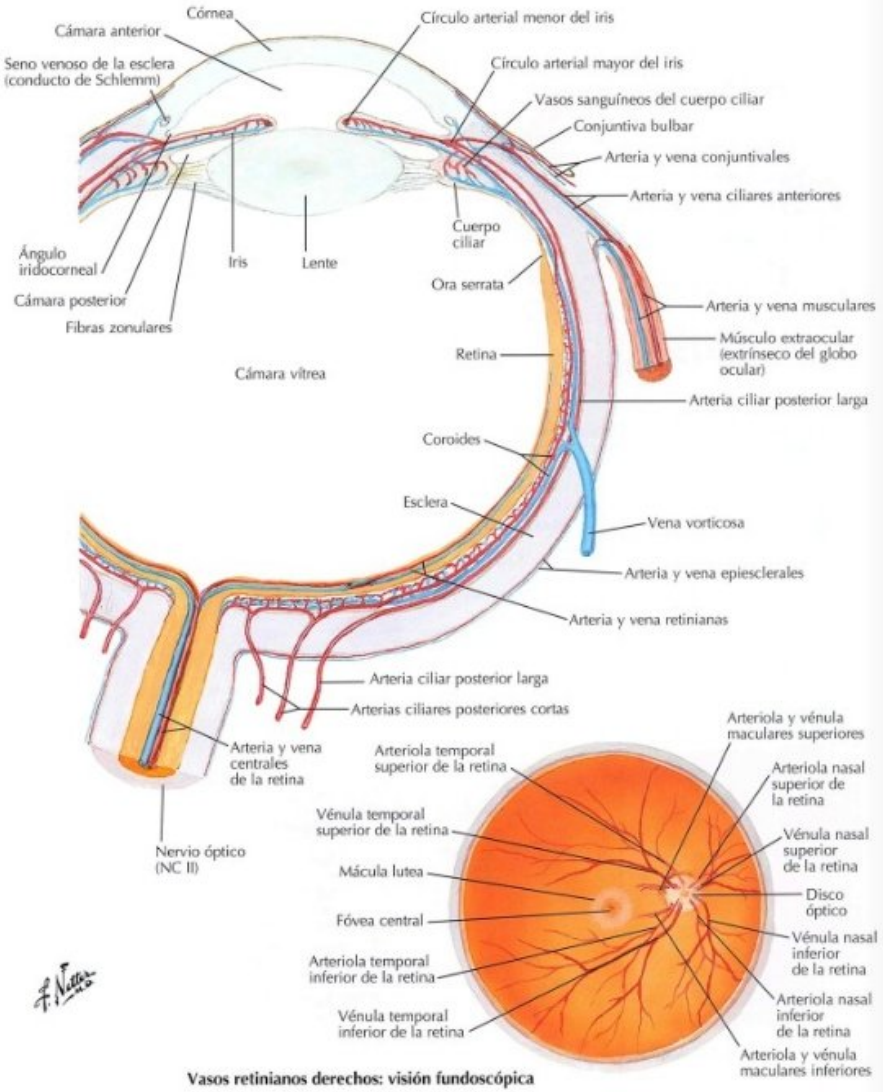

Vasos retinianos derechos: visión fundoscópica

Véase también **lámina 116**

Disposiciones vasculares dentro de la capa vascular del globo ocular

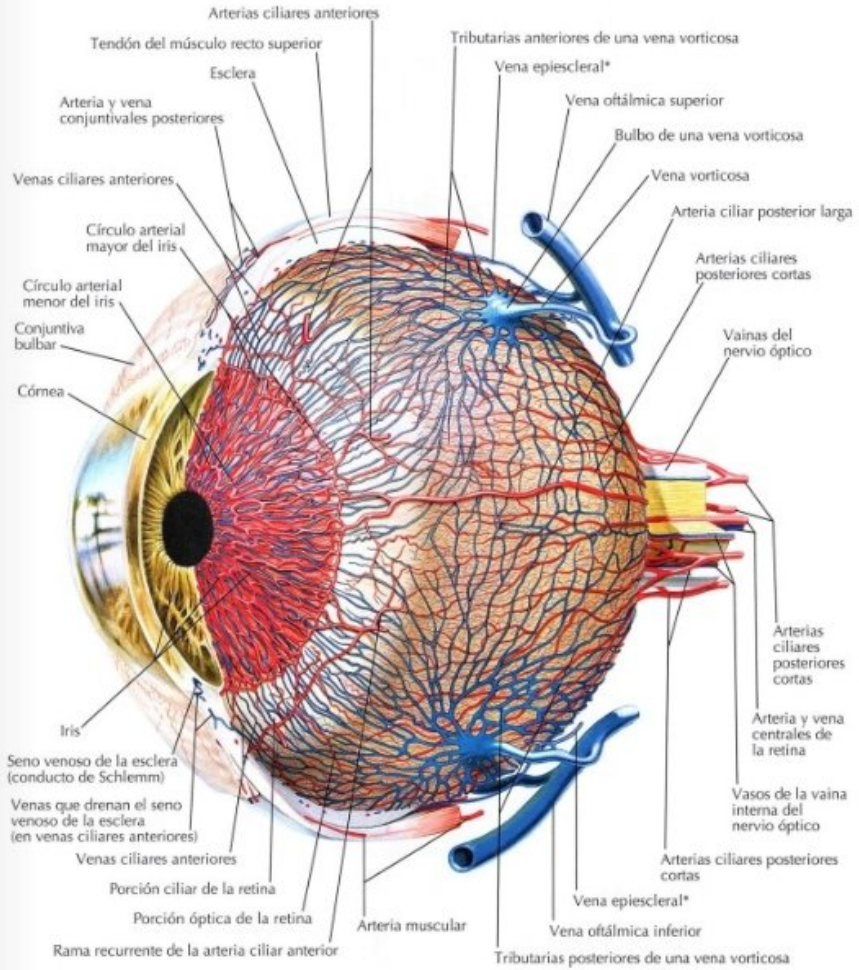

**Las venas epiesclerales se muestran aquí anastomosándose con las venas vorticosas; no obstante, también drenan en las venas ciliares anteriores.*

Oído y vía de recepción del sonido en la cóclea

Véanse también **láminas BP 28, BP 29, BP 30**

Corte frontal

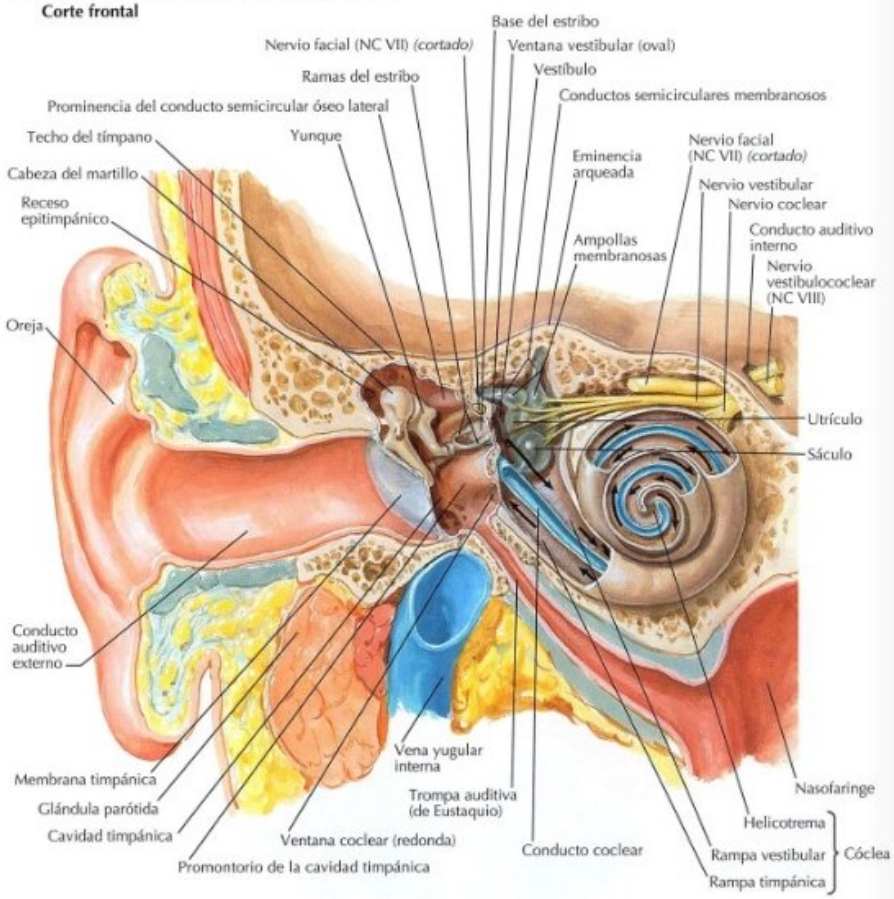

La trompa auditiva es más corta y más horizontal en los niños que en los adultos

Véanse también **láminas 123, BP 28**

Oreja derecha

Visión otoscópica de la membrana timpánica derecha

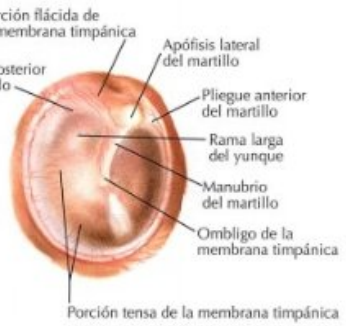

Corte frontal oblicuo del conducto auditivo externo y oído medio

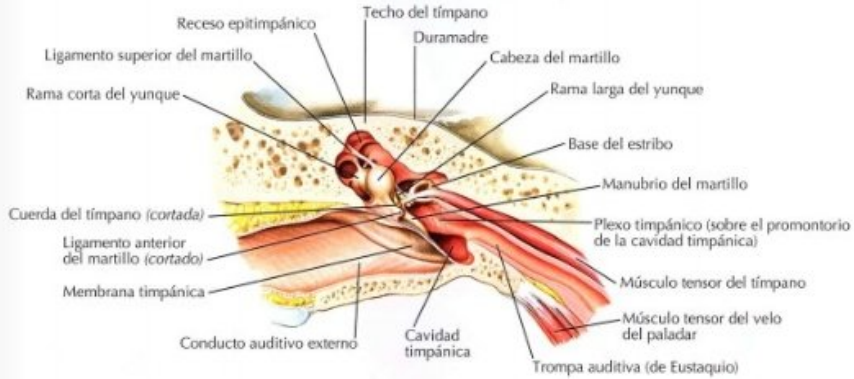

Cavidad timpánica derecha tras extirpar la membrana timpánica (visión lateral)

Huesecillos del oído: visión medial

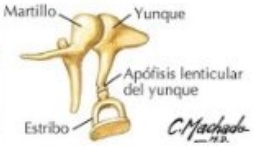

Véanse también **láminas 77, 162, BP 28**

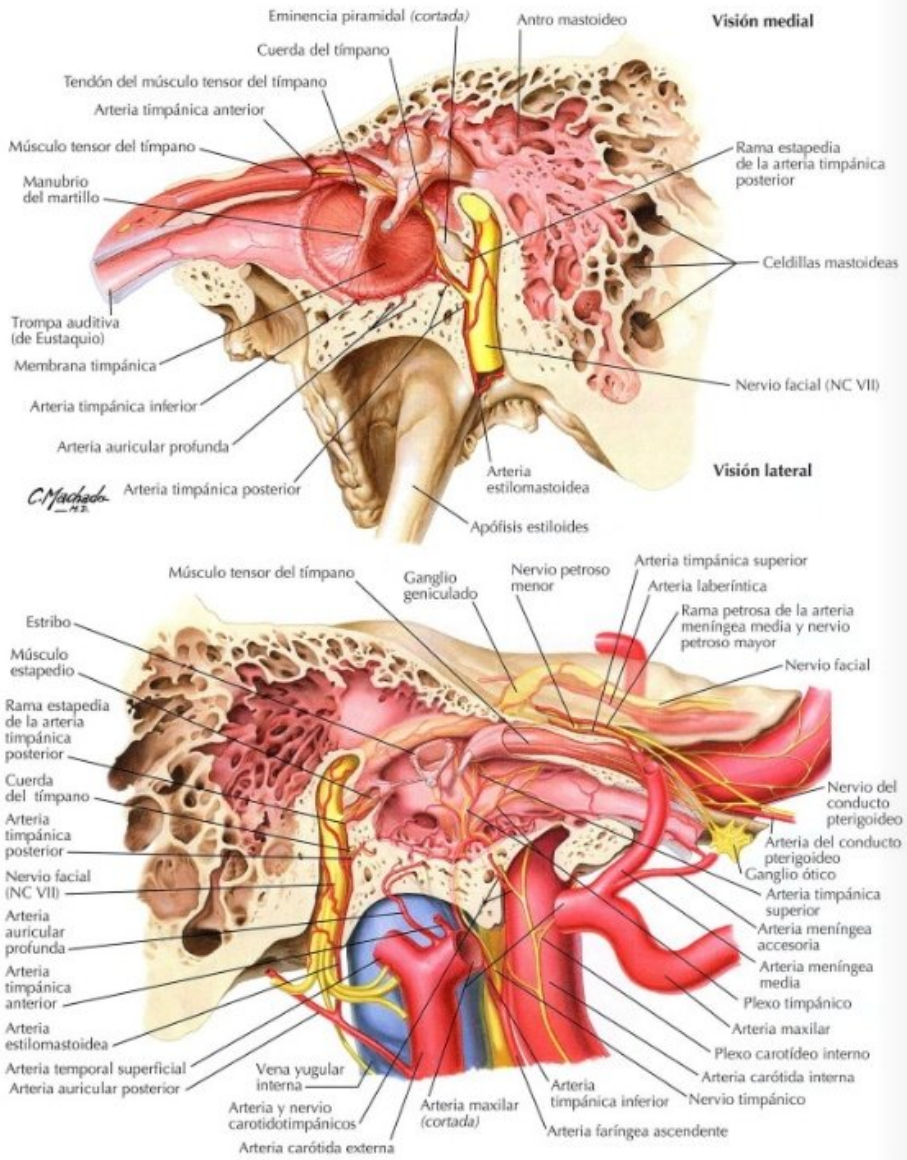

Véase también **lámina 151**

Laberinto óseo derecho (cápsula ótica), visión anterolateral: se ha extirpado el hueso esponjoso que le rodea

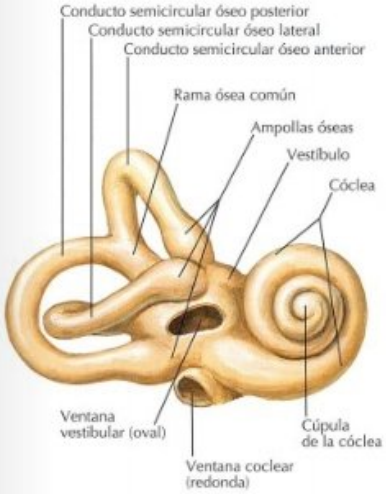

Laberinto óseo derecho disecado (cápsula ótica): se ha extirpado el laberinto membranoso

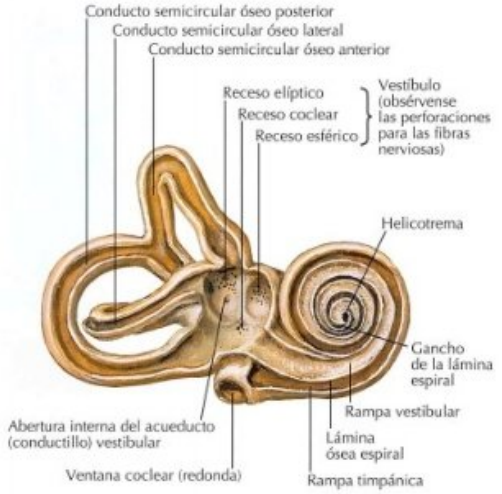

Laberinto membranoso derecho con nervios: visión medial

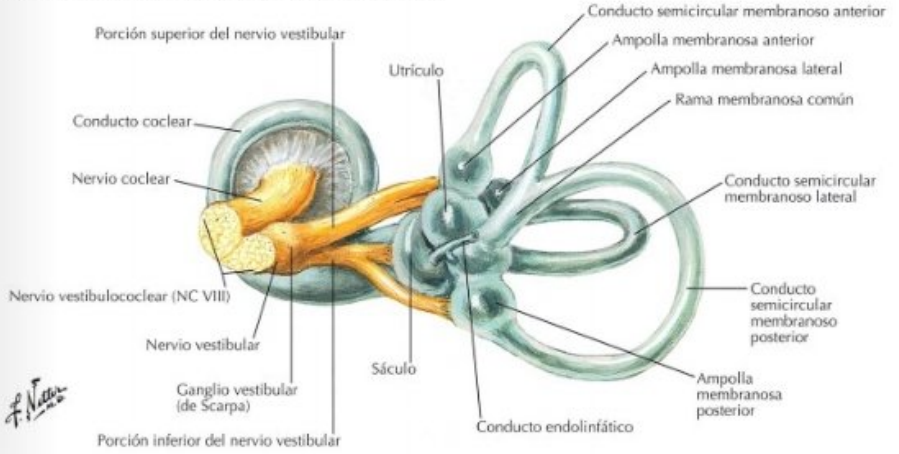

Laberintos óseo y membranoso: esquema

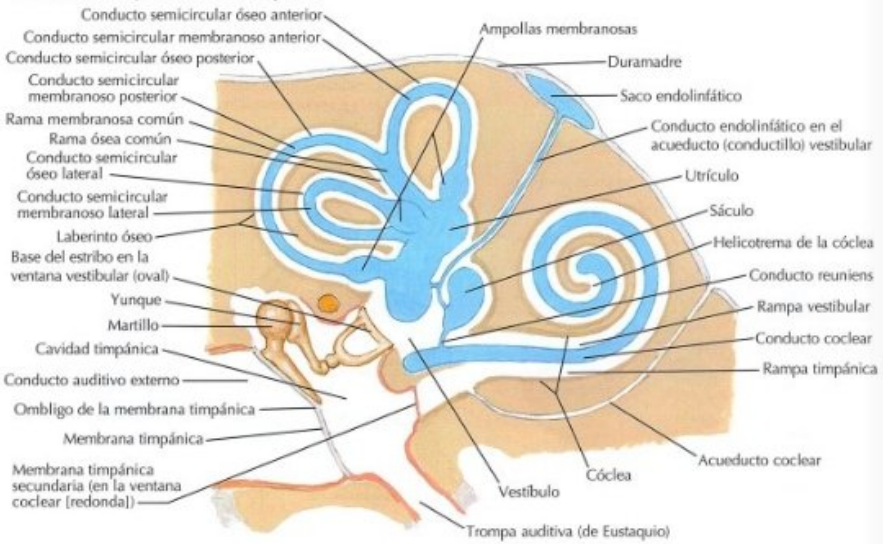

Corte a través de una espiral de la cóclea

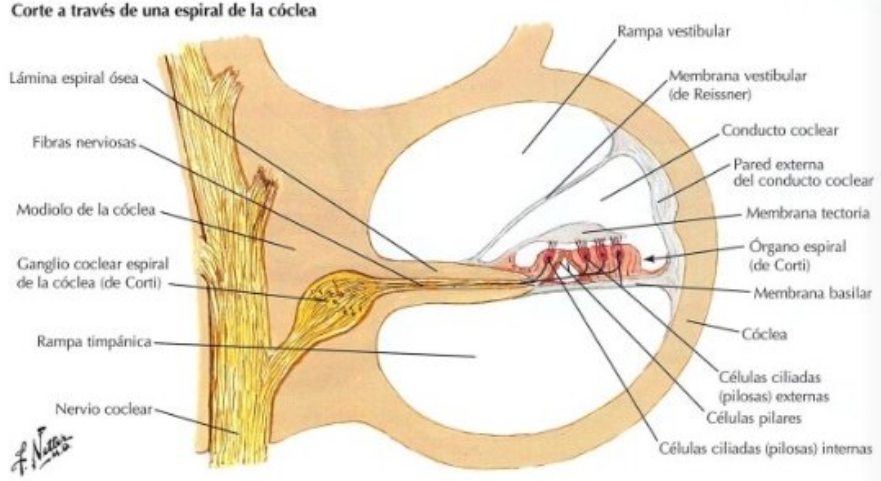

Proyección superior del laberinto óseo derecho en el suelo del cráneo

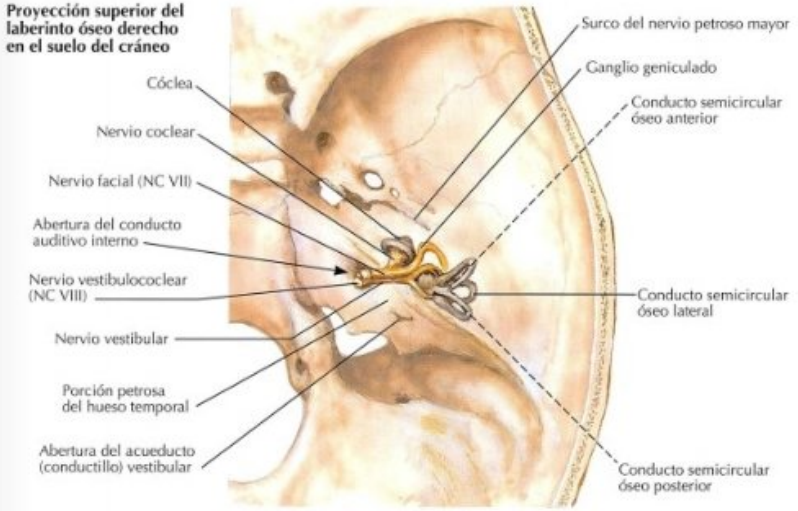

Proyección lateral del laberinto membranoso derecho

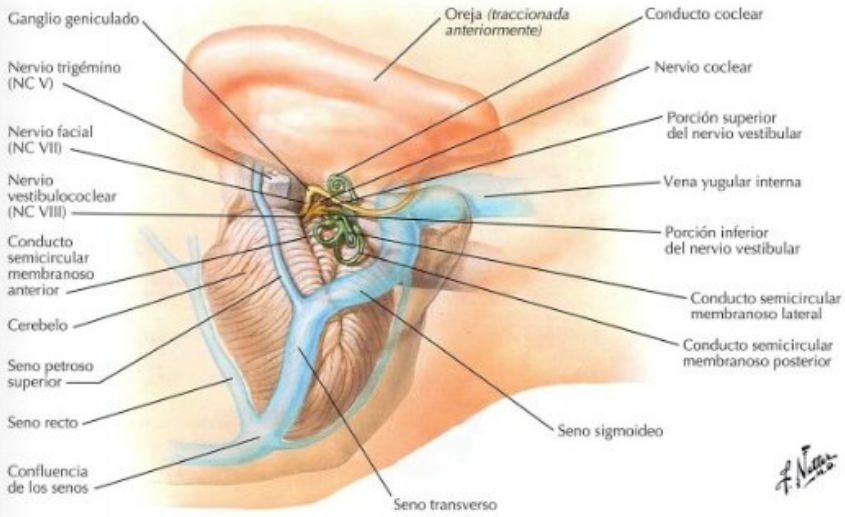

Véase también **lámina 24**

Visión frontal

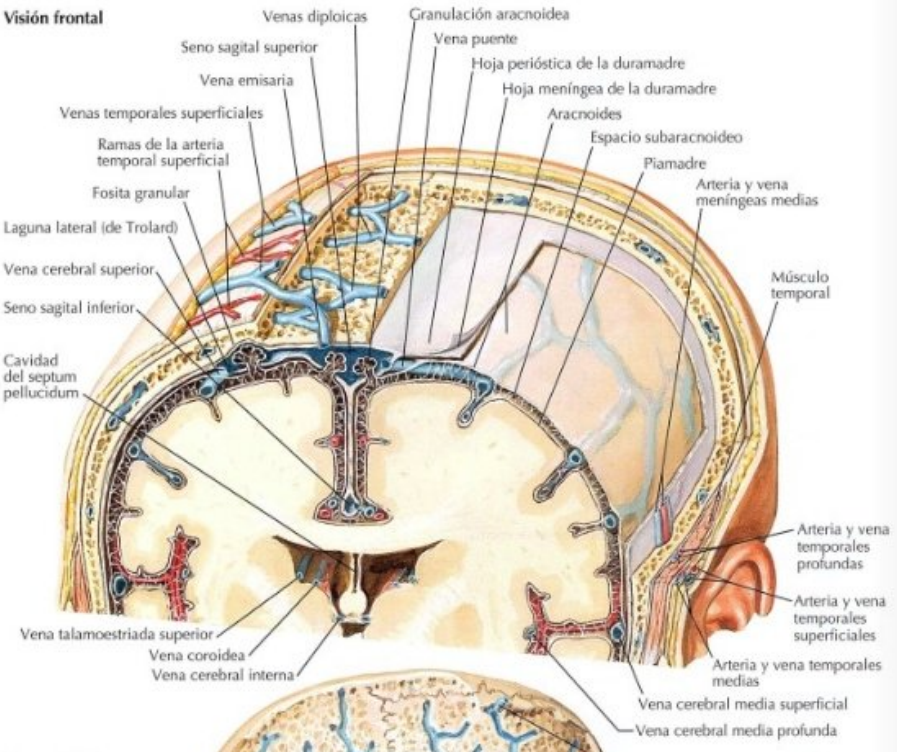

Venas diploicas y emisarias del cráneo

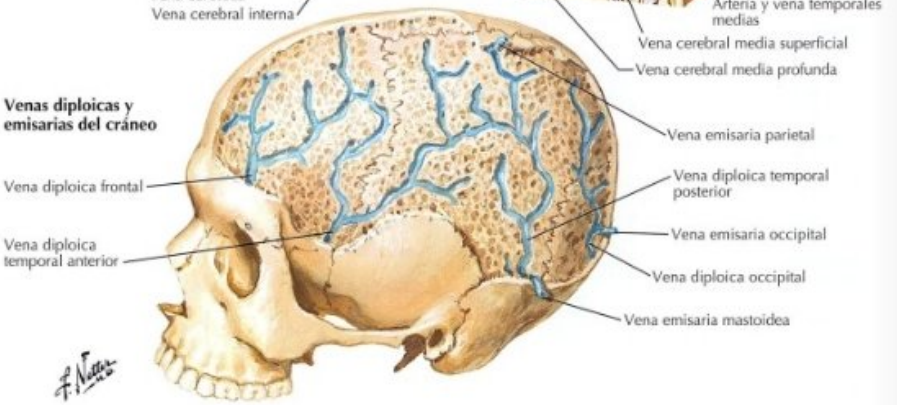

Véase también **lámina 163**

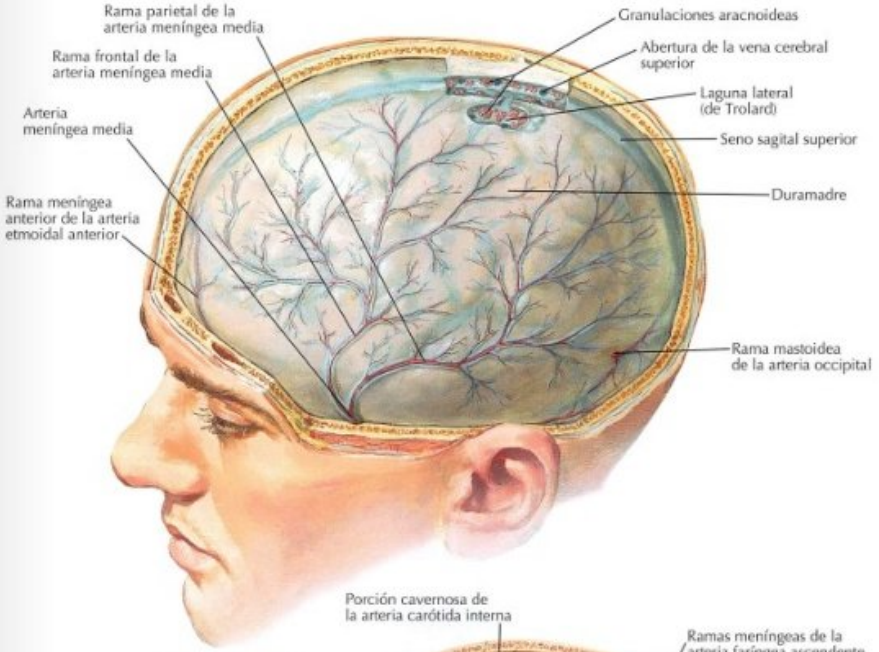

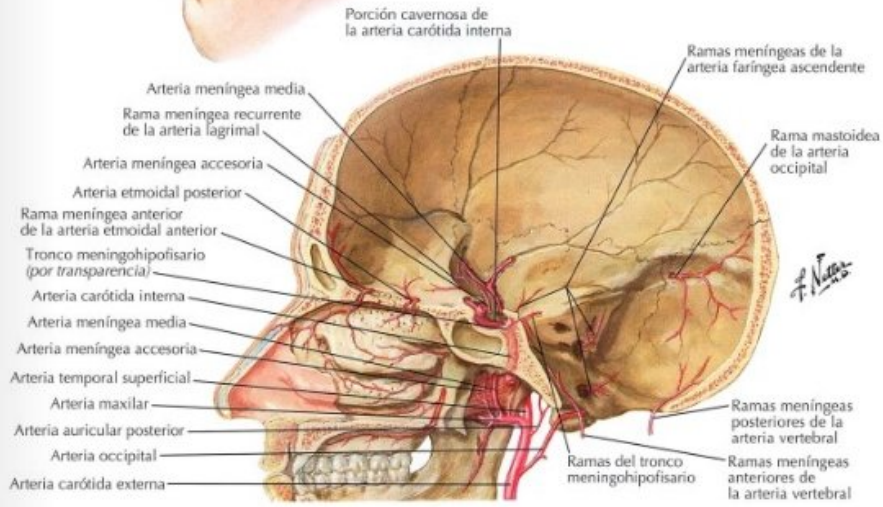

Meninges y venas cerebrales superficiales

Para las venas profundas del cerebro véase **lámina 172**

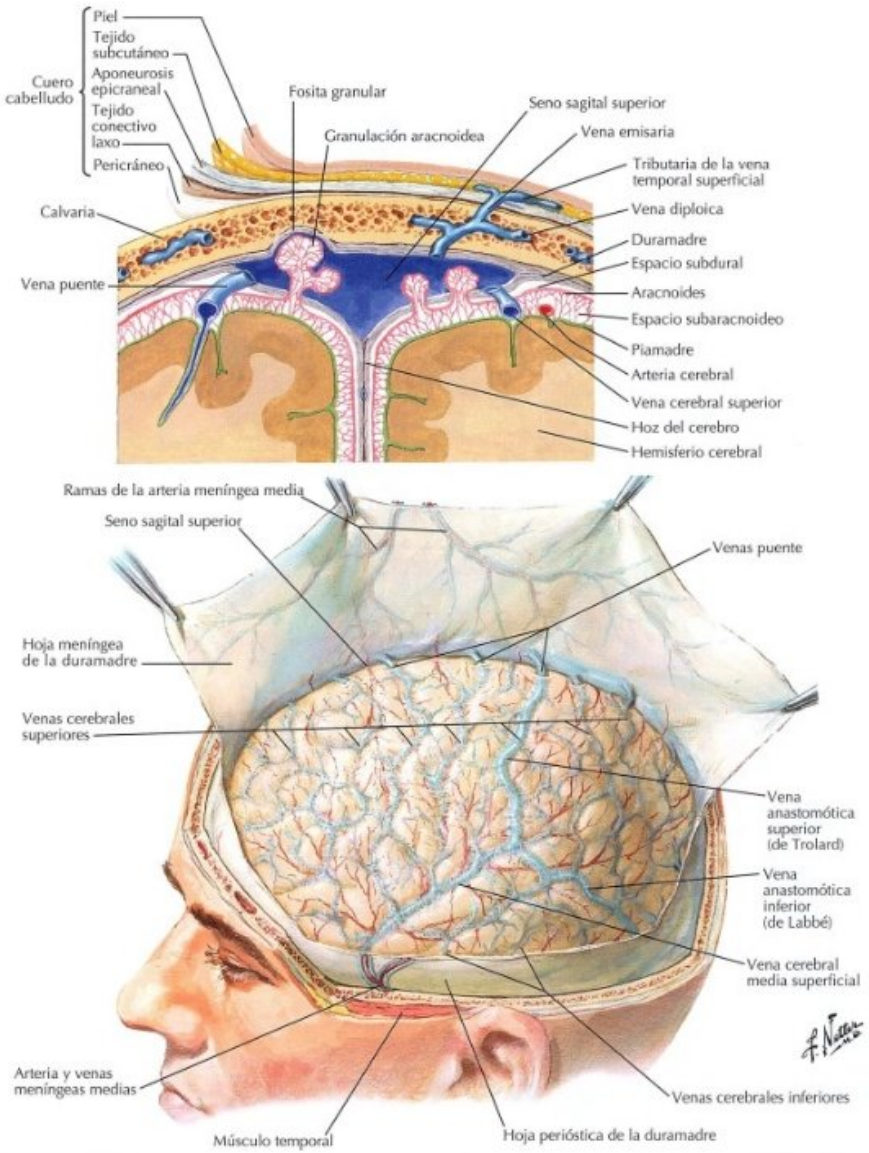

Senos venosos de la duramadre: corte sagital

2

Véanse también **láminas 127, 133**

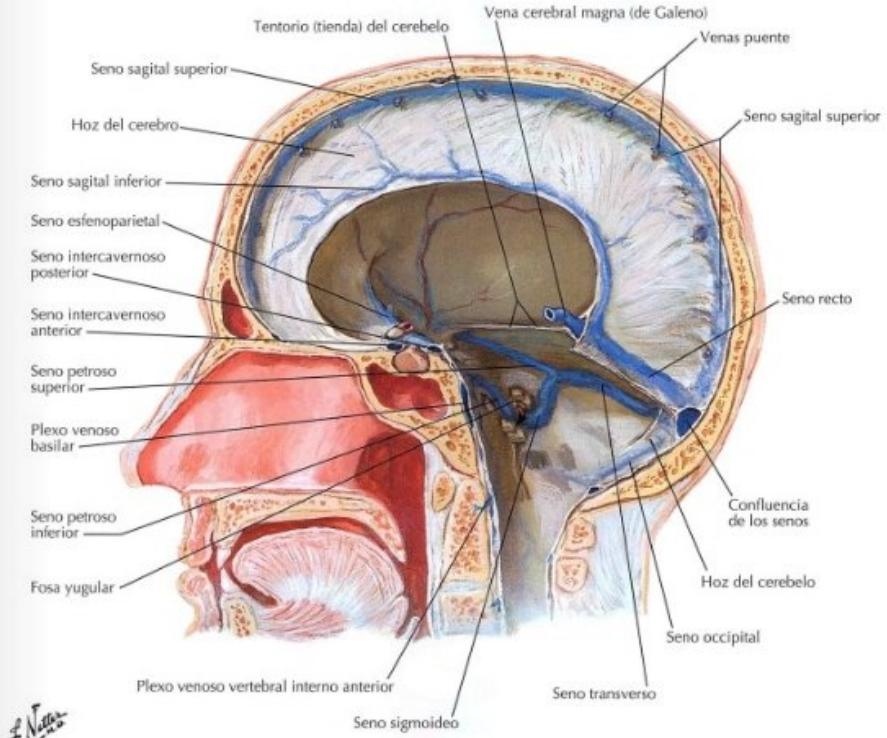

Véanse también **láminas 82, 113**

Cráneo seccionado horizontalmente: visión superior

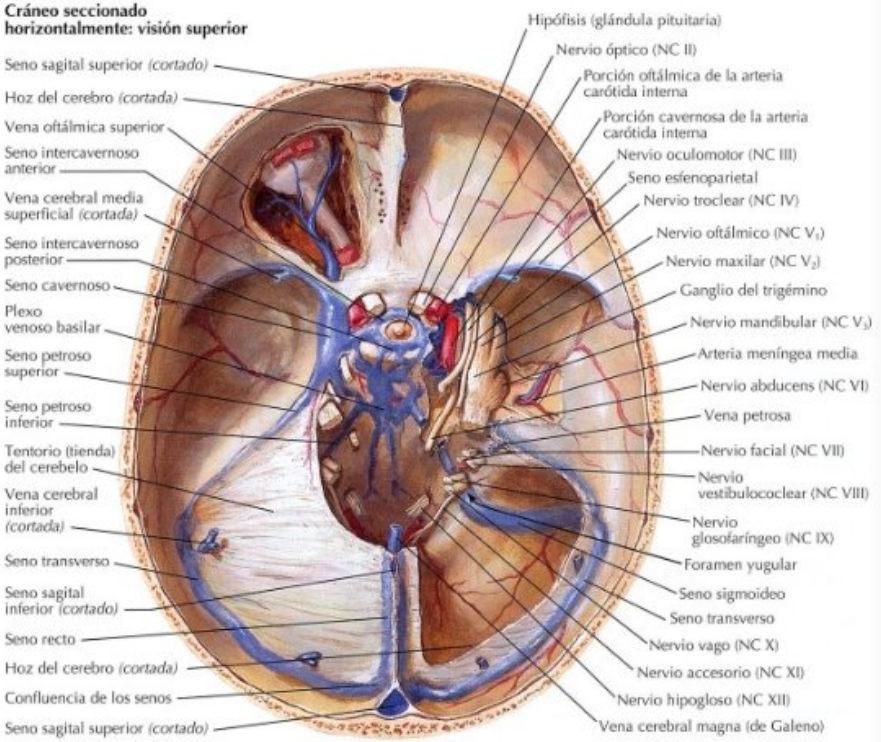

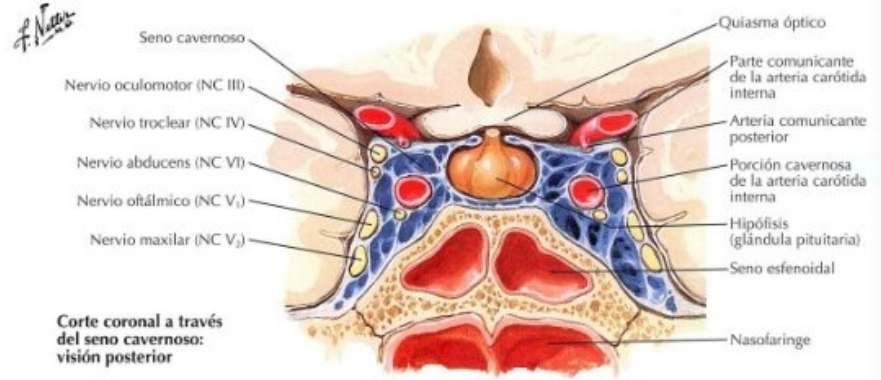

Corte coronal a través del seno cavernoso: visión posterior

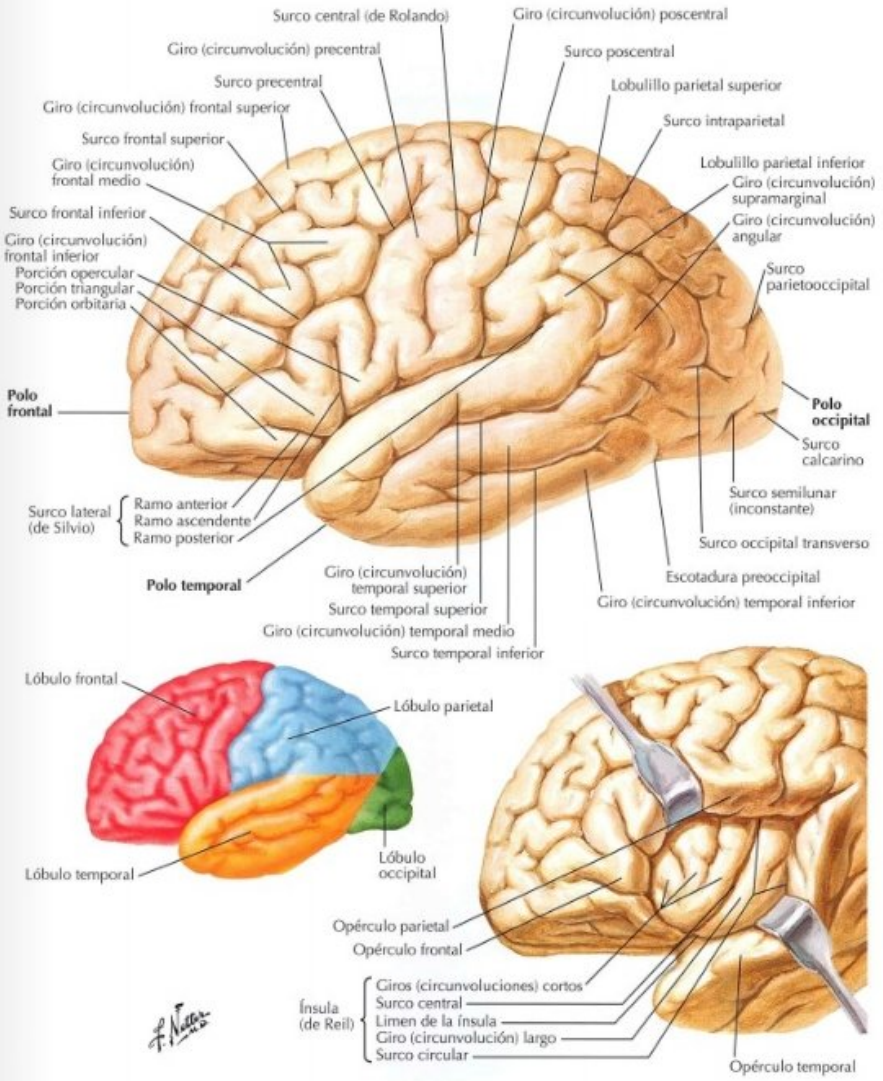

Corte sagital encéfalo *in situ*

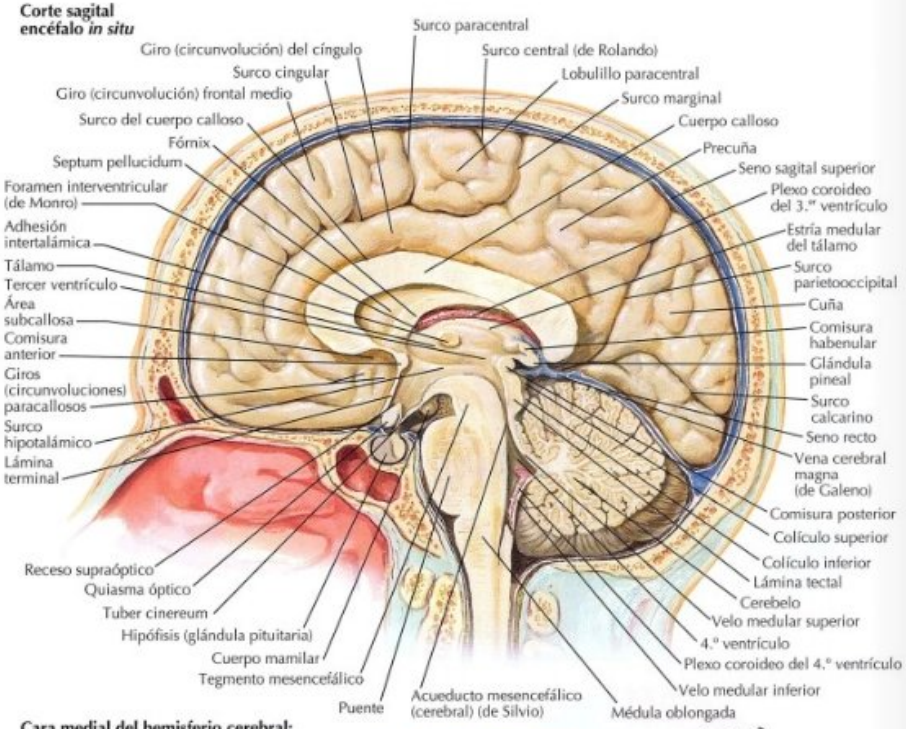

Cara medial del hemisferio cerebral: se ha retirado el tronco del encéfalo

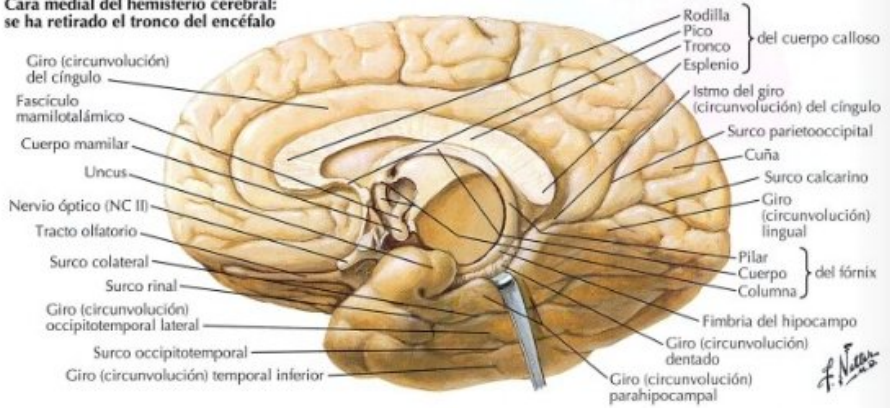

Tronco del encéfalo seccionado

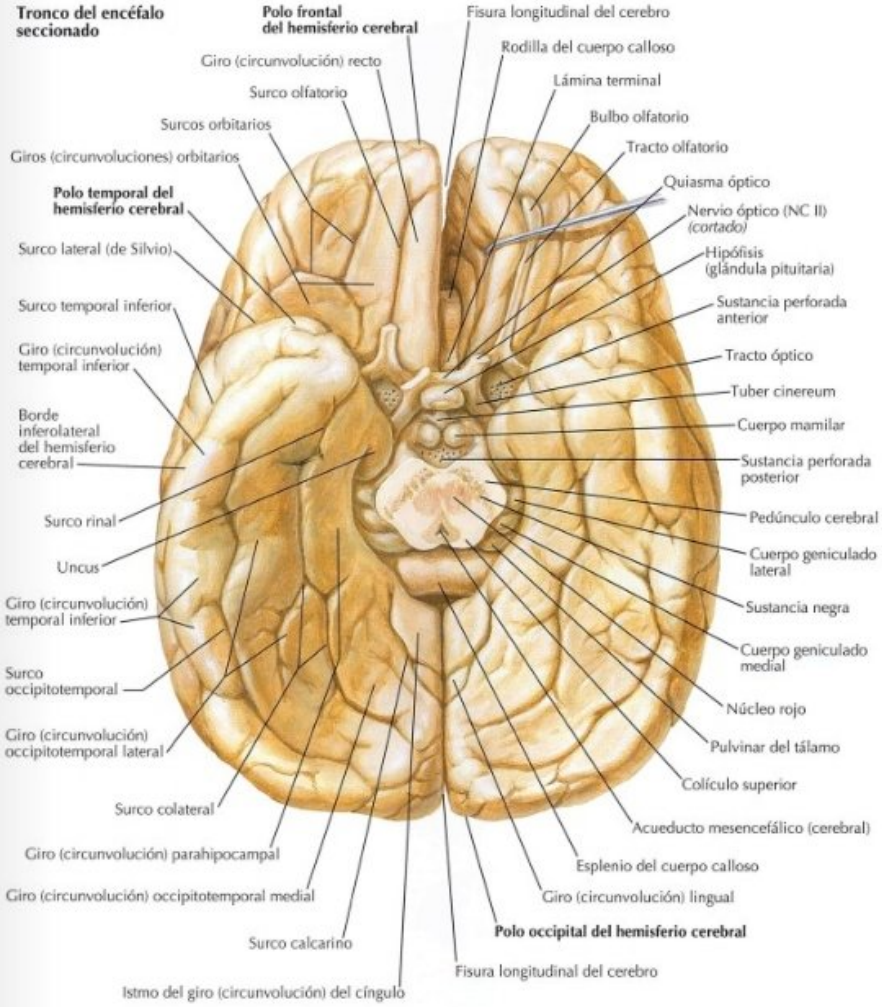

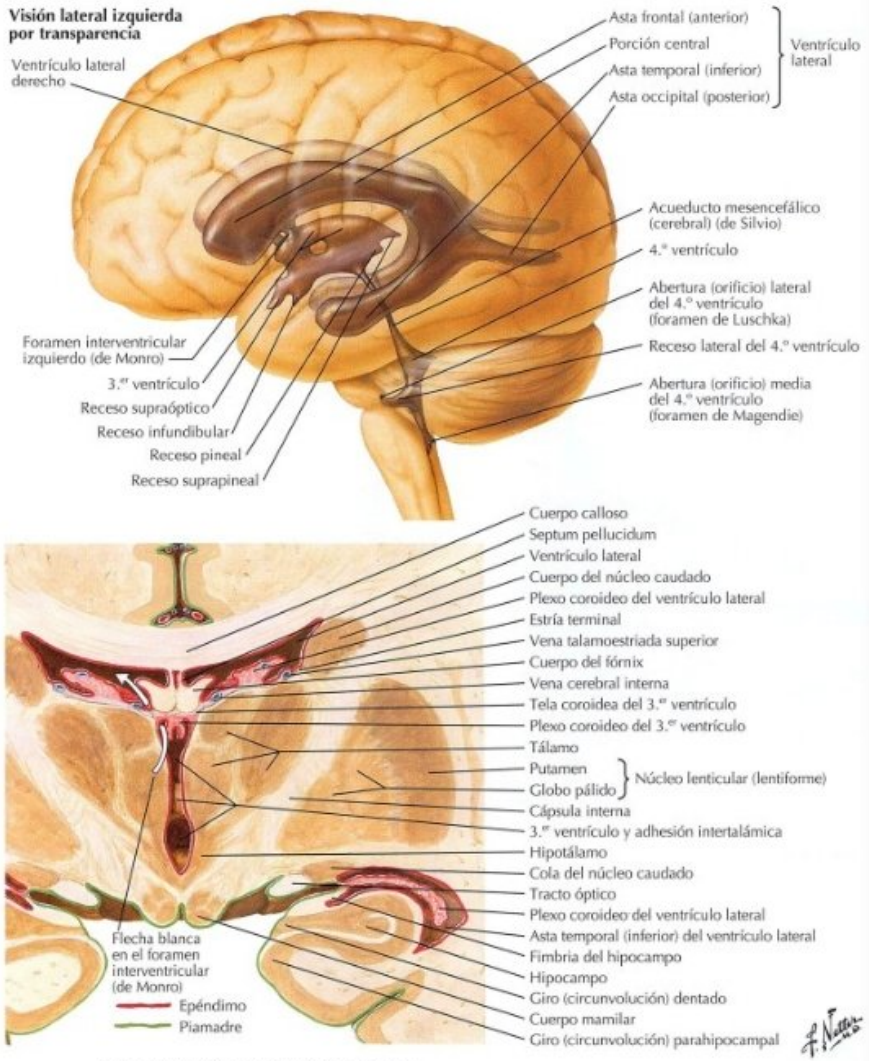

Corte coronal del cerebro: visión posterior

Véanse también láminas 135, 172, 173

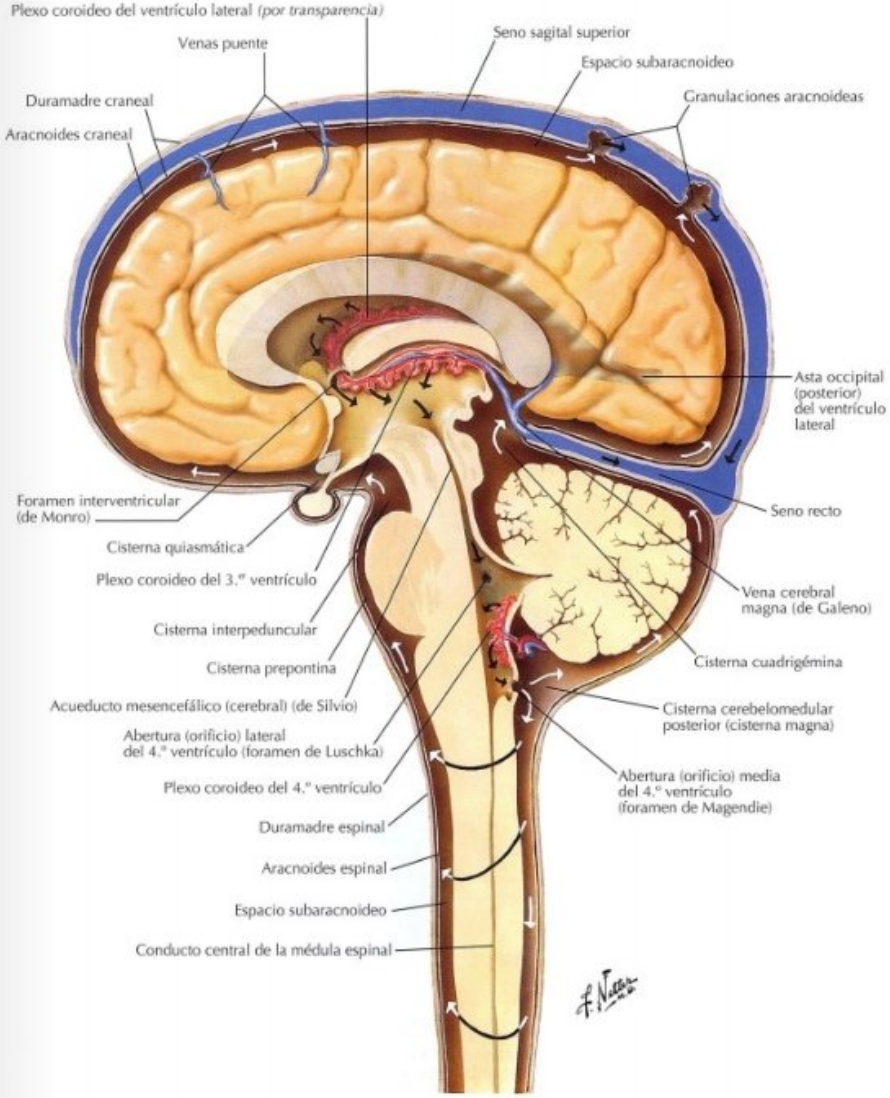

Cortes horizontales a través del cerebro

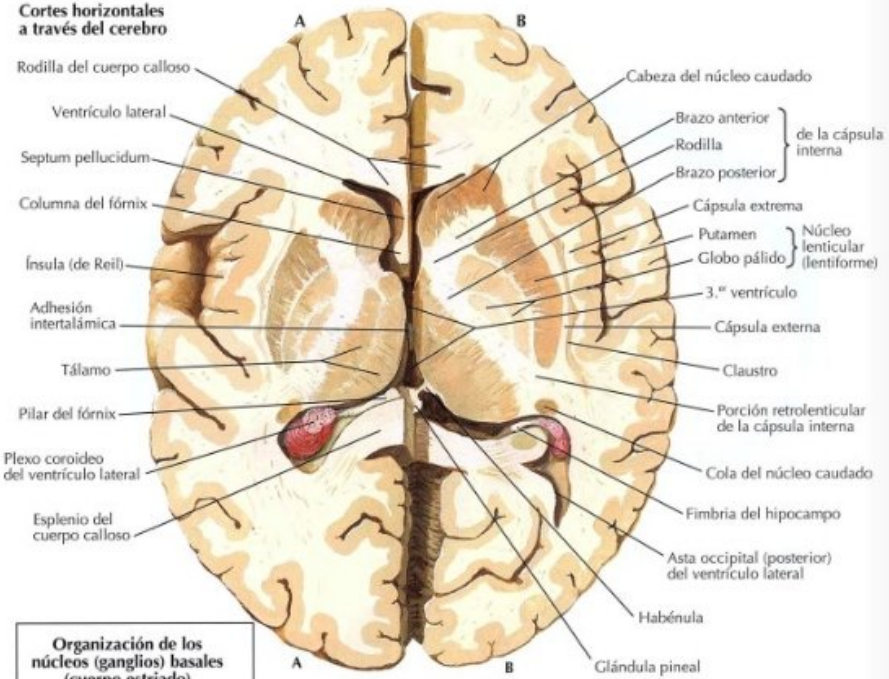

Organización de los núcleos (ganglios) basales (cuerpo estriado)

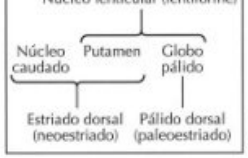

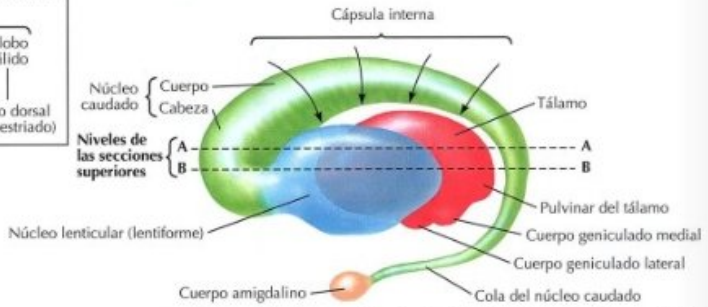

Interrelaciones del tálamo, núcleo lentiocular (lentiforme), núcleo caudado y cuerpo amigdalino (esquema): visión lateral izquierda

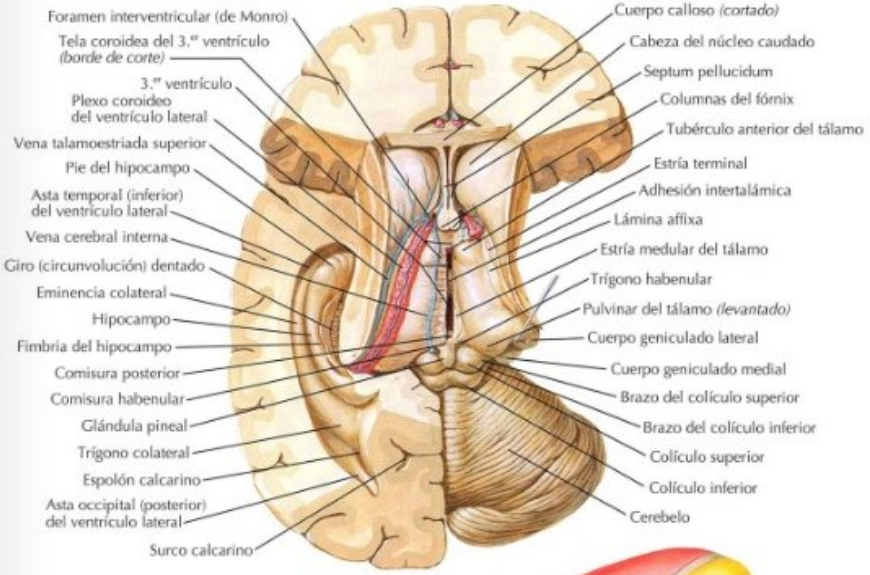

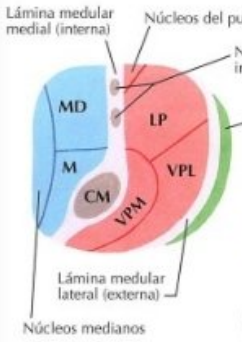

Sección esquemática a través del tálamo
(a nivel de la línea discontinua que se muestra en la figura de la derecha)

Núcleos del tálamo

- Núcleos laterales
- Núcleos mediales y medianos
- Núcleos anteriores
- Núcleos intralaminares

CM	Núcleo centromediano
LD	Núcleo lateral dorsal (dorsal lateral)
LP	Núcleo lateral posterior
M	Núcleos mediales
MD	Núcleo medial dorsal
VA	Núcleo ventral anterior
VL	Núcleos ventrales laterales
VP	Núcleos ventrales posteriores
VPL	Núcleo ventral posterolateral
VPM	Núcleo ventral posteromedial

Representación esquemática del tálamo
(se han extirpado la lámina medular lateral y los núcleos reticulares)

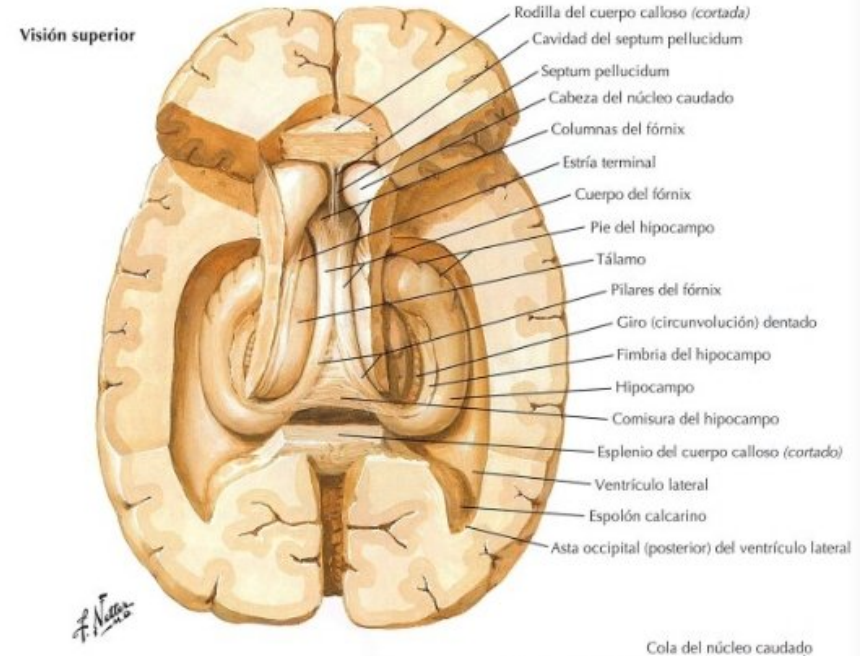

Fórnix: esquema

Corte frontal: visión posterior

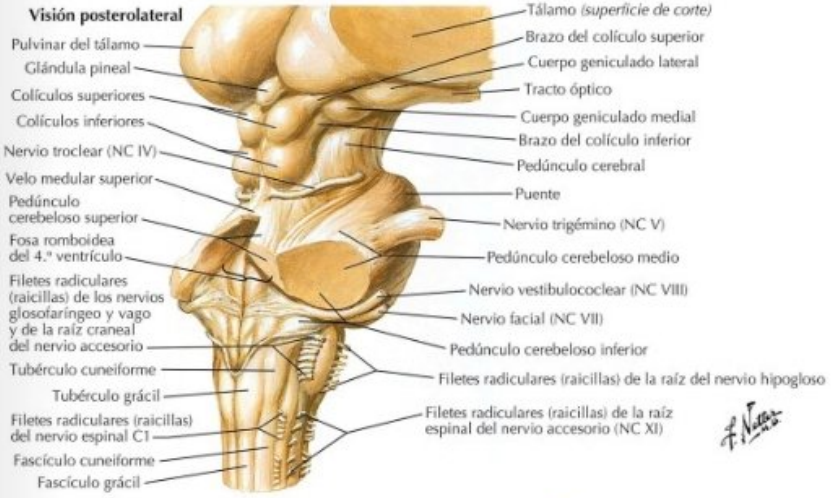

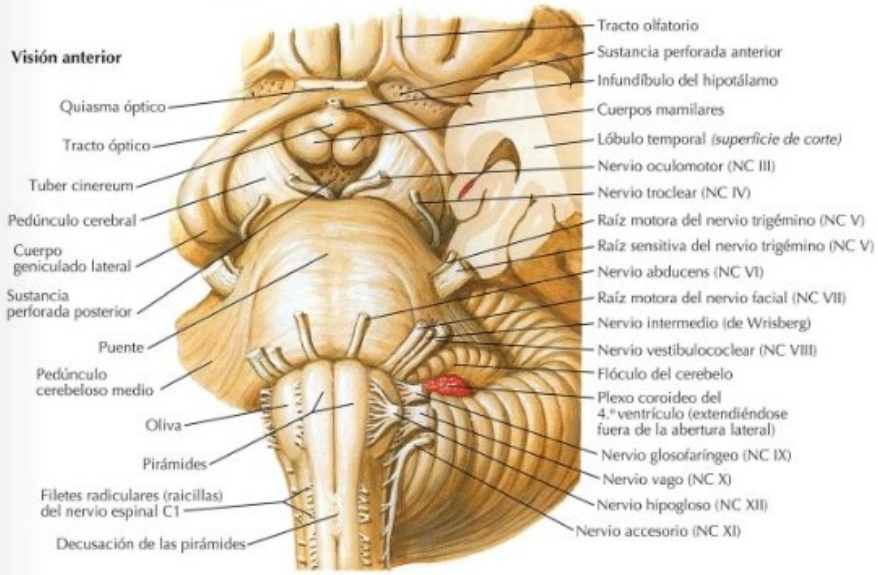

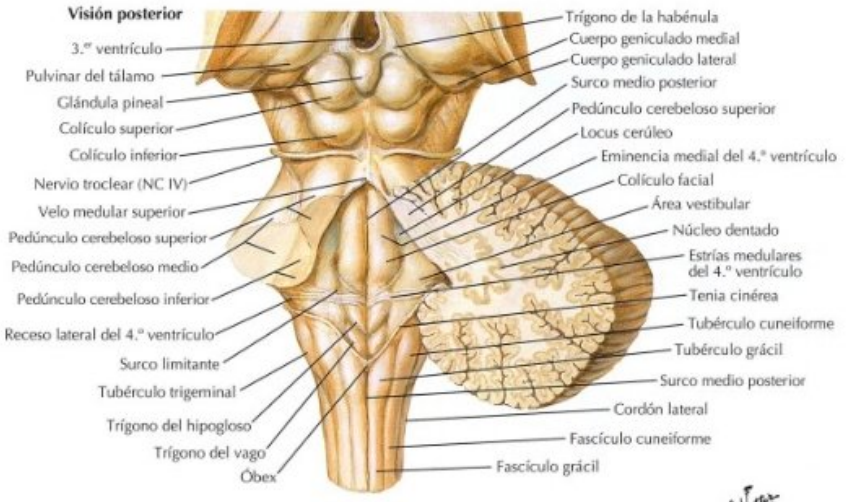

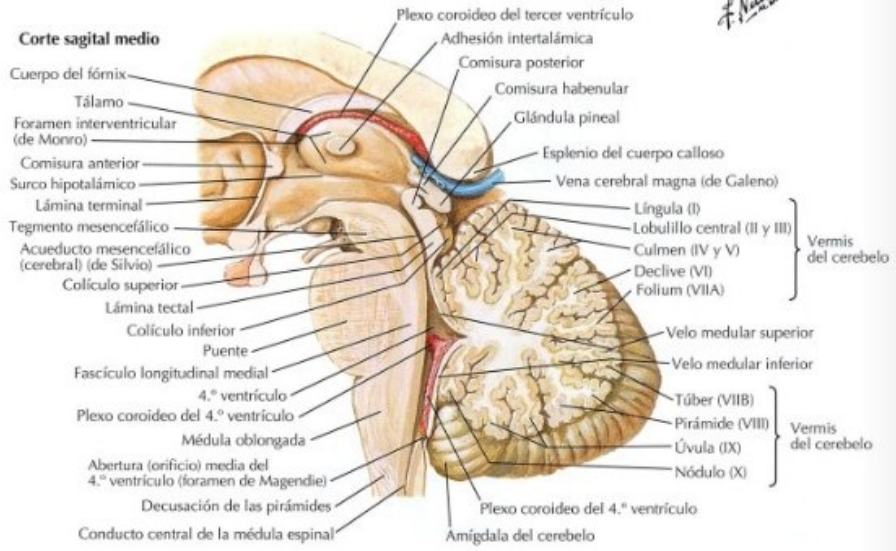

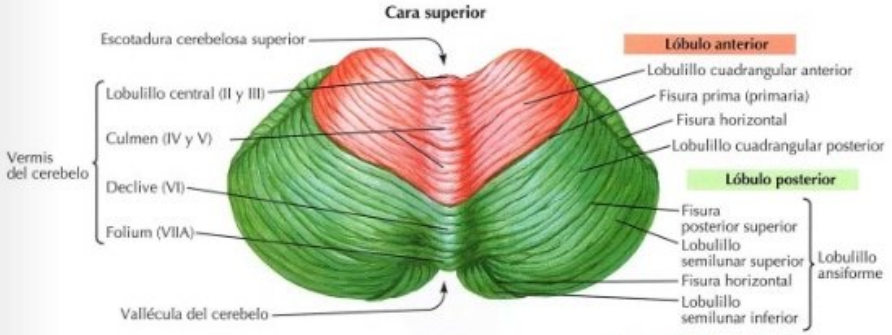

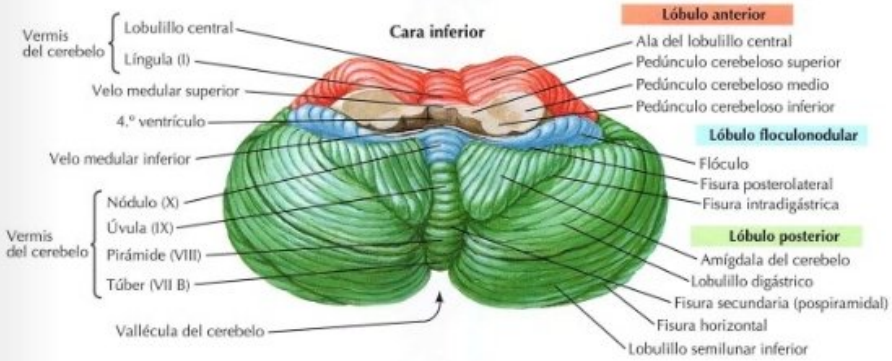

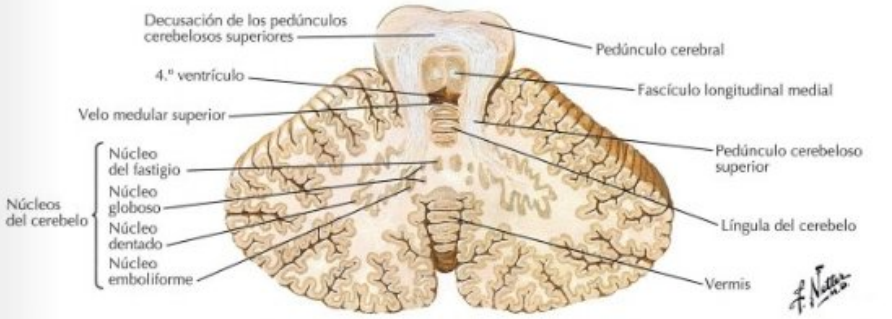

Corte en el plano del pedúnculo cerebeloso superior

Núcleos de los nervios craneales en el tronco del encéfalo: esquema (visión posterior)

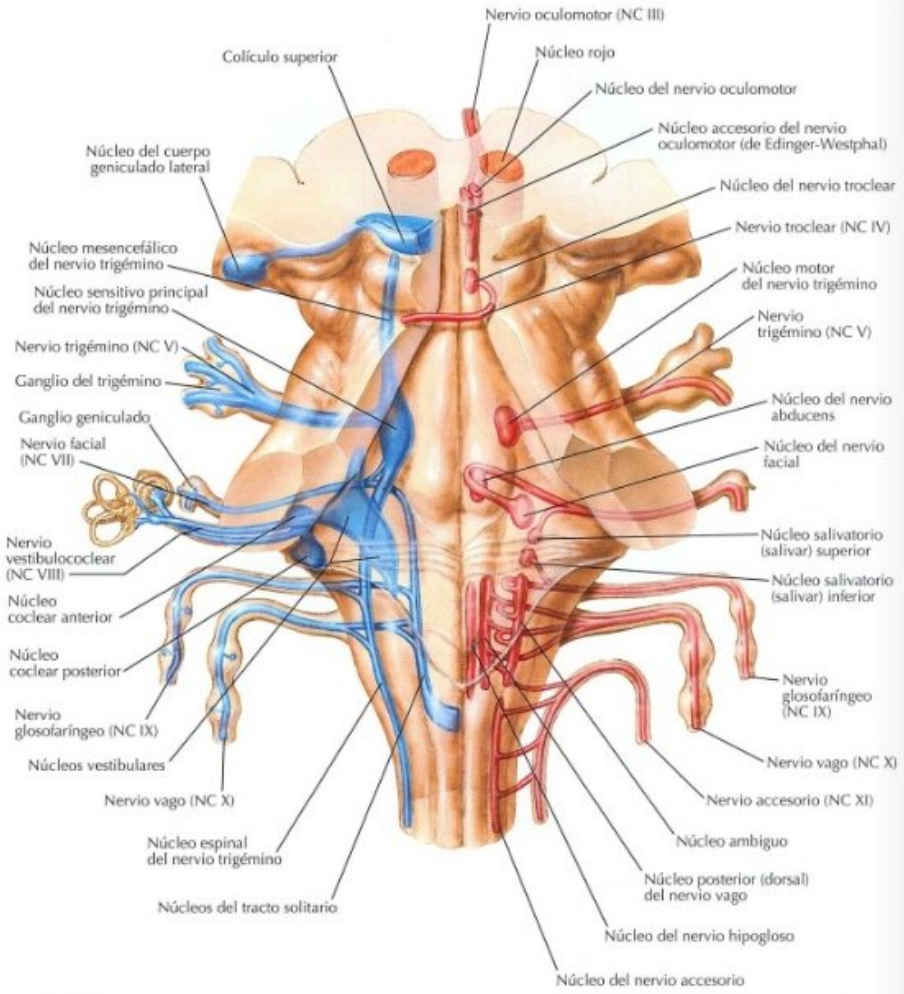

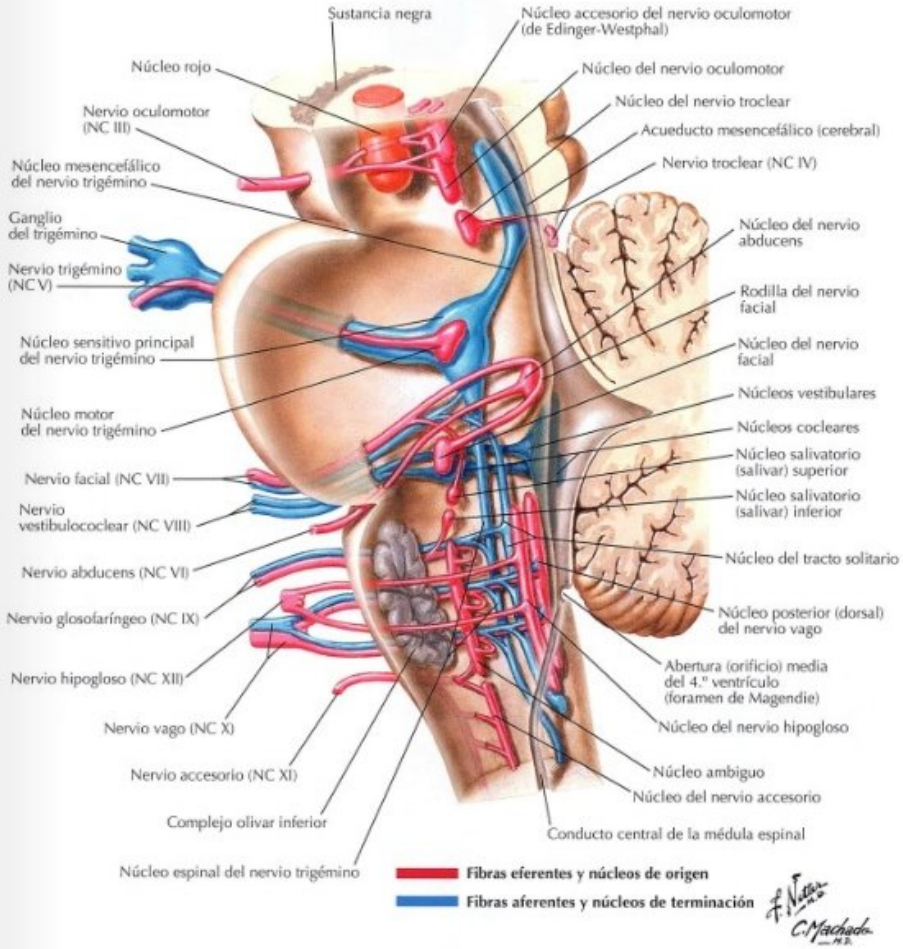

Nervios craneales: esquema de la distribución motora y sensitiva

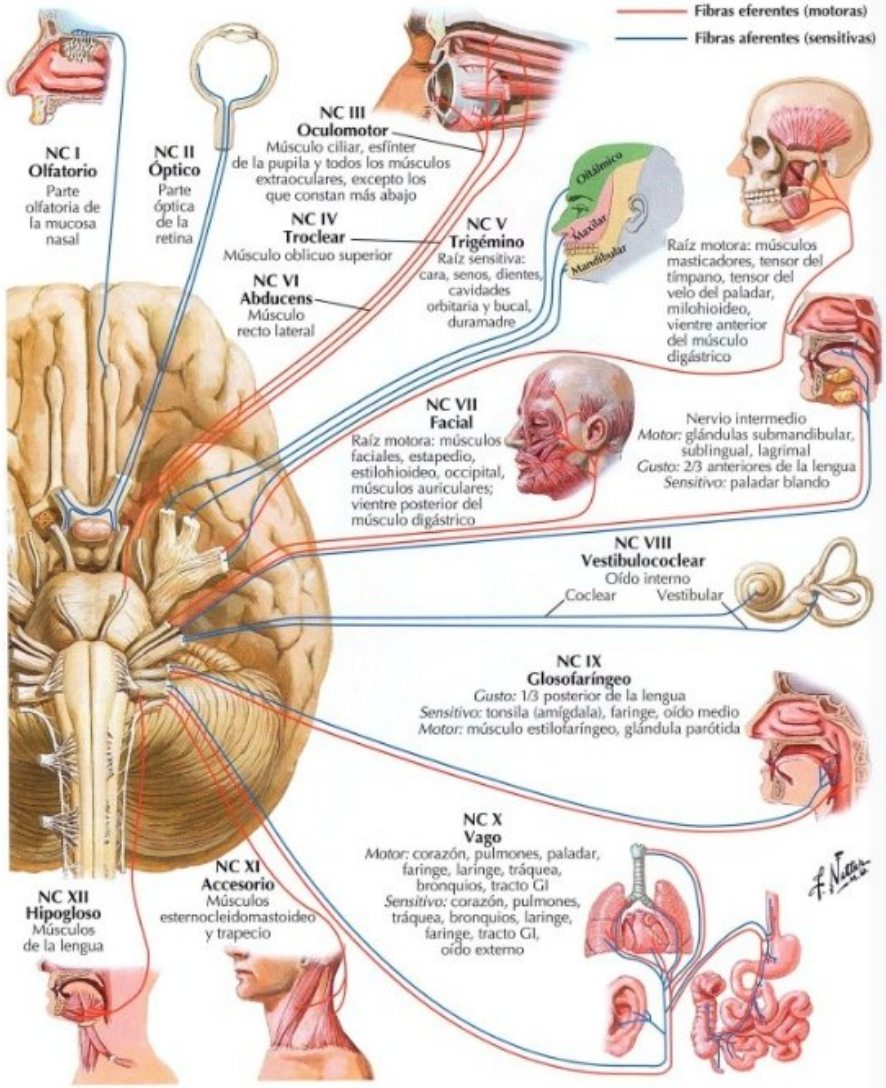

Nervio olfatorio (NC I) y vías olfatorias: esquema

Véase también lámina 64

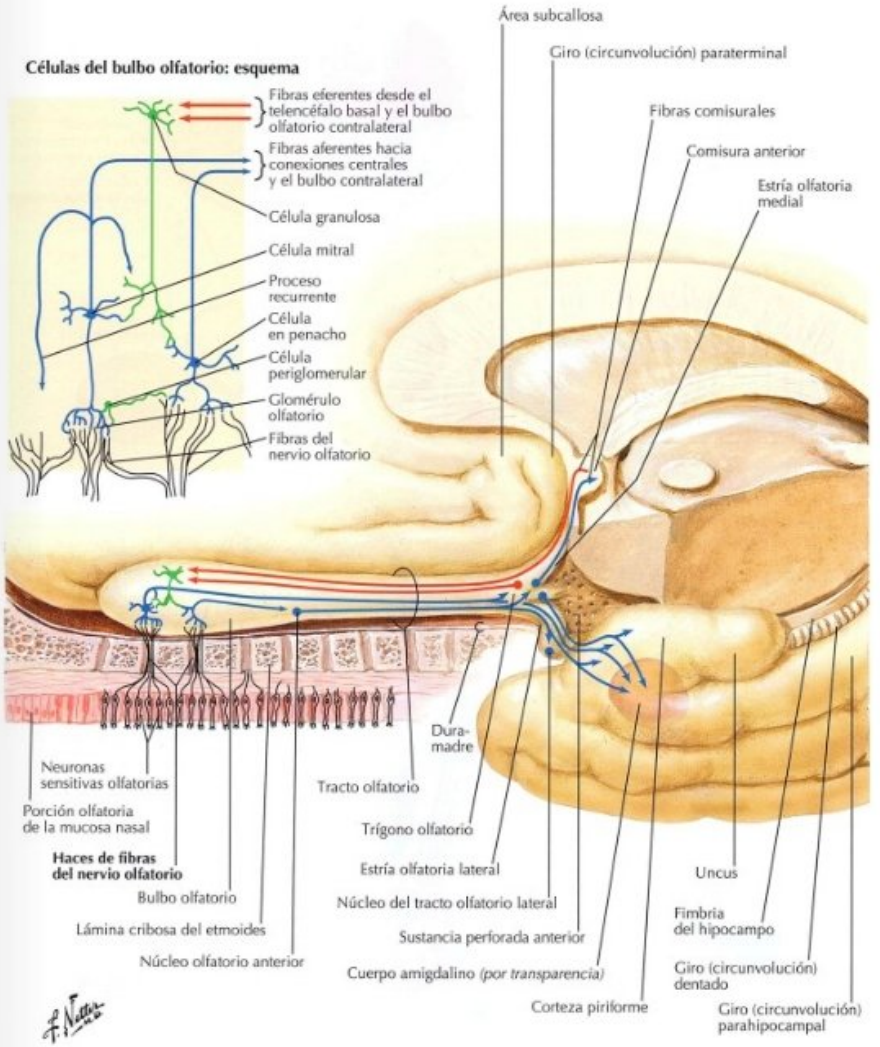

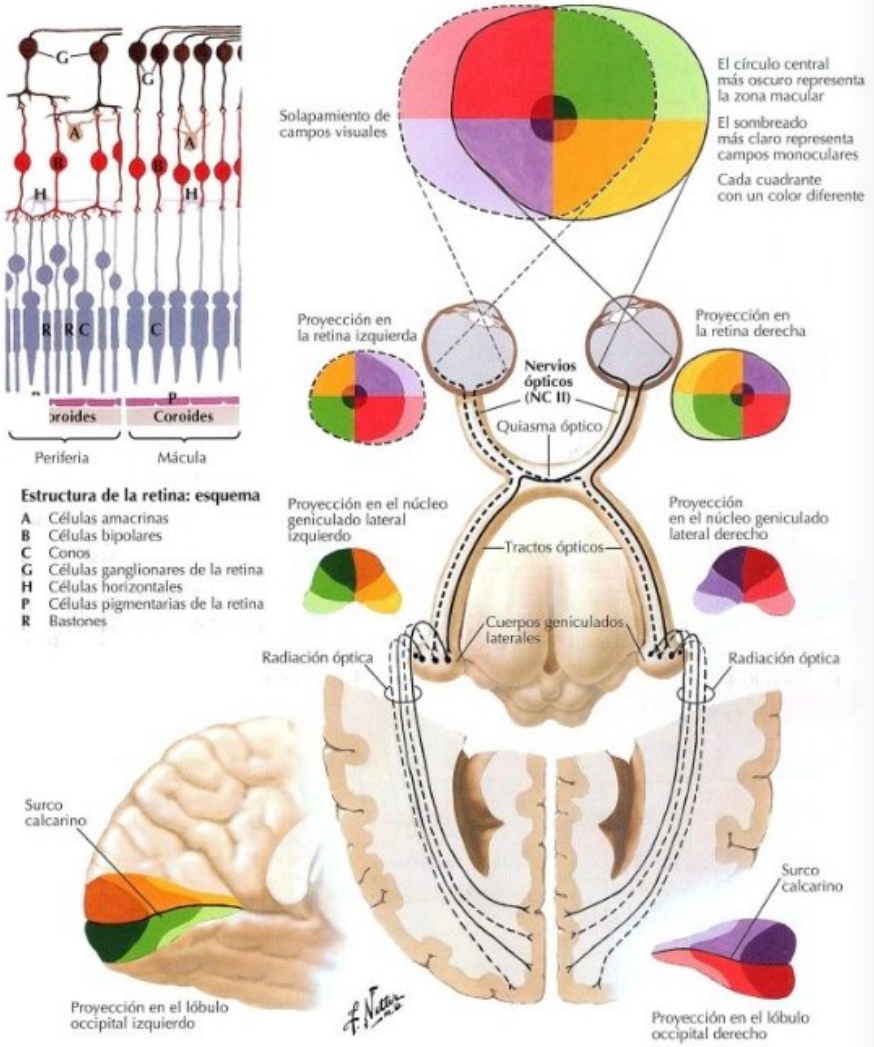

Estructura de la retina: esquema

- **A** Células amacrinas
- **B** Células bipolares
- **C** Conos
- **G** Células ganglionares de la retina
- **H** Células horizontales
- **P** Células pigmentarias de la retina
- **R** Bastones

Véanse también láminas 113, 159

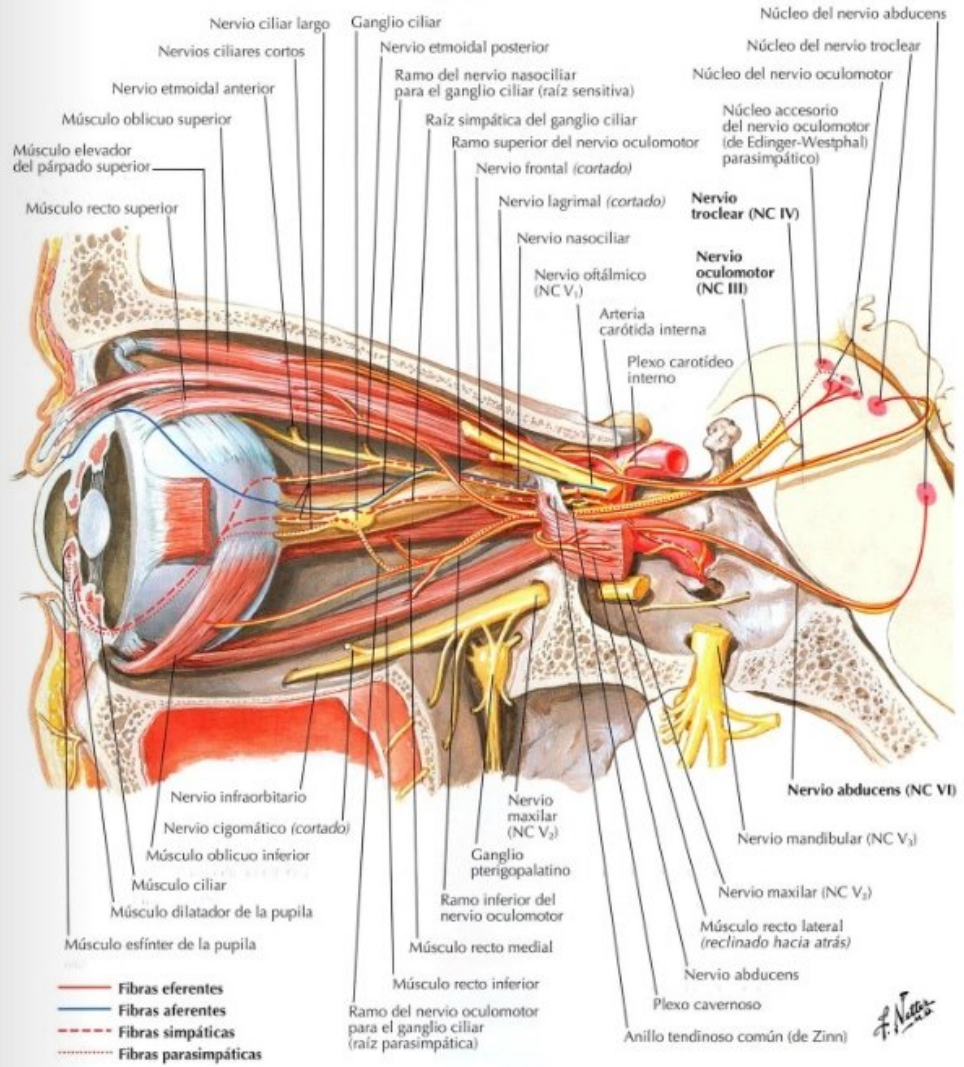

Nervio trigémino (NC V): esquema

Véanse también **láminas 23, 77, 79**

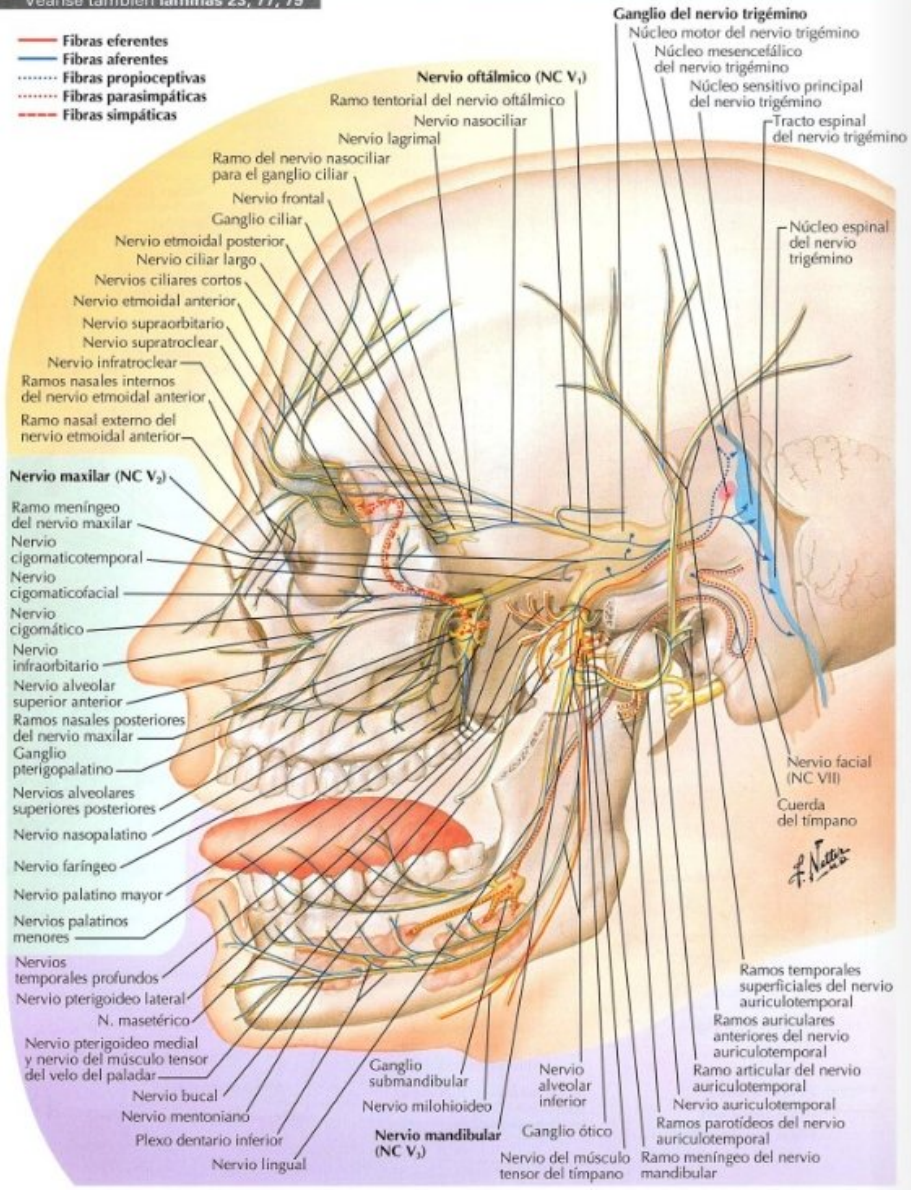

Nervio facial (NC VII): esquema

Véase también **lámina 71**

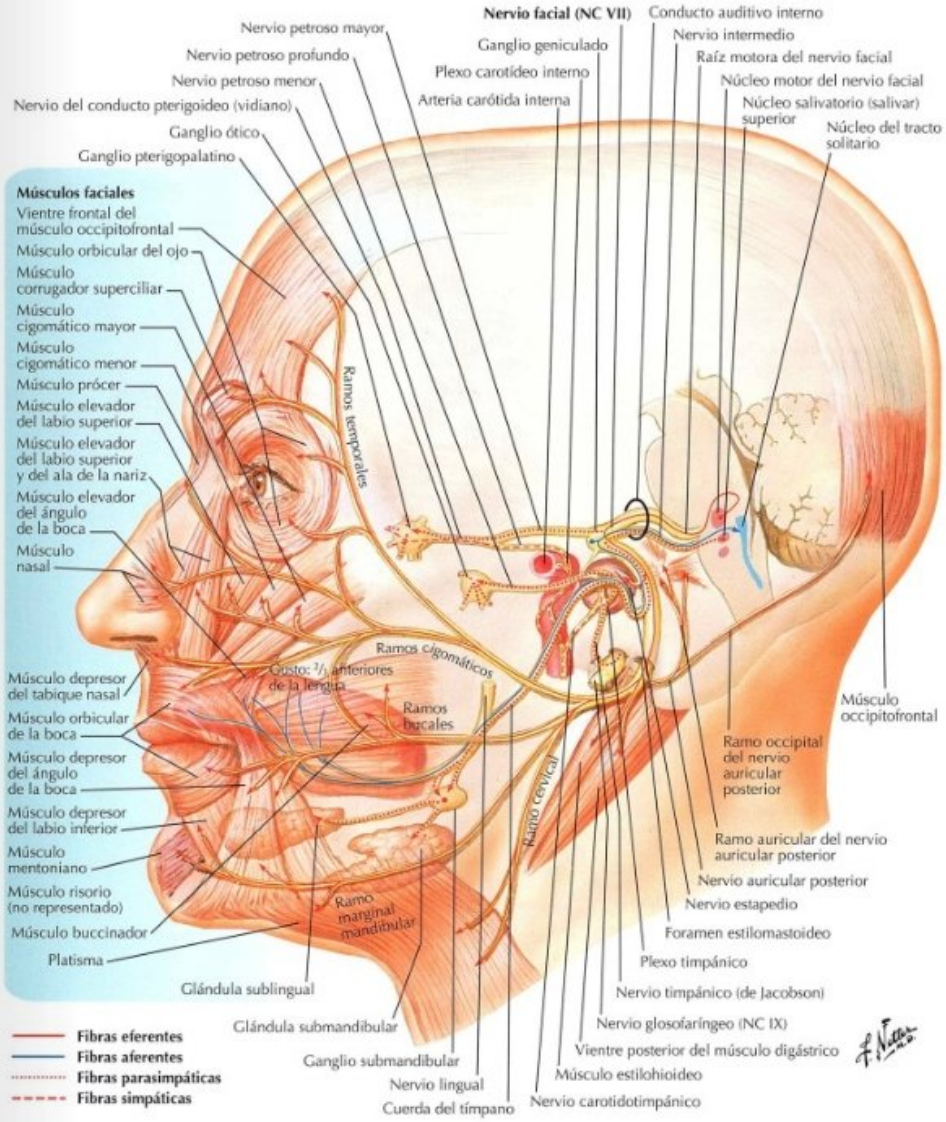

Nervio vestibulococlear (NC VIII): esquema

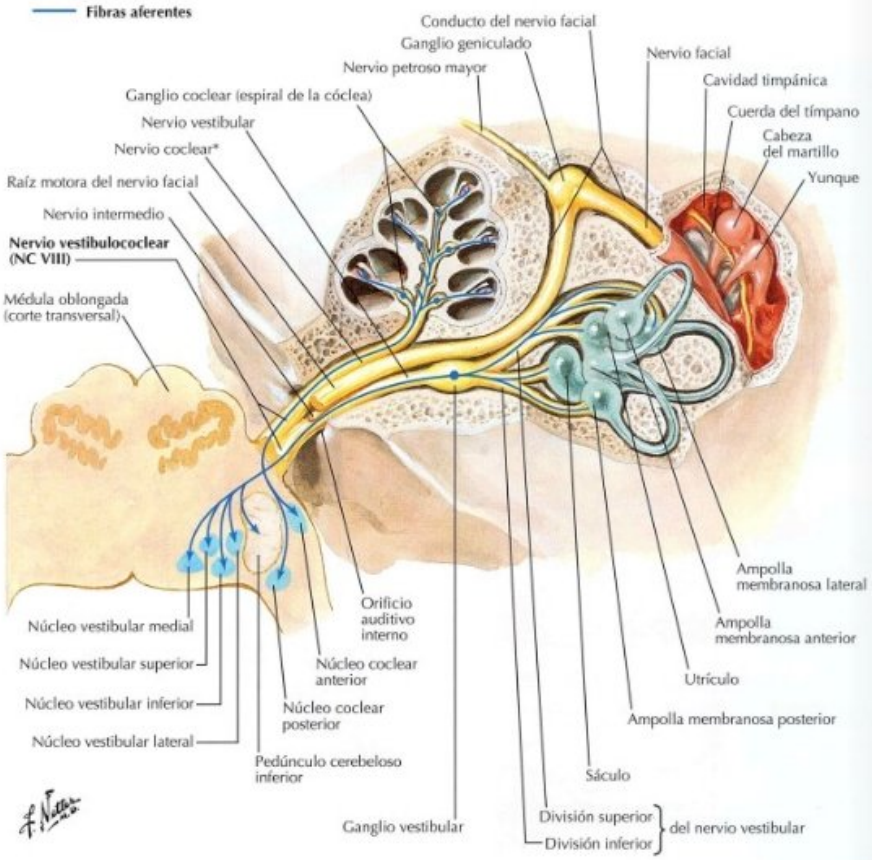

**Nota: El nervio coclear también contiene fibras eferentes para el epitelio sensorial. Estas fibras derivan del nervio vestibular cuando pasa por el conducto auditivo interno.*

Nervio glosofaríngeo (NC IX): esquema

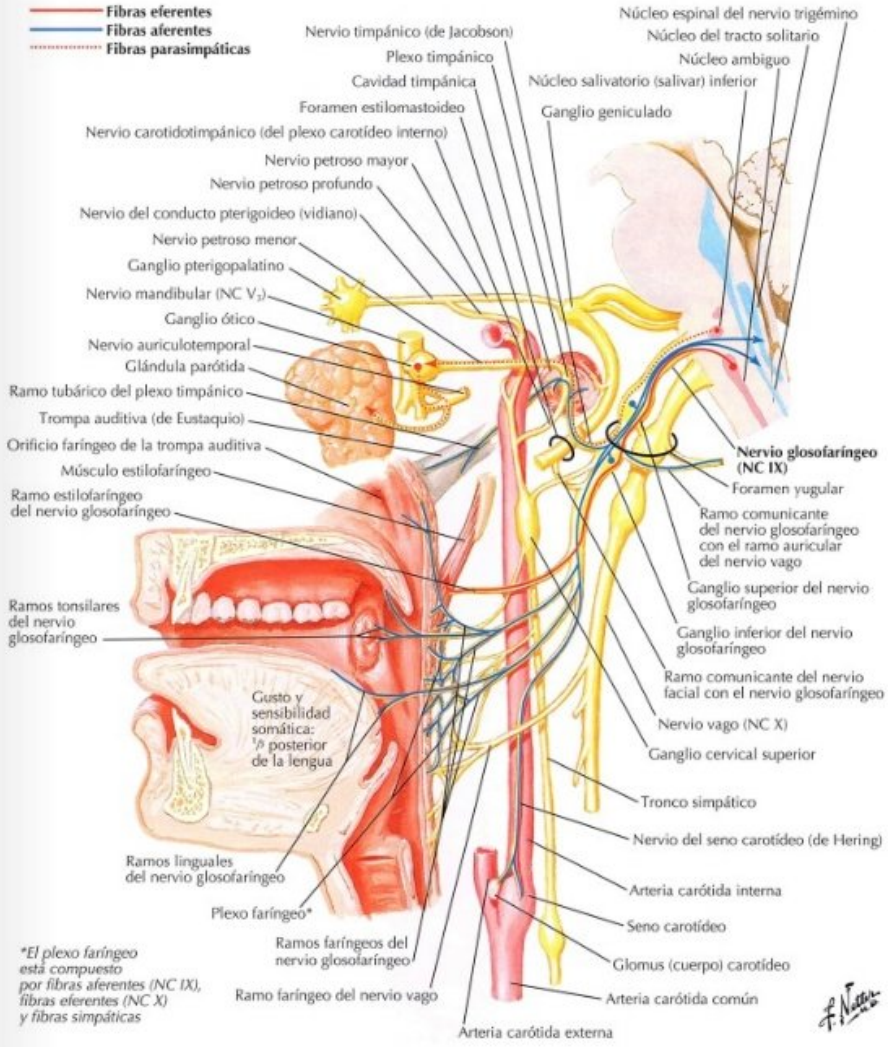

**El plexo faríngeo está compuesto por fibras aferentes (NC IX), fibras eferentes (NC X) y fibras simpáticas*

Nervio vago (NC X): esquema

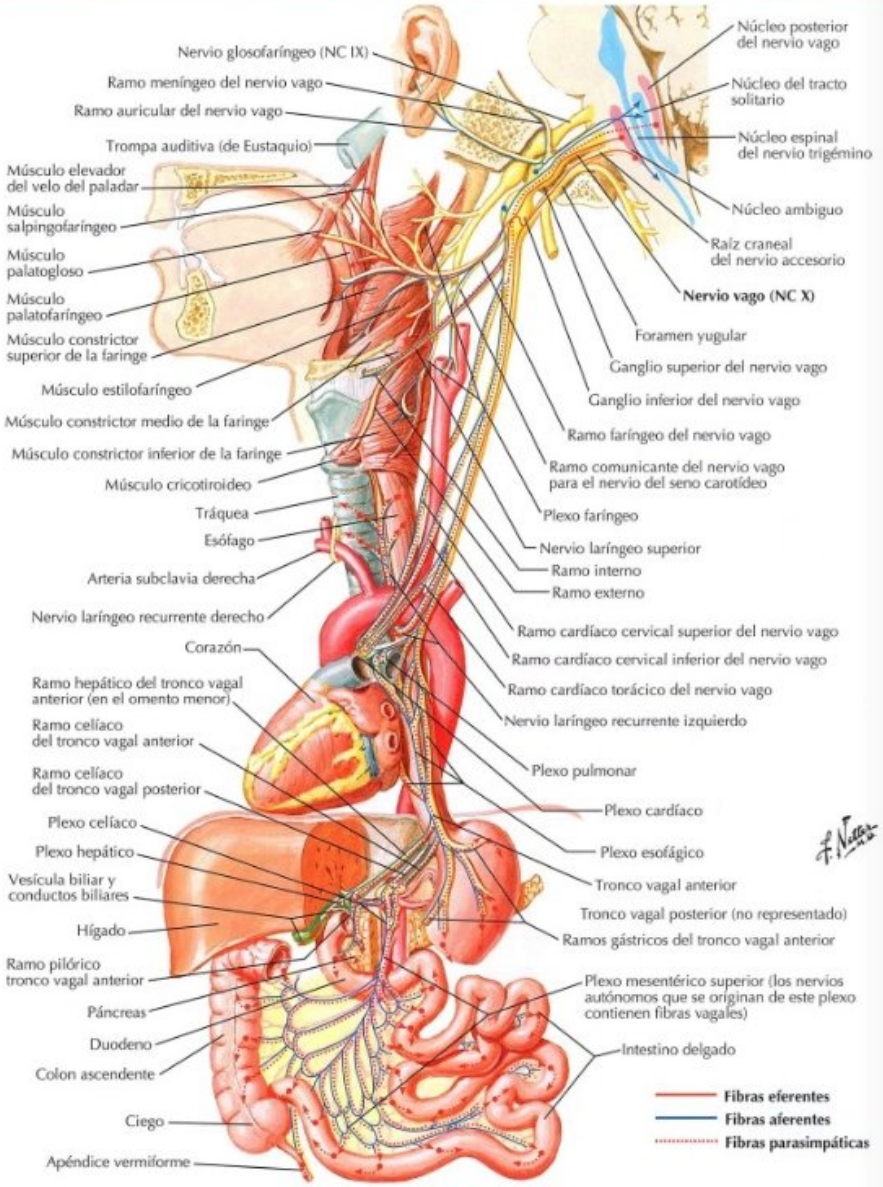

Nervio accesorio (NC XI): esquema

Véase también **lámina 56**

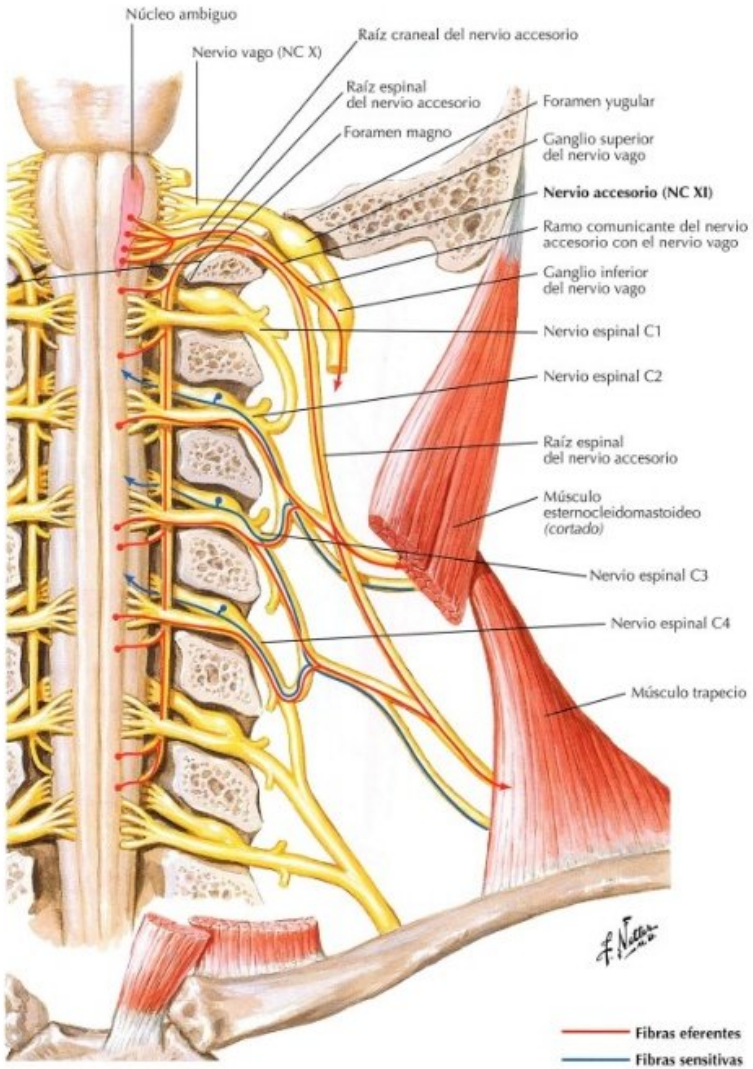

Nervio hipogloso (NC XII): esquema

Véase también **lámina 56**

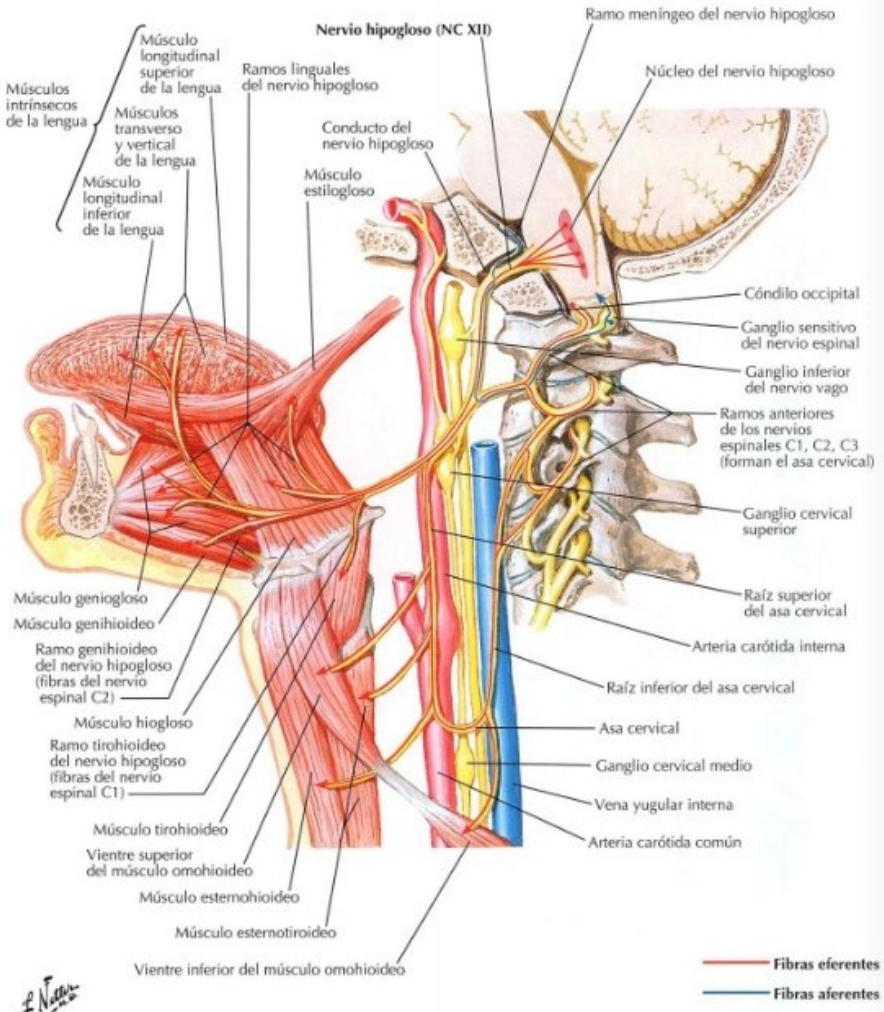

Plexo cervical: esquema

Véanse también **láminas 56, 57**

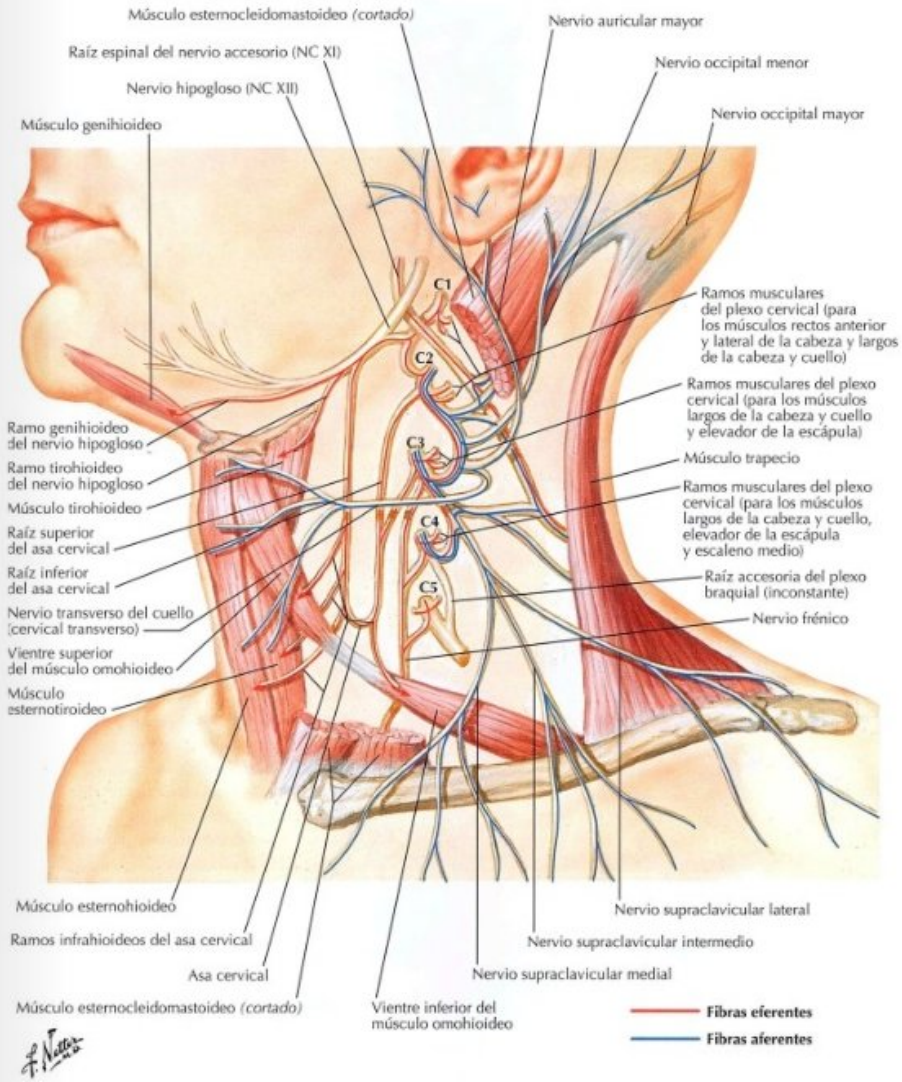

Véase también **lámina 152**

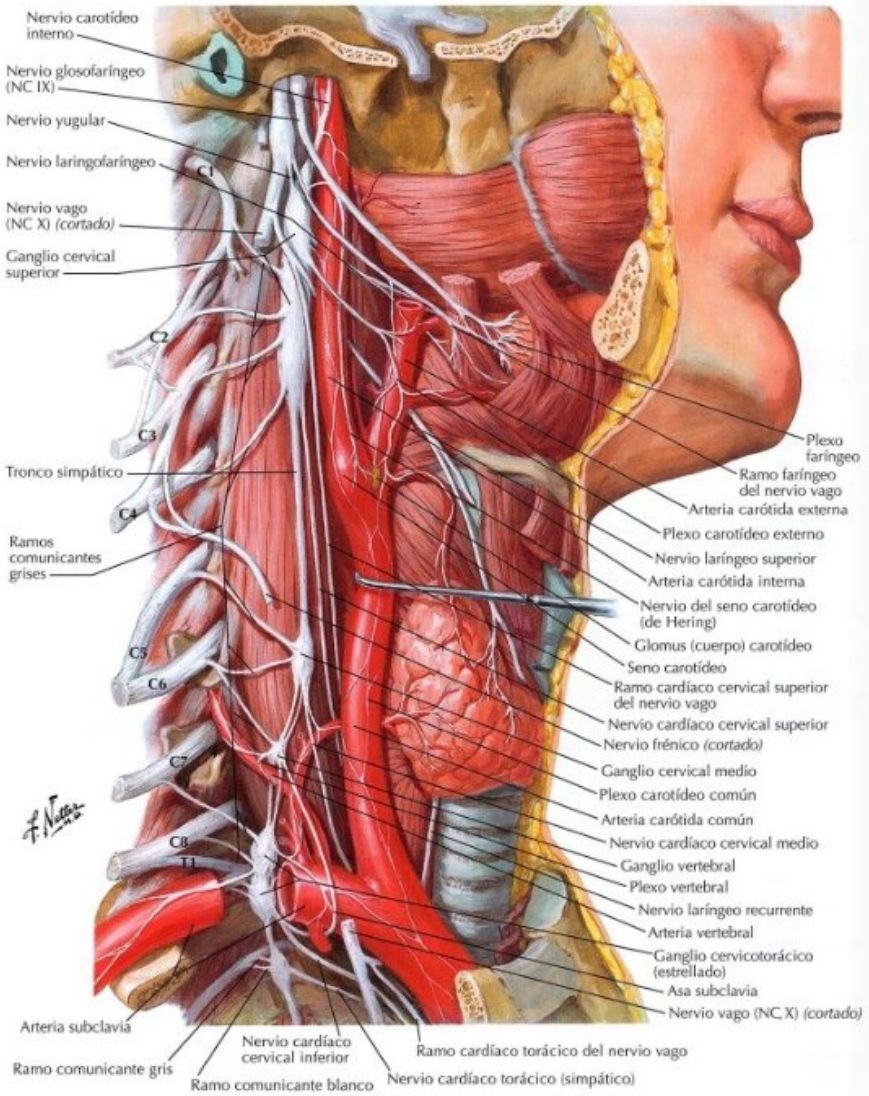

Véanse también **láminas 80, 149, 160**

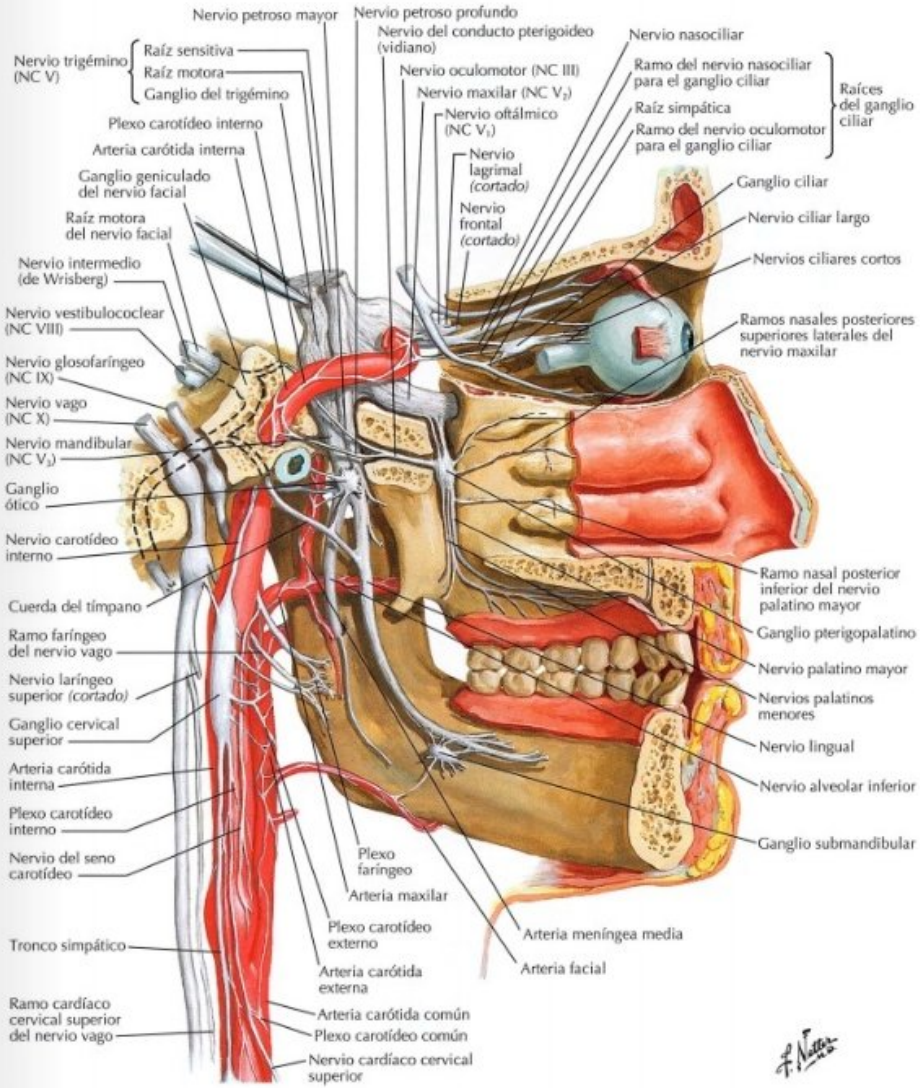

Ganglio ciliar: esquema

Véanse también **láminas 80, 149, 160**

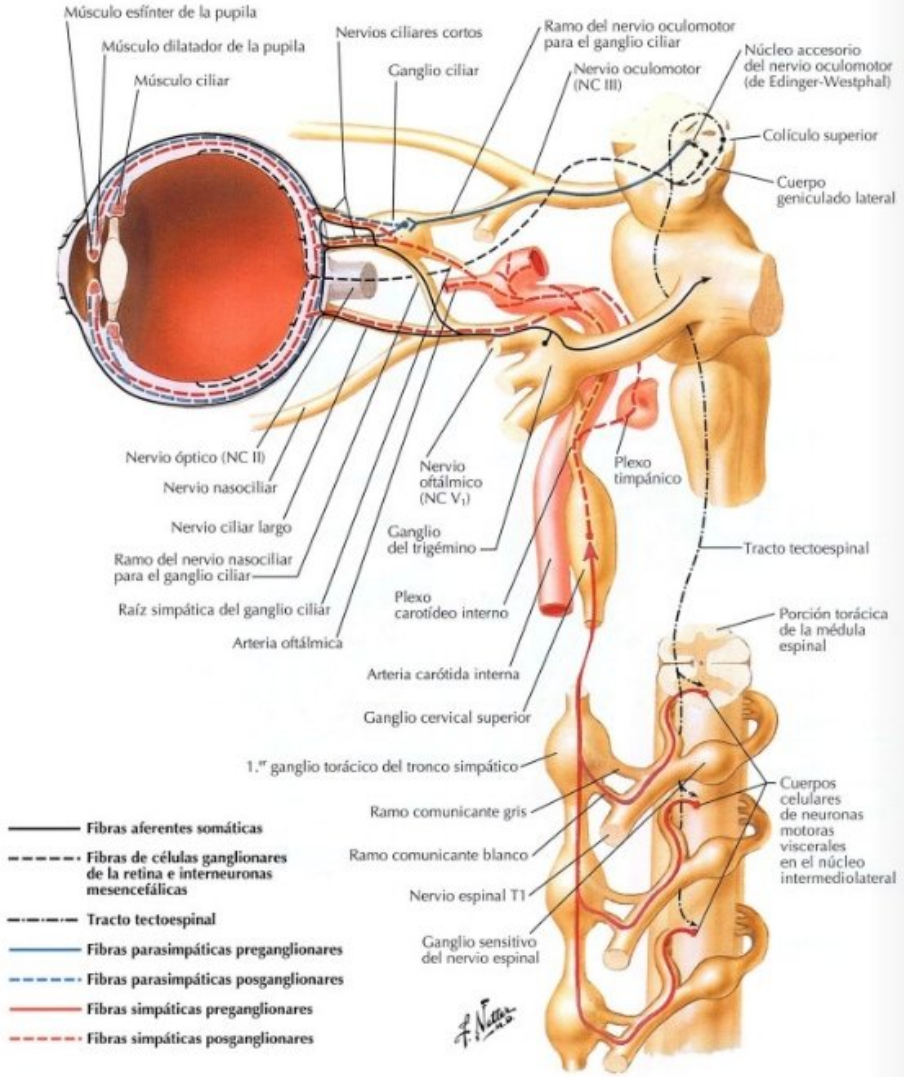

Ganglios pterigopalatino y submandibular: esquema

2

Véanse también **láminas 77, 87, 111**

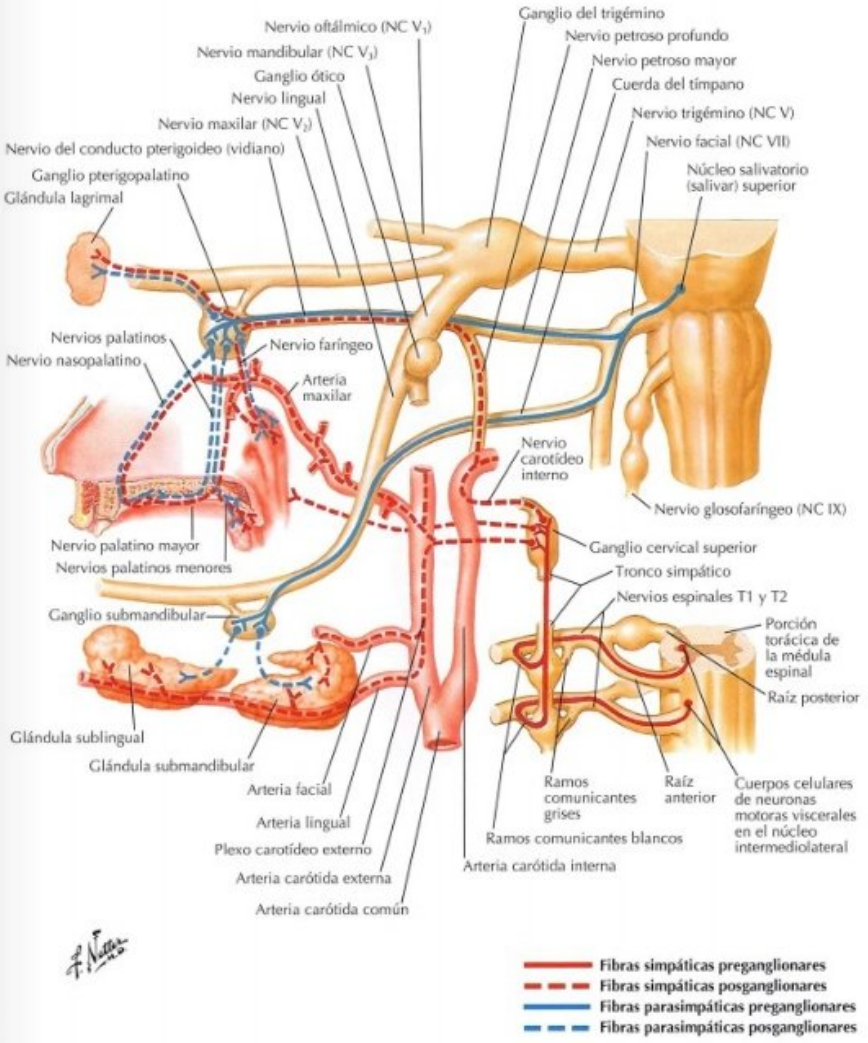

Ganglio ótico: esquema

Véase también **lámina 77**

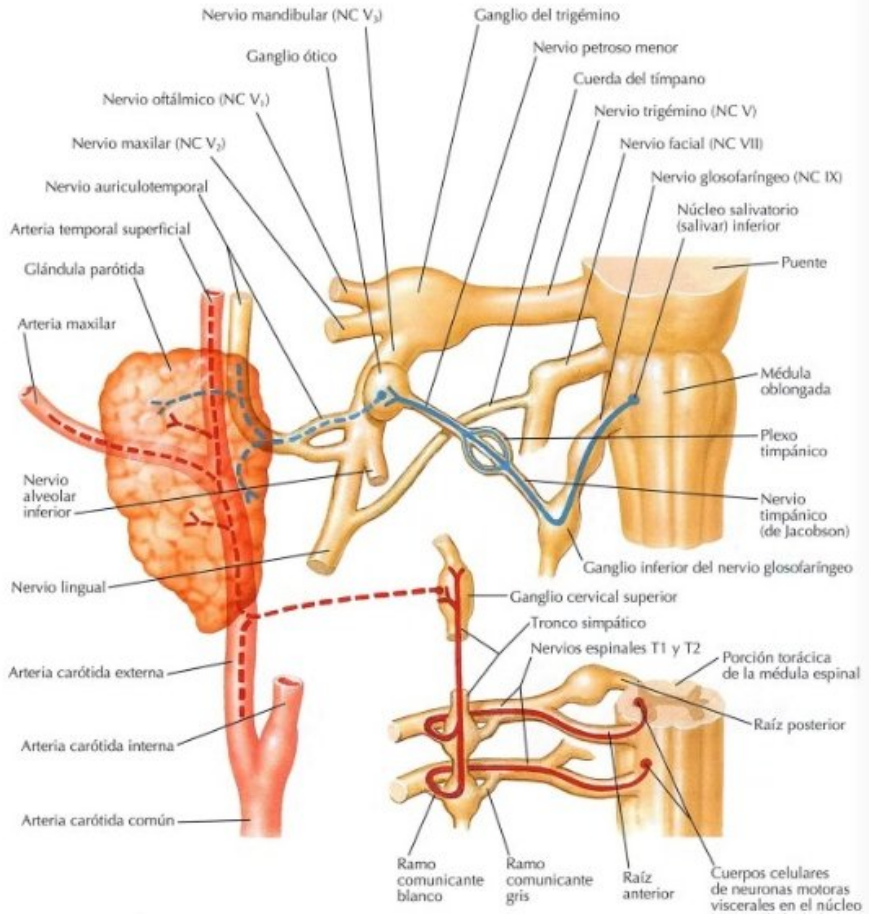

Vías gustativas: esquema

Véanse también **láminas 150, 152**

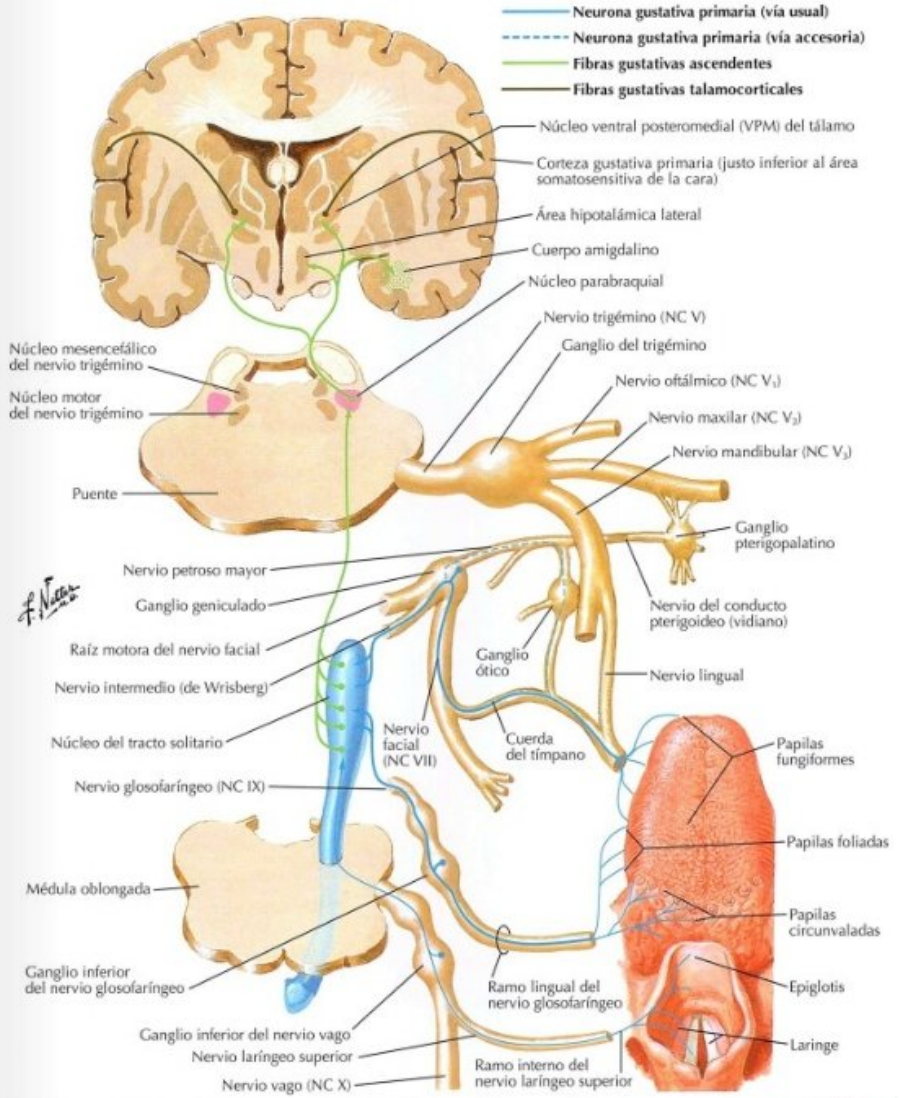

Véanse también **láminas 58, 82, 164**

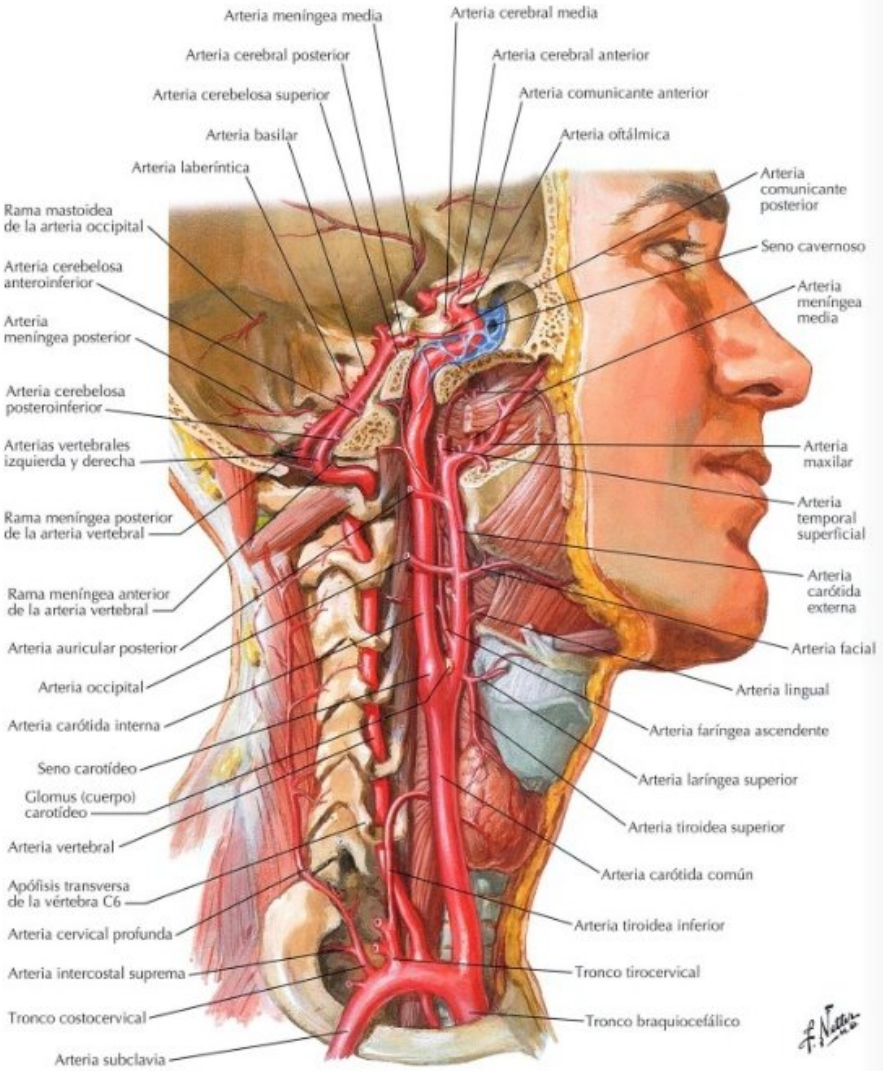

Véanse también **láminas 163, 166**

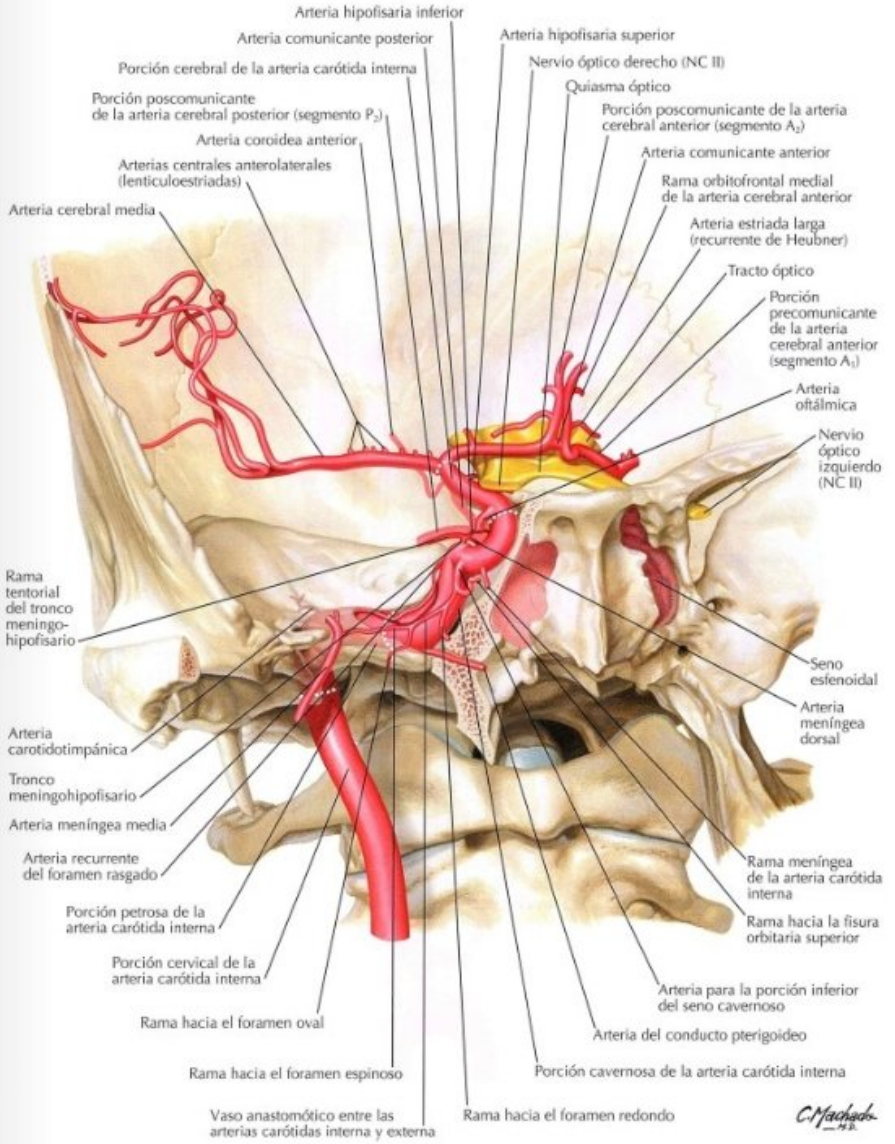

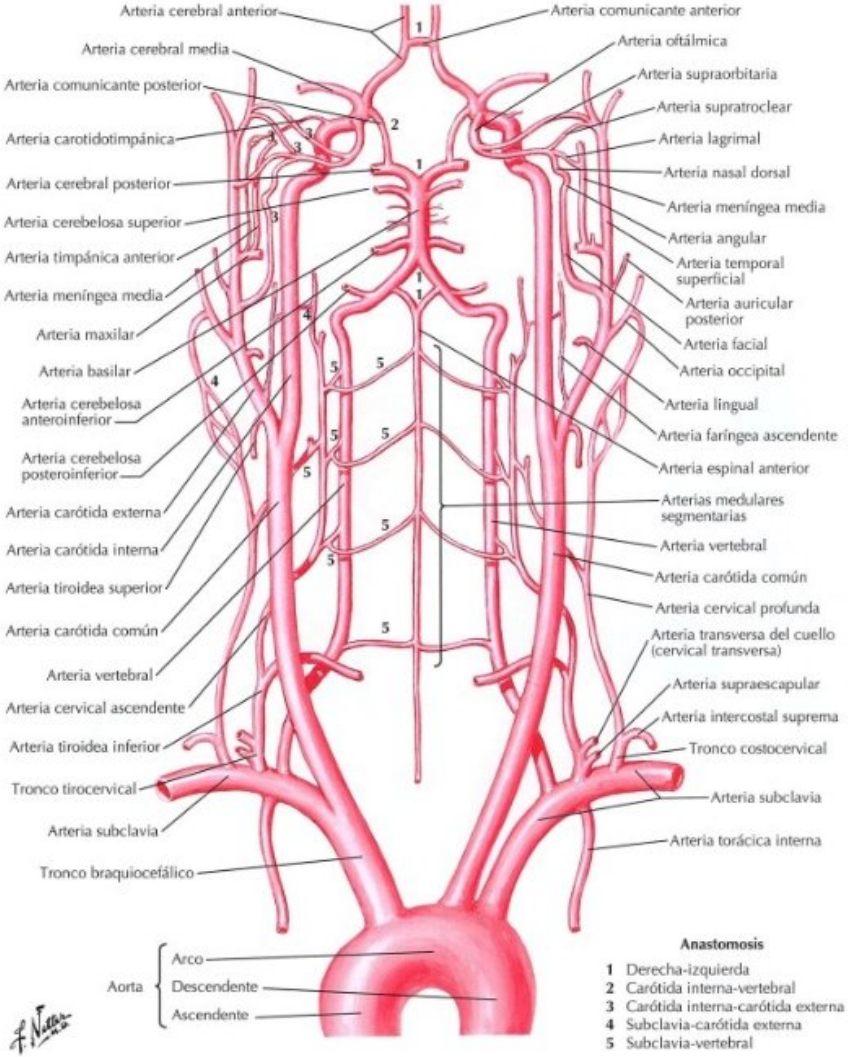
Arteria cerebral anterior
Arteria cerebral media
Arteria comunicante posterior
Arteria carotidotimpánica
Arteria cerebral posterior
Arteria cerebelosa superior
Arteria timpánica anterior
Arteria meníngea media
Arteria maxilar
Arteria basilar
Arteria cerebelosa anteroinferior
Arteria cerebelosa posteroinferior
Arteria carótida externa
Arteria carótida interna
Arteria tiroidea superior
Arteria carótida común
Arteria vertebral
Arteria cervical ascendente
Arteria tiroidea inferior
Tronco tirocervical
Arteria subclavia
Tronco braquiocefálico
Arteria comunicante anterior
Arteria oftálmica
Arteria supraorbitaria
Arteria supratroclear
Arteria lagrimal
Arteria nasal dorsal
Arteria meníngea media
Arteria angular
Arteria temporal superficial
Arteria auricular posterior
Arteria facial
Arteria occipital
Arteria lingual
Arteria faríngea ascendente
Arteria espinal anterior
Arterias medulares segmentarias
Arteria vertebral
Arteria carótida común
Arteria cervical profunda
Arteria transversa del cuello (cervical transversa)
Arteria supraescapular
Arteria intercostal suprema
Tronco costocervical
Arteria subclavia
Arteria torácica interna
Aorta
Arco
Descendente
Ascendente
Anastomosis
1 Derecha-izquierda
2 Carótida interna-vertebral
3 Carótida interna-carótida externa
4 Subclavia-carótida externa
5 Subclavia-vertebral

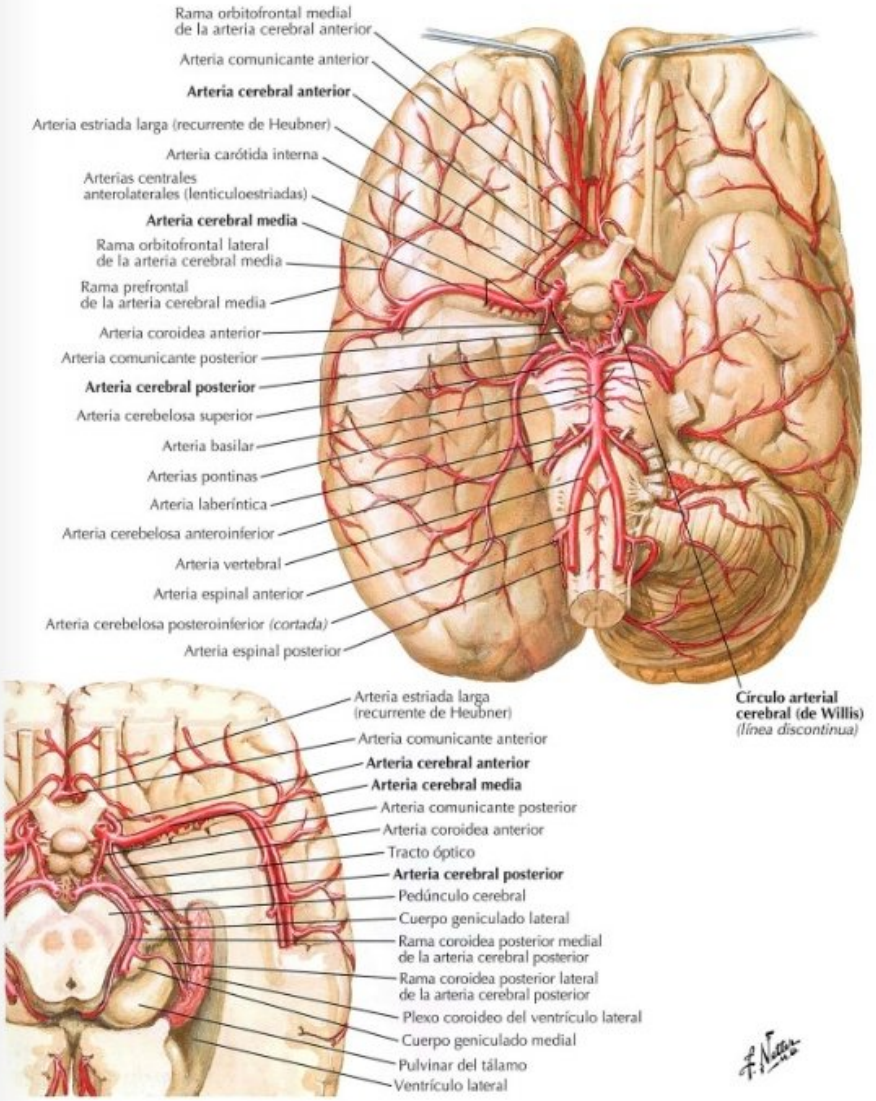
Rama orbitofrontal medial de la arteria cerebral anterior
Arteria comunicante anterior
Arteria cerebral anterior
Arteria estriada larga (recurrente de Heubner)
Arteria carótida interna
Arterias centrales anterolaterales (lenticuloestriadas)
Arteria cerebral media
Rama orbitofrontal lateral de la arteria cerebral media
Rama prefrontal de la arteria cerebral media
Arteria coroidea anterior
Arteria comunicante posterior
Arteria cerebral posterior
Arteria cerebelosa superior
Arteria basilar
Arterias pontinas
Arteria laberíntica
Arteria cerebelosa anteroinferior
Arteria vertebral
Arteria espinal anterior
Arteria cerebelosa posteroinferior (cortada)
Arteria espinal posterior
Círculo arterial cerebral (de Willis) (línea discontinua)
Arteria estriada larga (recurrente de Heubner)
Arteria comunicante anterior
Arteria cerebral anterior
Arteria cerebral media
Arteria comunicante posterior
Arteria coroidea anterior
Tracto óptico
Arteria cerebral posterior
Pedúnculo cerebral
Cuerpo geniculado lateral
Rama coroidea posterior medial de la arteria cerebral posterior
Rama coroidea posterior lateral de la arteria cerebral posterior
Plexo coroideo del ventrículo lateral
Cuerpo geniculado medial
Pulvinar del tálamo
Ventrículo lateral

Véase también **lámina 166**

Vasos disecados: visión inferior

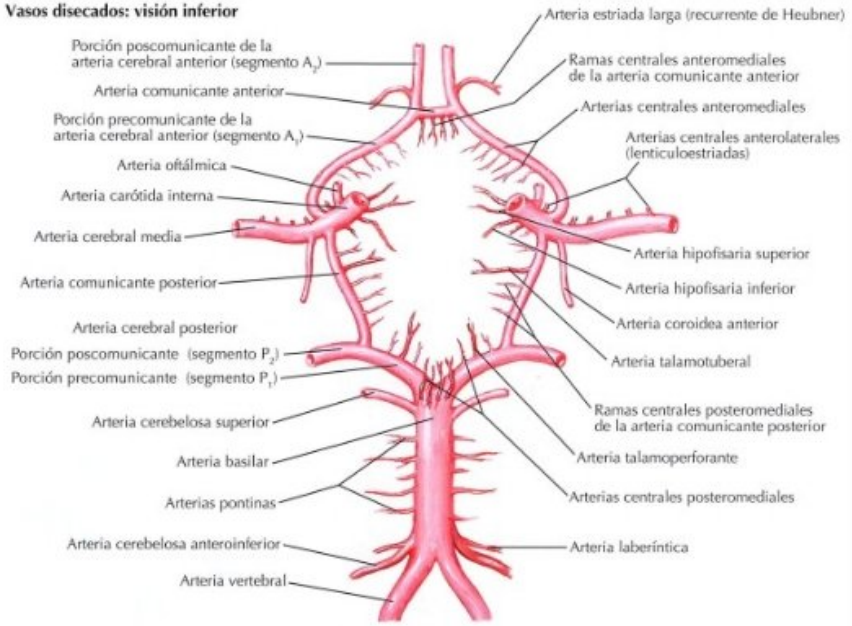

Vasos *in situ*: visión inferior

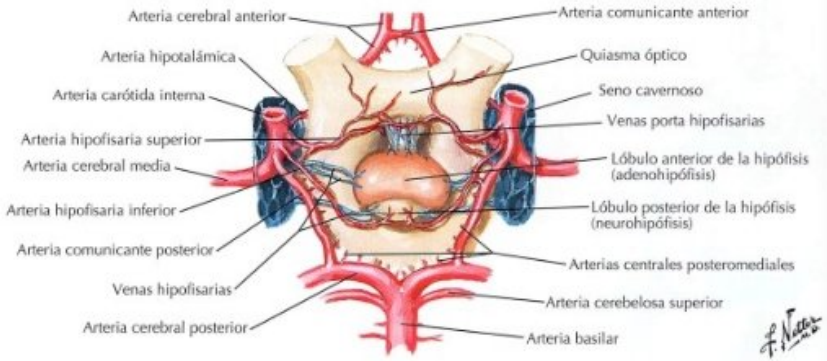

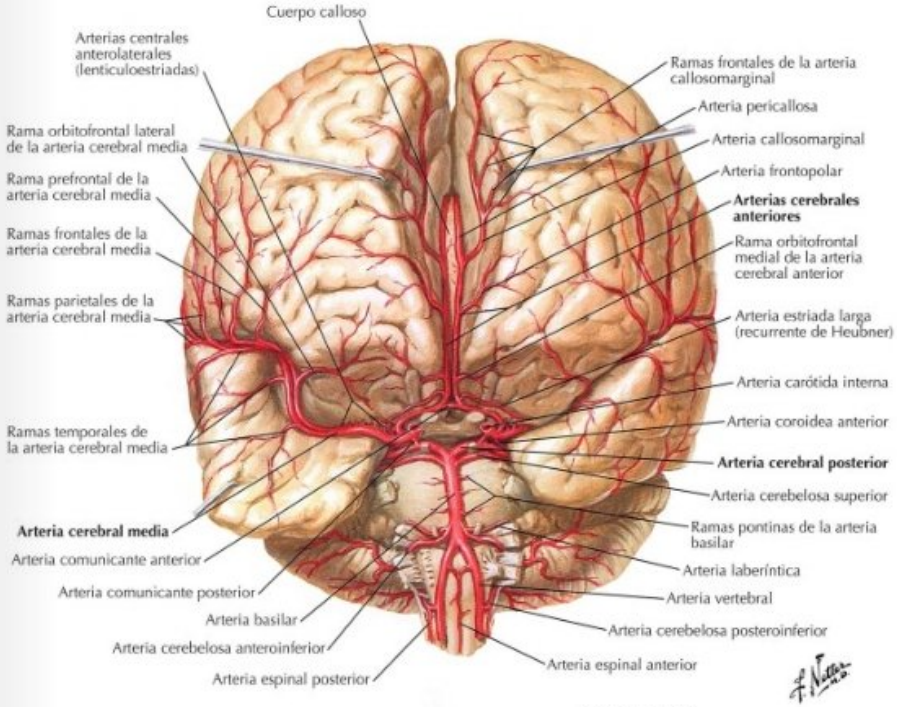

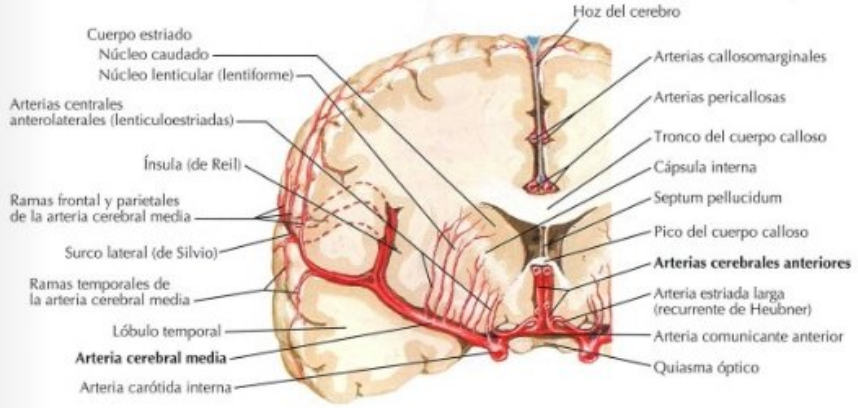

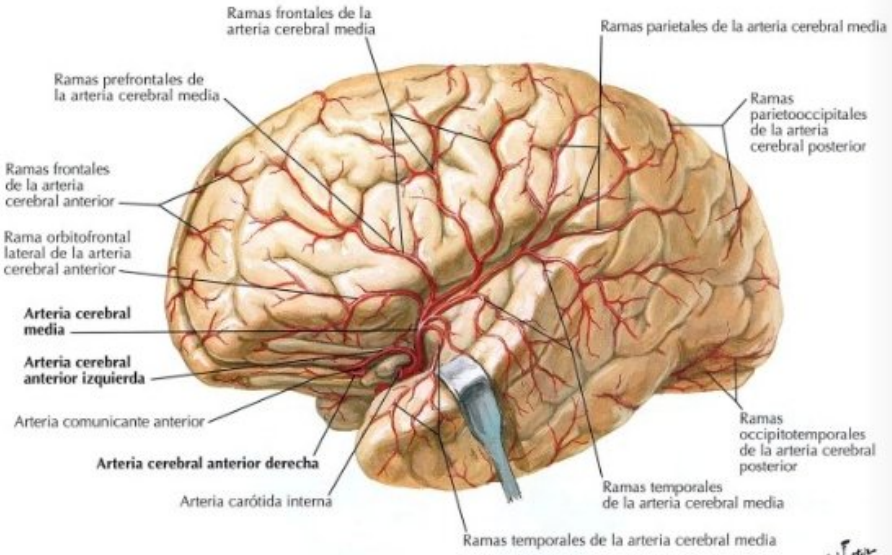
Ramas frontales de la arteria cerebral media
Ramas parietales de la arteria cerebral media
Ramas prefrontales de la arteria cerebral media
Ramas parietooccipitales de la arteria cerebral posterior
Ramas frontales de la arteria cerebral anterior
Rama orbitofrontal lateral de la arteria cerebral anterior
Arteria cerebral media
Arteria cerebral anterior izquierda
Arteria comunicante anterior
Arteria cerebral anterior derecha
Arteria carótida interna
Ramas occipitotemporales de la arteria cerebral posterior
Ramas temporales de la arteria cerebral media
Ramas temporales de la arteria cerebral media

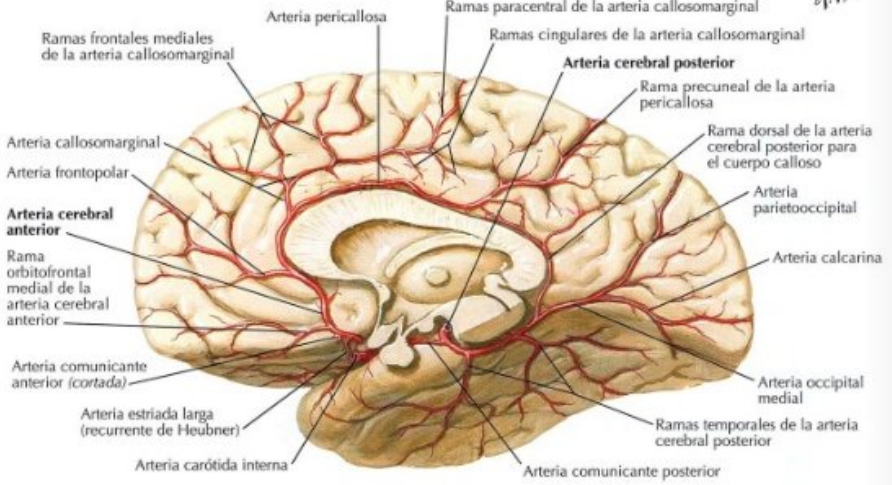
Arteria pericallosa
Ramas paracentral de la arteria callosomarginal
Ramas frontales mediales de la arteria callosomarginal
Ramas cingulares de la arteria callosomarginal
Arteria cerebral posterior
Rama precuneal de la arteria pericallosa
Rama dorsal de la arteria cerebral posterior para el cuerpo calloso
Arteria callosomarginal
Arteria frontopolar
Arteria parietooccipital
Arteria cerebral anterior
Arteria calcarina
Rama orbitofrontal medial de la arteria cerebral anterior
Arteria comunicante anterior (cortada)
Arteria occipital medial
Arteria estriada larga (recurrente de Heubner)
Ramas temporales de la arteria cerebral posterior
Arteria carótida interna
Arteria comunicante posterior

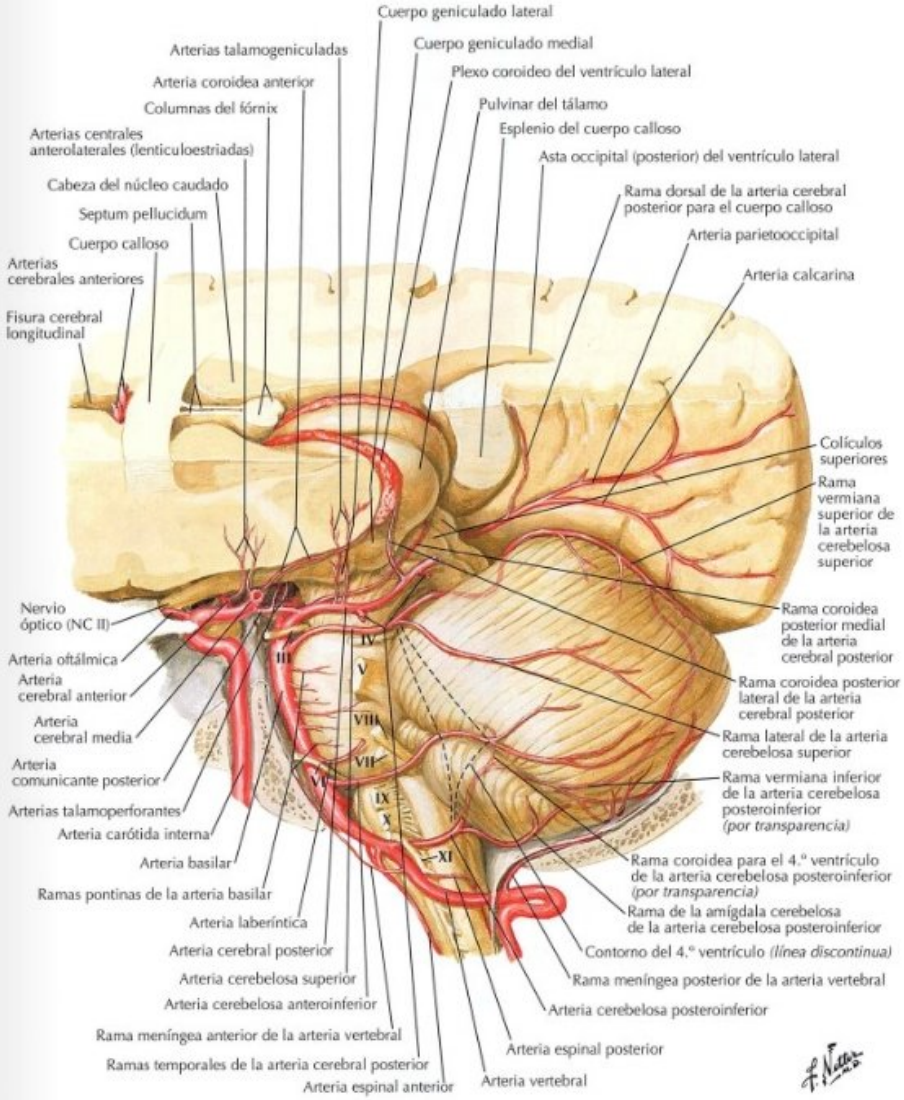
Cuerpo geniculado lateral
Arterias talamogeniculadas
Cuerpo geniculado medial
Arteria coroidea anterior
Plexo coroideo del ventrículo lateral
Columnas del fórnix
Pulvinar del tálamo
Arterias centrales anterolaterales (lenticuloestriadas)
Esplenio del cuerpo calloso
Asta occipital (posterior) del ventrículo lateral
Cabeza del núcleo caudado
Rama dorsal de la arteria cerebral posterior para el cuerpo calloso
Septum pellucidum
Arteria parietooccipital
Cuerpo calloso
Arterias cerebrales anteriores
Arteria calcarina
Fisura cerebral longitudinal
Colículos superiores
Rama vermiana superior de la arteria cerebelosa superior
Nervio óptico (NC II)
Rama coroidea posterior medial de la arteria cerebral posterior
Arteria oftálmica
Arteria cerebral anterior
Rama coroidea posterior lateral de la arteria cerebral posterior
Arteria cerebral media
Rama lateral de la arteria cerebelosa superior
Arteria comunicante posterior
Rama vermiana inferior de la arteria cerebelosa posteroinferior (por transparencia)
Arterias talamoperforantes
Arteria carótida interna
Arteria basilar
Rama coroidea para el 4.º ventrículo de la arteria cerebelosa posteroinferior (por transparencia)
Ramas pontinas de la arteria basilar
Rama de la amígdala cerebelosa de la arteria cerebelosa posteroinferior
Arteria laberíntica
Contorno del 4.º ventrículo (línea discontinua)
Arteria cerebral posterior
Arteria cerebelosa superior
Rama meníngea posterior de la arteria vertebral
Arteria cerebelosa anteroinferior
Arteria cerebelosa posteroinferior
Rama meníngea anterior de la arteria vertebral
Arteria espinal posterior
Ramas temporales de la arteria cerebral posterior
Arteria espinal anterior
Arteria vertebral

Véase también **lámina 173**

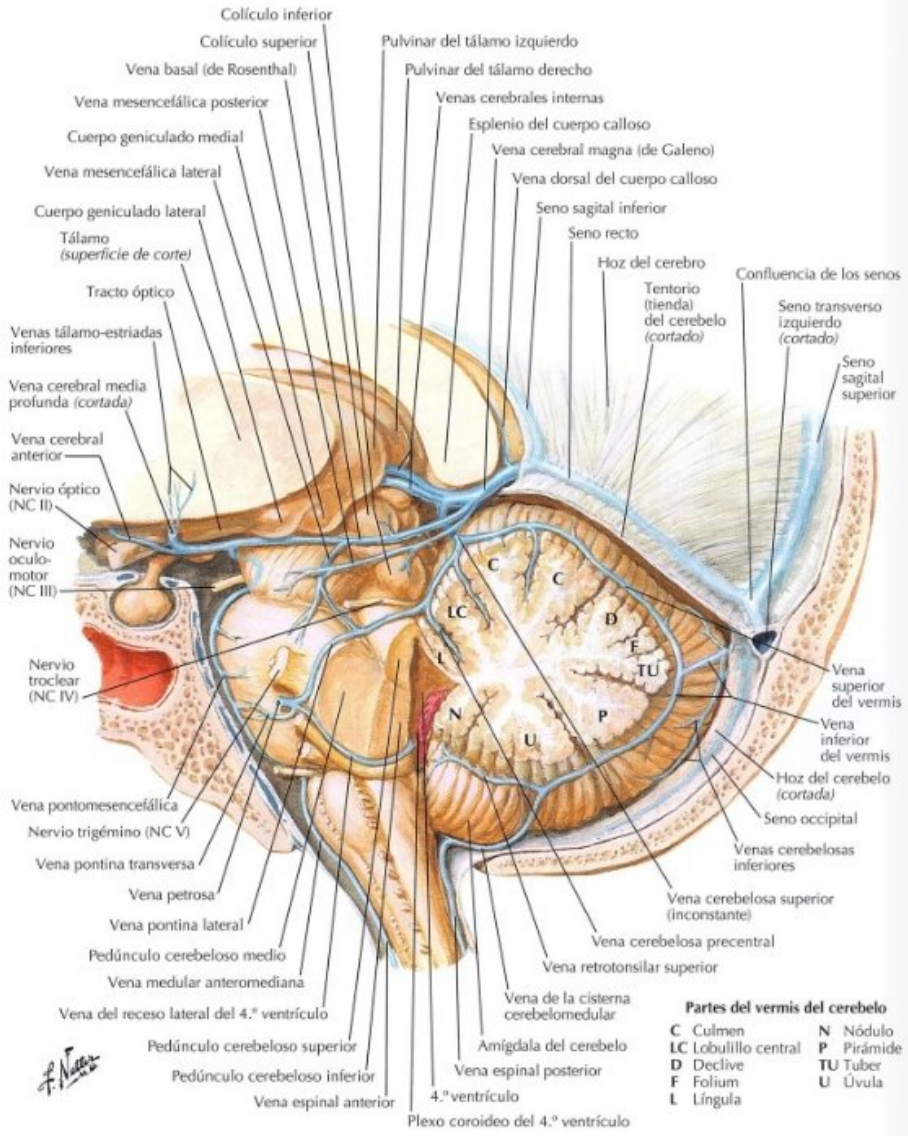

Partes del vermis del cerebelo

C	Culmen	**N**	Nódulo
LC	Lobulillo central	**P**	Pirámide
D	Declive	**TU**	Tuber
F	Folium	**U**	Úvula
L	Língula		

Para las venas superficiales del encéfalo véanse **láminas 138, 173**

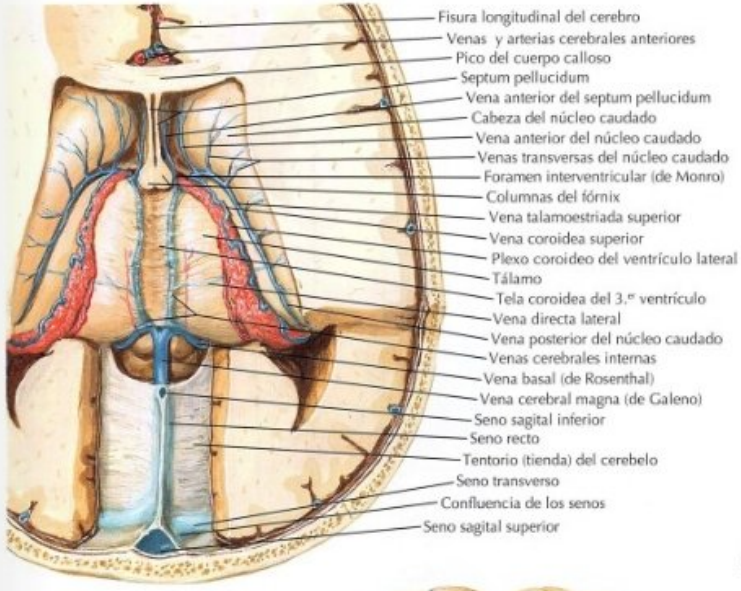

Visión superior

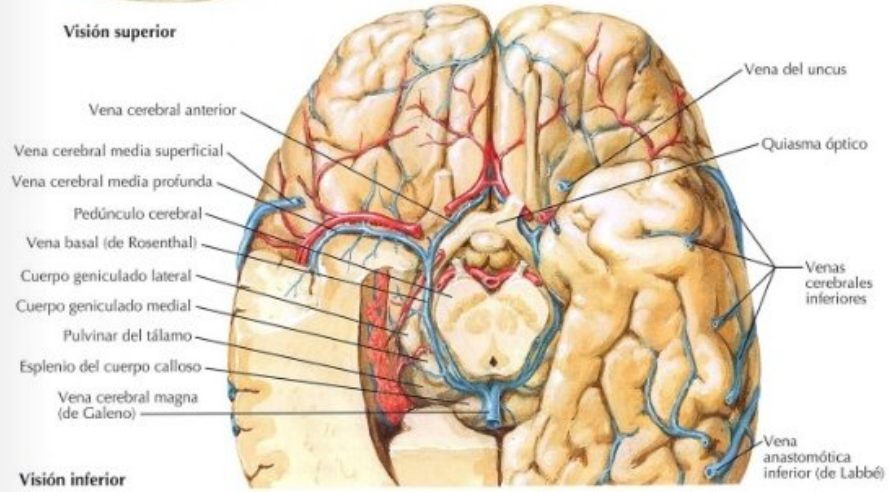

Visión inferior

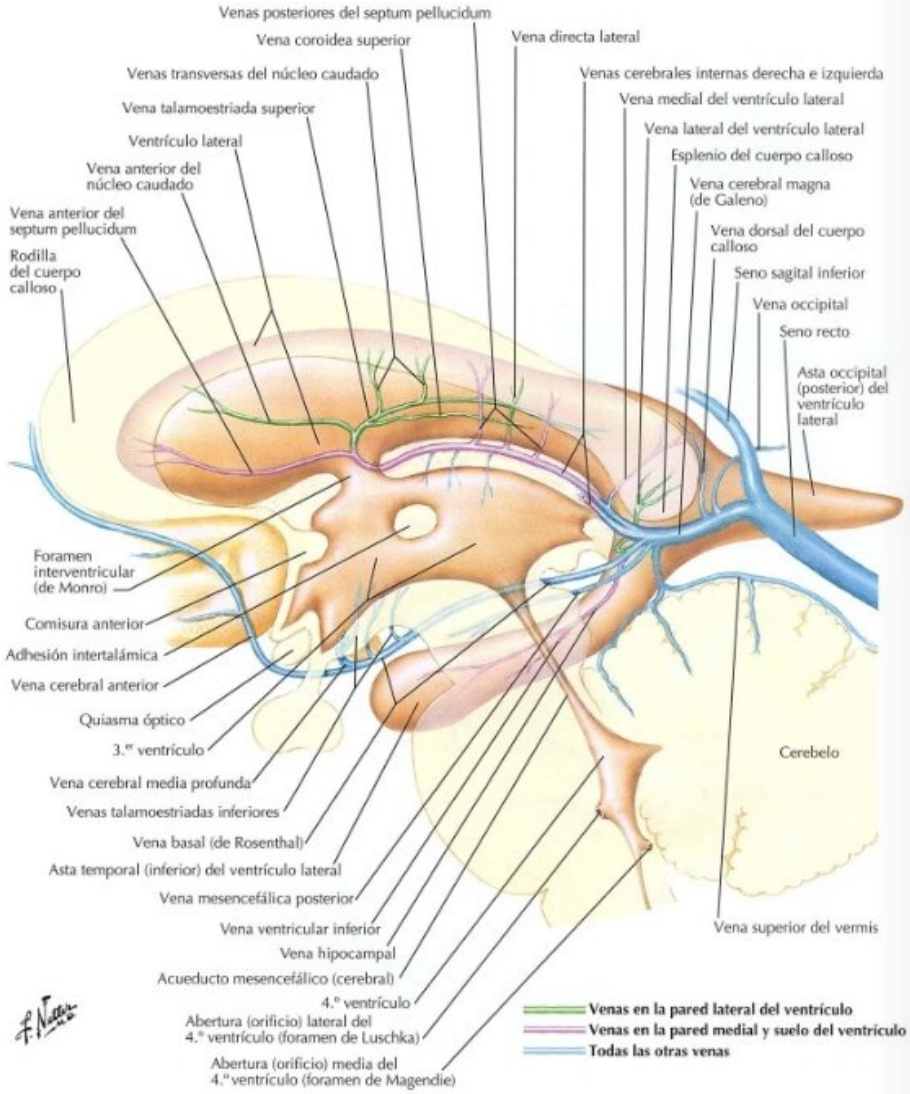
Venas posteriores del septum pellucidum
Vena coroidea superior
Vena directa lateral
Venas transversas del núcleo caudado
Venas cerebrales internas derecha e izquierda
Vena talamoestriada superior
Vena medial del ventrículo lateral
Ventrículo lateral
Vena lateral del ventrículo lateral
Vena anterior del núcleo caudado
Esplenio del cuerpo calloso
Vena cerebral magna (de Galeno)
Vena anterior del septum pellucidum
Vena dorsal del cuerpo calloso
Rodilla del cuerpo calloso
Seno sagital inferior
Vena occipital
Seno recto
Asta occipital (posterior) del ventrículo lateral
Foramen interventricular (de Monro)
Comisura anterior
Adhesión intertalámica
Vena cerebral anterior
Quiasma óptico
3.er ventrículo
Cerebelo
Vena cerebral media profunda
Venas talamoestriadas inferiores
Vena basal (de Rosenthal)
Asta temporal (inferior) del ventrículo lateral
Vena mesencefálica posterior
Vena ventricular inferior
Vena superior del vermis
Vena hipocampal
Acueducto mesencefálico (cerebral)
4.° ventrículo
Abertura (orificio) lateral del 4.° ventrículo (foramen de Luschka)
Abertura (orificio) media del 4.° ventrículo (foramen de Magendie)
Venas en la pared lateral del ventrículo
Venas en la pared medial y suelo del ventrículo
Todas las otras venas

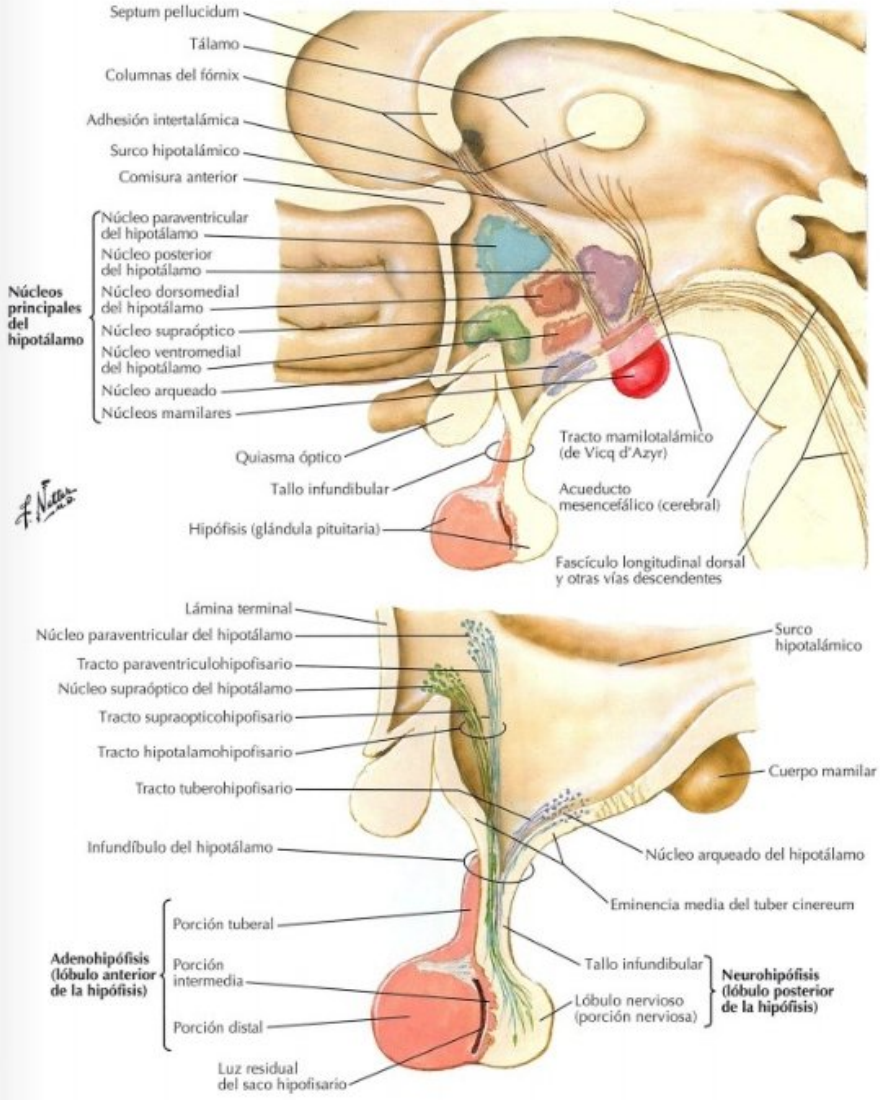
Septum pellucidum
Tálamo
Columnas del fórnix
Adhesión intertalámica
Surco hipotalámico
Comisura anterior
Núcleos principales del hipotálamo
Núcleo paraventricular del hipotálamo
Núcleo posterior del hipotálamo
Núcleo dorsomedial del hipotálamo
Núcleo supraóptico
Núcleo ventromedial del hipotálamo
Núcleo arqueado
Núcleos mamilares
Quiasma óptico
Tallo infundibular
Hipófisis (glándula pituitaria)
Tracto mamilotalámico (de Vicq d'Azyr)
Acueducto mesencefálico (cerebral)
Fascículo longitudinal dorsal y otras vías descendentes
Lámina terminal
Núcleo paraventricular del hipotálamo
Tracto paraventriculohipofisario
Núcleo supraóptico del hipotálamo
Tracto supraopticohipofisario
Tracto hipotalamohipofisario
Tracto tuberohipofisario
Infundíbulo del hipotálamo
Surco hipotalámico
Cuerpo mamilar
Núcleo arqueado del hipotálamo
Eminencia media del tuber cinereum
Adenohipófisis (lóbulo anterior de la hipófisis)
Porción tuberal
Porción intermedia
Porción distal
Tallo infundibular
Lóbulo nervioso (porción nerviosa)
Neurohipófisis (lóbulo posterior de la hipófisis)
Luz residual del saco hipofisario

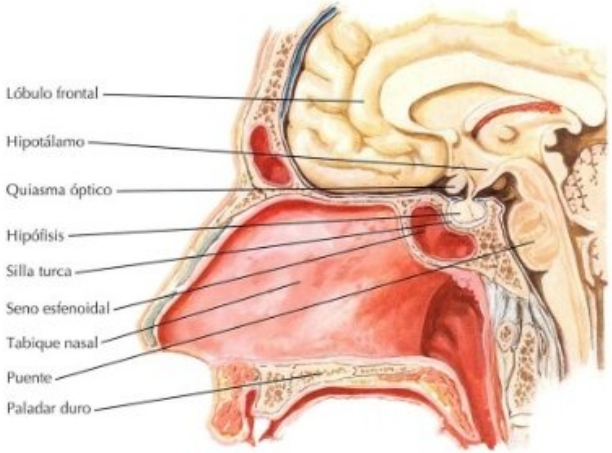

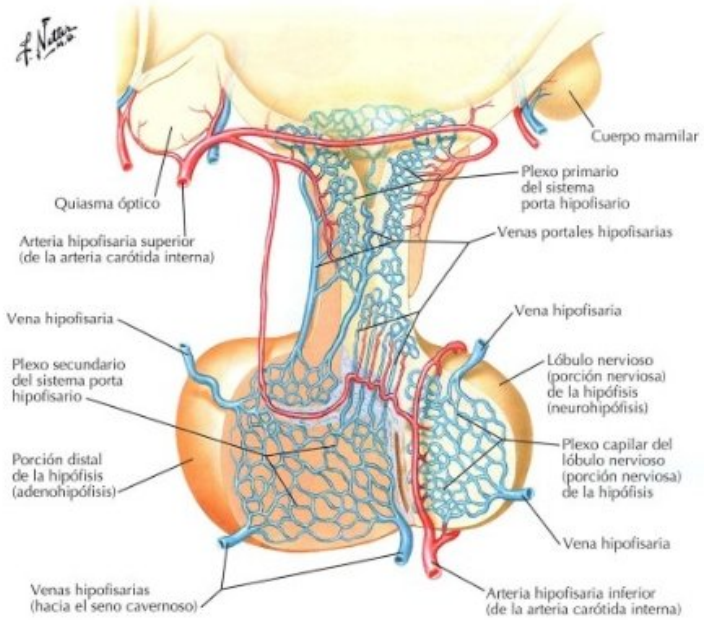

Véase también lámina BP 31

Arteriografía por RM (ARM) a nivel del círculo arterial cerebral (imagen 3D con técnica TOF [tiempo de vuelo] sin contraste)

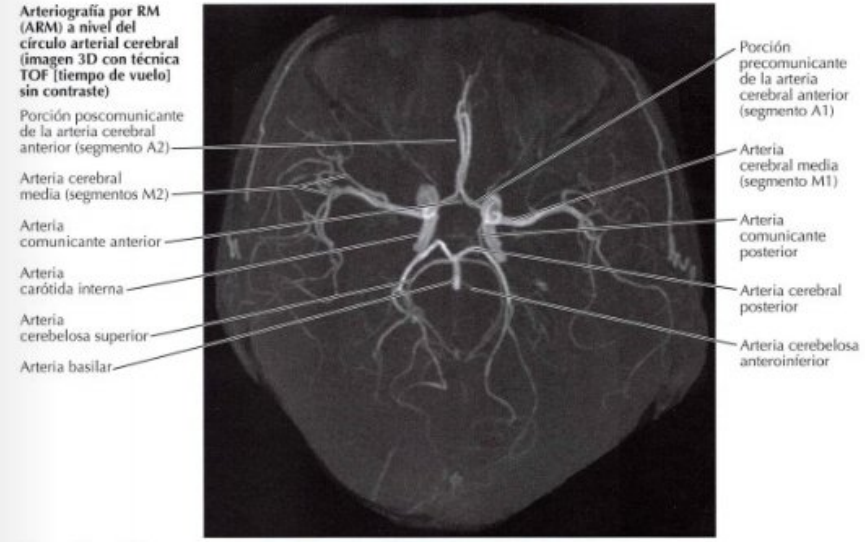

Venografía por RM (VRM) (imagen 2D con técnica TOF [tiempo de vuelo] sin contraste)

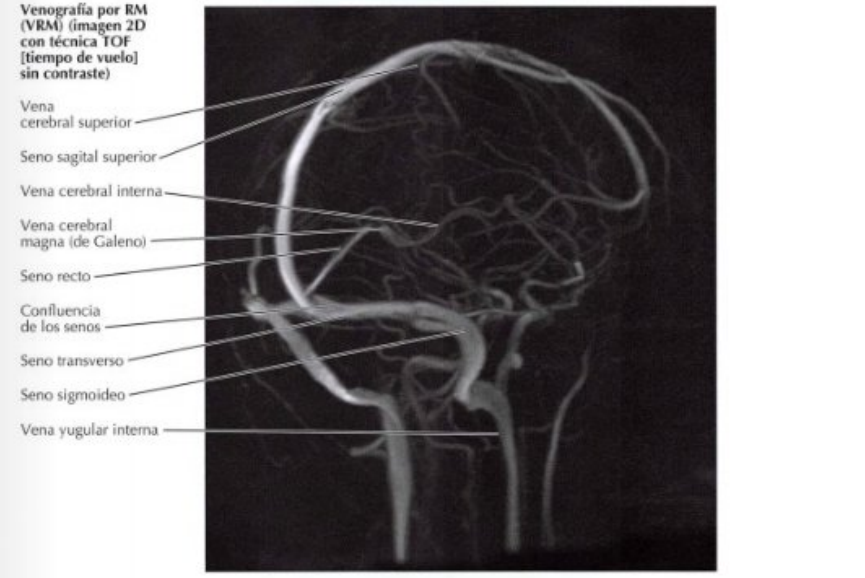

Véase también lámina BP 32

RM sagital potenciada en T1

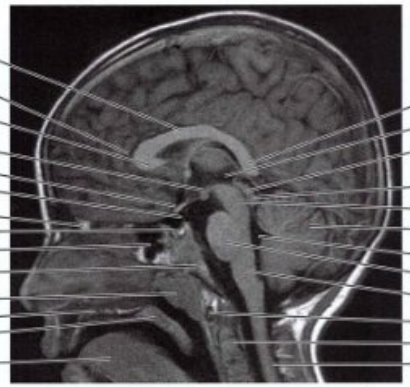

Cuerpo del cuerpo calloso
Rodilla del cuerpo calloso
Pico del cuerpo calloso
Cuerpo mamilar
Quiasma óptico
Tallo infundibular
Crista galli
Hipófisis
Seno esfenoidal
Clivus
Tonsila (amígdala) faríngea
Paladar duro
Paladar blando
Lengua

Esplenio del cuerpo calloso
3.er ventrículo
Acueducto mesencefálico (cerebral)
Techo del mesencéfalo
Mesencéfalo
Cerebelo
4.° ventrículo
Puente
Médula oblongada
Arco anterior del atlas
Cuerpo del axis
Porción cervical de la médula espinal

RM axiales (transversales) potenciadas en T2 sin contraste

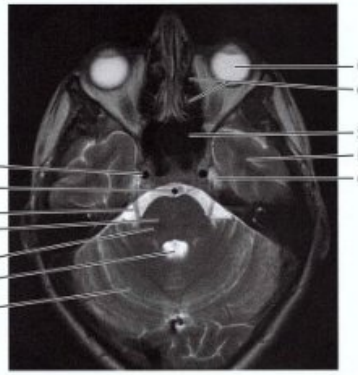

Arteria carótida interna
Arteria basilar
Nervio trigémino (NC V)
Puente
Pedúnculo cerebeloso medio
4.° ventrículo
Cerebelo

Globo ocular
Celdillas etmoidales
Seno esfenoidal
Lóbulo temporal
Cavum trigeminal

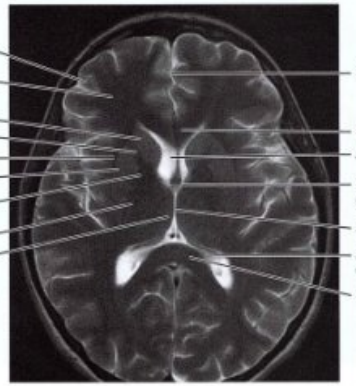

Sustancia gris (corteza cerebral)
Sustancia blanca del telencéfalo
Cabeza del núcleo caudado
Brazo anterior de la cápsula interna
Cápsula externa
Putamen
Rodilla de la cápsula interna
Brazo posterior de la cápsula interna
Tálamo

Fisura longitudinal del cerebro
Rodilla del cuerpo calloso
Asta frontal del ventrículo lateral
Foramen interventricular (de Monro)
3.er ventrículo
Asta occipital (posterior) del ventrículo lateral
Esplenio del cuerpo calloso

ESTRUCTURAS ANATÓMICAS	IMPORTANCIA CLÍNICA	NÚMEROS DE LÁMINAS
Sistema nervioso y órganos de los sentidos		
Raíz espinal del nervio accesorio (NC XI)	La biopsia de nódulos (ganglios) linfáticos en la región cervical lateral (triángulo cervical posterior) puede provocar lesiones iatrógenas del NC XI	56
Plexo cervical	En la cirugía del cuello se realiza el bloqueo anestésico del plexo cervical	56, 57
Nervio trigémino (NC V)	Los ramos del NC V se anestesian para la cirugía de la cara o de la región anterior del cuero cabelludo; la compresión del nervio puede desencadenar un proceso doloroso conocido como neuralgia del trigémino	60, 149
Nervio olfatorio (NC I)	Uno de los nervios craneales más frecuentemente lesionado; puede resultar avulsionado a nivel de la lámina cribosa tras una caída, provocando anosmia	64, 146
Nervio facial (NC VII)	La parálisis facial idiopática unilateral (parálisis de Bell) puede provocar incapacidad para cerrar completamente los párpados (el ojo) y producir la desecación de la córnea homolateral	71
Nervio laríngeo recurrente	Puede sufrir compresión o lesión en procedimientos quirúrgicos del cuello (p. ej., tiroidectomía), aneurisma del arco de la aorta, o tumores malignos pulmonares, produciendo ronquera; se puede identificar mediante el ligamento suspensorio de la glándula tiroides (posterior) y/o la arteria tiroidea inferior y/o el surco traqueoesofágico	104, 105
Nervio oculomotor (NC III), nervio troclear (NC IV) y nervio abducens (NC VI)	La trombosis del seno cavernoso puede provocar disfunción de los músculos extraoculares (extrínsecos del globo ocular) causada por compresión de uno, dos o los tres nervios; el nervio abducens es el más frecuentemente afectado	131
Colículo superior y acueducto mesencefálico (cerebral)	Un tumor mesencefálico puede provocar compresión del acueducto mesencefálico (cerebral), con la correspondiente hidrocefalia	136
Nervio óptico (NC II)	Un tumor en la hipófisis puede provocar compresión en el quiasma óptico y, como resultado, hemianopsia bitemporal; las radiaciones ópticas (asas de Meyer) pueden verse afectadas por tumores del lóbulo temporal; un primer signo de aneurisma de la arteria oftálmica es la pérdida de visión debido a la compresión del nervio óptico suprayacente	147, 167
Fóvea central	Localización de la mayor densidad de conos retinianos, lo que hace que esta parte de la mácula lútea sea el sitio de mayor agudeza visual y visión del color	116
Utrículo y sáculo	Localización de cristales de carbonato cálcico conocidos como otolitos; la acumulación de otolitos en los conductos semicirculares membranosos es la causa más frecuente de vértigo, el conocido como vértigo posicional paroxístico benigno (VPPB)	124, 125
Lente (cristalino)	La degeneración y la opacificación, conocidas como cataratas, pueden conducir a la pérdida progresiva de la visión	116
Tabique orbitario	Las infecciones anteriores a esta estructura se conocen como celulitis preseptal/periorbitaria y son más leves que las infecciones que se extienden posteriormente, conocidas como celulitis orbitaria	110
Segmento anterior del globo ocular	El cuerpo ciliar produce humor acuoso, que fluye a través del iris hacia la cámara anterior y drena a través del seno venoso de la esclera; el desplazamiento anterior de la lente puede obstruir el flujo del humor acuoso y causar una elevación de la presión intraocular, un proceso doloroso y amenazante para la visión conocido como glaucoma de ángulo cerrado agudo	117, 119
Membrana timpánica	Se visualiza con un otoscopio; su abombamiento indica infección del oído medio con derrame; en infecciones graves puede producirse la ruptura y otorrea; en niños con infecciones exudativas recurrentes pueden colocarse tubos de timpanostomía (tubos en T)	122
Conducto auditivo externo	En los niños puede infectarse o inflamarse, una afección conocida como otitis externa; puede diagnosticarse con una técnica de extracción auricular	121
Sistema esquelético		
Órbita	La mayoría de los traumatismos faciales afectan a la órbita; las fracturas traumáticas pueden ocurrir en el borde orbitario o en las paredes de la órbita; una fractura por «estallido» afecta a la pared inferior y puede lesionar el músculo recto inferior y/o el nervio infraorbitario; las fracturas del borde orbitario afectan los contornos de la cavidad orbitaria y producen fracturas cigomaticomaxilares	25, 69

ESTRUCTURAS ANATÓMICAS	IMPORTANCIA CLÍNICA	NÚMEROS DE LÁMINAS
Sistema esquelético *(cont.)*		
Pterión	Intersección de los huesos frontal, parietal, temporal y esfenoides; región delgada y débil del cráneo que es susceptible de fractura; la rama frontal de la arteria meníngea media se encuentra inmediatamente profunda a esta región y puede lesionarse	27
Asterión	Punto de referencia en el extremo posterior de la sutura parietotemporal, se utiliza en abordajes neuroquirúrgicos laterales a la fosa craneal posterior	27
Articulación temporomandibular	Los trastornos de la articulación temporomandibular son causa frecuente de dolor y disfunción articular; malos resultados de reemplazo hasta la fecha; las luxaciones/subluxaciones se pueden reducir a través de la fosa retromolar	42
Suturas craneales	La fusión prematura puede provocar una deformidad del cráneo conocida como craneosinostosis; la sutura sagital es la más a menudo afectada	26, 35
Vértebras cervicales	Los cambios degenerativos que provocan el estrechamiento de los forámenes intervertebrales pueden provocar radiculopatía cervical; las vértebras C1-C4 y C5-C7 son áreas frecuentes de patología en niños y adultos, respectivamente; la hiperextensión del cuello por una desaceleración abrupta puede producir fracturas del pedículo en el axis (vértebra C2), conocidas como fractura del ahorcado; la hiperflexión puede causar una fractura vertebral en cuña anterior; las cargas axiales pueden producir una fractura por estallido de la vértebra; las fracturas del diente del axis (apófisis odontoides) pueden ocurrir en extensión o flexión forzadas; todas las fracturas se clasifican como «estables» o «inestables» dependiendo de si la integridad estructural de la columna cervical ha sido suficientemente interrumpida para permitir la compresión de la médula espinal	43-45
Cartílagos de la laringe	Los cartílagos tiroides y cricoides son puntos de referencia palpables de la parte anterior del cuello utilizados para la cricotirotomía, la traqueotomía y para ejercer presión cricoidea durante la intubación de las vías respiratorias	103, 106
Hueso hioides	Punto de referencia palpable de la parte anterior del cuello a nivel de la vértebra C3 que puede fracturarse durante la práctica deportiva, comprometiendo la deglución y el habla; las fracturas también pueden indicar estrangulamiento	54
Huesecillos del oído	Los procesos patológicos que involucran a los huesecillos del oído (p. ej., otosclerosis) pueden causar hipoacusia de conducción	121, 122
Sistema muscular		
Músculos faciales (de la mímica)	Se utilizan para evaluar la función del nervio facial (NC VII) durante la exploración de los nervios craneales; pueden estar debilitados o paralizados con disfunción del NC VII (p. ej., parálisis de Bell); a menudo son el objetivo de inyecciones de toxina botulínica con fines estéticos (arrugas) y contra el dolor de cabeza y el bruxismo	48, 150
Músculo esternocleidomastoideo	Estructura de referencia importante que divide el cuello en triángulos cervicales anterior y posterior (regiones cervicales anterior y lateral, respectivamente); se palpa para identificar el «punto nervioso del cuello» para la administración de anestesia al plexo cervical y también se utiliza como elemento de referencia para la inserción de catéteres venosos centrales; en los niños, el acortamiento anormal o la fibrosis del músculo esternocleidomastoideo provoca la inclinación de la cabeza, una afección conocida como tortícolis	56
Músculos trapecio y esternocleidomastoideo	Se utilizan para evaluar la función de la raíz espinal del nervio accesorio (NC XI) durante la exploración de los nervios craneales	56, 154
Músculos masticadores	Se utilizan para evaluar la función del nervio trigémino (NC V) durante la exploración de los nervios craneales; el masetero está involucrado en el bruxismo y dolores de cabeza asociados, que pueden tratarse con inyecciones de toxina botulínica	72, 73
Músculos elevador del velo del paladar y de la úvula	Se usan para valorar la función del nervio vago (NC X) durante la exploración de los nervios craneales; la desviación contralateral de la úvula del paladar blando durante la elevación indica disfunción del NC X	85
Músculo geniogloso	Se usa para valorar la función del nervio hipogloso (NC XII) durante la exploración de los nervios craneales; tras la lesión del NC XII, la lengua se desvía hacia el lado lesionado cuando protruye	88, 155
Músculo estilogloso	El movimiento posterosuperior del músculo estilogloso cubre la entrada a la laringe (aditus laríngeo), protegiendo los pliegues (cuerdas) vocales y la vía respiratoria, lo que es especialmente crucial si la epiglotis ha sido extirpada quirúrgicamente a causa de un tumor maligno	88, 95, 96

ESTRUCTURAS ANATÓMICAS	IMPORTANCIA CLÍNICA	NÚMEROS DE LÁMINAS
Sistema muscular *(cont.)*		
Músculo estapedio	El músculo esquelético más pequeño del cuerpo; regula el movimiento del estribo para controlar la amplitud del sonido	123
Músculos elevador del párpado superior y tarsal superior	Músculos responsables de la elevación del párpado; la ptosis indica una alteración patológica en el nervio oculomotor (NC III) o en las fibras simpáticas (si solo está afectado el músculo tarsal superior)	110, 112
Músculos extraoculares	Se utilizan para evaluar la función de los nervios oculomotor (NC III), troclear (NC IV) y abducens (NC VI) durante la exploración de los nervios craneales; anomalías en el tono provocan movimientos oculares no conjugados, una afectación conocida como estrabismo	112, 114
Músculo dilatador de la pupila	Importante en la valoración de la función simpática en la cabeza; la falta de dilatación indica interrupción de la vía simpática (p. ej., síndrome de Horner)	117, 148
Músculo esfínter de la pupila	Implicado en los reflejos pupilar y de acomodación	117, 148
Rafe pterigomandibular	Punto de referencia intraoral importante para bloqueos del nervio alveolar inferior en la anestesia de los dientes mandibulares (inferiores)	96, 97-99
Modiolo del ángulo de la boca	Una intersección fibrosa de los músculos faciales, aproximadamente 1 cm lateral al ángulo de la boca; punto de referencia importante cuando se considera la reconstrucción de músculos faciales lesionados relacionados con la región bucal	48
Fosa retromolar	Importante referencia clínica para reducir las articulaciones temporomandibulares luxadas; los nervios bucal y lingual pasan por la fosa retromolar y pueden lesionarse en la cirugía de implante de un molar	39
Sistema cardiovascular		
Venas yugulares interna y externa derechas	Se exploran para evaluar la presión del atrio (aurícula) derecho, estimada como la altura de la pulsación yugular por encima del ángulo del esternón (en centímetros) más 5; se prefiere la vena yugular interna derecha porque está en línea con la vena cava superior	50
Vena yugular interna	La trombosis de la vena yugular interna puede producirse secundariamente a la extensión local de una inflamación por una faringitis grave, una afección conocida como síndrome de Lemierre	50
Venas yugular interna y subclavia	Se usan para obtener un acceso venoso mediante la inserción de un catéter venoso central	50, 100
Arteria tiroidea inferior	En riesgo en el curso de una tiroidectomía; debe respetarse para mantener el aporte sanguíneo de las glándulas paratiroides; se identifica por su marcada curvatura y es un elemento de referencia para identificar el nervio laríngeo recurrente	57, 104
Arteria carótida común	Se palpa en el cuello para valorar el pulso carotídeo; normalmente se bifurca a nivel de la vértebra C4	58, 165
Arteria carótida interna	Localización frecuente de aterosclerosis, que puede tratarse con endoprótesis vasculares *(stent)* o endarterectomía para la prevención de accidentes cerebrovasculares; el seno carotídeo es sensible a los cambios en el volumen de sangre circulante y puede ser masajeado para inducir una reacción vagal; la arteria carótida interna no tiene ramas en el cuello; se divide en siete porciones: C1, cervical; C2, petrosa; C3, rasgada; C4, cavernosa; C5, clinoidea; C6, oftálmica; y C7, comunicante	163, 164
Arterias etmoidal anterior, esfenopalatina y facial	El punto donde estos vasos se anastomosan en el vestíbulo nasal, conocido como plexo de Kiesselbach o área de Little, es una localización frecuente de hemorragias nasales (epistaxis); la lesión de la arteria esfenopalatina causa hemorragias nasales posteriores	65
Plexo pterigoideo	Vía frecuente de propagación de infecciones debido a conexiones entre las venas de la cara, la órbita y los senos venosos de la duramadre; las venas sin válvulas permiten el flujo retrógrado	100, 115
Arteria oftálmica	Aporte principal de sangre para la retina; si se obstruye la arteria, puede producirse ceguera	115, 119
Arterias del cuero cabelludo	Las laceraciones del cuero cabelludo sangran profusamente debido a la abundante vascularización	24, 127
Venas cerebrales superiores	Pueden desgarrarse de su unión con el seno sagital superior, produciendo un hematoma subdural	129, 130, 136
Arteria meníngea media	Un traumatismo en el pterión puede desgarrar la arteria meníngea media (rama frontal), provocando a menudo un hematoma epidural	128

ESTRUCTURAS ANATÓMICAS	IMPORTANCIA CLÍNICA	NÚMEROS DE LÁMINAS
Sistema cardiovascular *(cont.)*		
Senos venosos de la duramadre	Las infecciones en la cabeza pueden propagarse hacia los senos venosos de la duramadre, provocando la trombosis de estos; los senos cavernosos son la localización más frecuente	130, 131
Seno cavernoso	Entre la arteria carótida interna y el seno cavernoso puede producirse una fístula (anastomosis), especialmente tras un traumatismo	131,167
Seno carotídeo	Se comprime durante el masaje del seno carotídeo, lo que puede provocar bradicardia y/o hipertensión; la hipersensibilidad del seno carotídeo, más frecuente entre los ancianos, puede causar síncope	157
Círculo arterial cerebral (polígono de Willis)	Localización frecuente de aneurismas y lugar importante de circulación cerebral colateral; la ruptura de un aneurisma produce hemorragia subaracnoidea	166
Venas emisarias	Venas sin válvulas, que pueden propagar la infección de extracraneal a intracraneal y ofrecer vías alternativas de drenaje cuando los senos venosos de la duramadre están obstruidos	129
Sistema linfático		
Conducto torácico	El conducto torácico puede lesionarse durante las cirugías de cuello y tórax debido a múltiples y frecuentes variantes; la lesión en la región inferior del cuello a menudo se encuentra en la unión de las venas yugular interna y subclavia izquierdas; el riesgo aumenta durante la cirugía esofágica y la colocación de una vía venosa central izquierda	101, 260
Nódulos (ganglios) linfáticos cervicales laterales profundos superiores e inferiores	Se palpan durante la exploración del cuello para evaluar el tamaño y la forma; si son coalescentes, debe excluirse la malignidad	101, 102
Tonsilas (amígdalas) faríngeas y palatinas	Las tonsilas (amígdalas) palatinas están comúnmente involucradas en infecciones víricas y bacterianas; lesiones exudativas combinadas con fiebre, linfadenopatías y ausencia de tos sugestiva de infección estreptocócica (faringitis estreptocócica); las tonsilas (amígdalas) faríngeas agrandadas (adenoides) causan ronquidos y pueden tapar el orificio faríngeo de la trompa auditiva (de Eustaquio), lo que aumenta el riesgo de infecciones del oído medio	90
Sistema respiratorio		
Epiglotis	Estructura de referencia clave durante la intubación endotraqueal; una infección bacteriana o vírica (p. ej., con *Haemophilus influenzae*) puede causar epiglotitis, que se presenta con disnea, faringitis y ronquera	93-95
Senos paranasales (maxilares, celdillas etmoidales, frontales y esfenoidales)	Cavidades situadas en el cráneo; son propensos a la inflamación de sus mucosas a causa de infecciones bacterianas o víricas	67, 69
Tabique nasal	La desviación congénita o adquirida puede provocar obstrucción nasal, que se trata con una septoplastia; con el consumo de cocaína o en la granulomatosis con poliangeítis pueden producirse perforaciones	37, 69
Sistema digestivo		
Glándula parótida	La inflamación de la glándula debido a una infección (parotiditis) de origen vírica o bacteriana, puede causar dolor y comprimir ramos del nervio facial, produciendo debilidad de los músculos faciales; las arterias carótida externa, temporal superficial y maxilar también pasan a través de la glándula	70, 71
Sistema endocrino		
Glándula tiroides	El aumento de tamaño de la glándula tiroides se conoce como bocio; puede eliminarse parcial o completamente en el caso de una neoplasia maligna o hipertiroidismo; durante la exploración debe movilizarse relativamente de forma semejante a ambos lados junto con el hueso hioides y los cartílagos laríngeos; un tumor maligno puede anclar parte de la glándula y causar asimetría	103

*La selección se basa en general en datos clínicos y en correlaciones clínicas discutidas frecuentemente en cursos de anatomía macroscópica.

Tabla 2.4 **Estructuras con gran significación clínica**

Los nervios craneales se describen tradicionalmente como estructuras arborescentes que emergen del encéfalo y se ramifican periféricamente. Esto coincide con la dirección en que viajan los potenciales de acción en las fibras eferentes de los nervios. Hay que recordar que los potenciales de acción viajan en dirección opuesta en las fibras aferentes dentro de estos nervios.

NERVIO	ORIGEN	TRAYECTO	RAMOS	FIBRAS MOTORAS	FIBRAS SENSITIVAS
Nervio olfatorio (NC I)	Bulbo olfatorio	Las neuronas situadas en la mucosa olfatoria envían aproximadamente 20 haces de axones a través de la lámina cribosa, que sinapsan con neuronas del bulbo olfatorio			AVE (olfato): epitelio olfatorio
Nervio óptico (NC II)	Quiasma óptico	Los axones de las neuronas ganglionares de la retina salen de la órbita a través del conducto óptico para entrar en la cavidad craneal			ASE (visión): porción óptica de la retina
Nervio oculomotor (NC III)	Fosa interpeduncular del mesencéfalo	Emerge del mesencéfalo en la fosa craneal posterior y luego pasa hacia la fosa craneal media; atraviesa el seno cavernoso para entrar en la órbita a través de la fisura orbitaria superior	Ramos superior e inferior	ESG: músculos rectos medial, superior e inferior, oblicuo inferior y elevador del párpado superior EVG: ganglio ciliar	
Nervio troclear (NC IV)	Cara posterior del mesencéfalo	Emerge en la cara dorsal del mesencéfalo, discurre lateral al pedúnculo cerebral hacia la cara anterior del tronco del encéfalo; sigue medial al borde del tentorio (tienda) del cerebelo para entrar en la fosa craneal media; atraviesa el seno cavernoso para entrar en la órbita a través de la fisura orbitaria superior		ESG: músculo oblicuo superior	
Nervio trigémino (NC V)	Raíces motora y sensitiva (originándose en el puente)	Emerge en la cara anterolateral del puente en la fosa craneal posterior; la gran raíz sensitiva y la más pequeña raíz motora entran en la fosa craneal media; la raíz sensitiva forma el ganglio del trigémino, que da origen a los nervios oftálmico, maxilar y mandibular; la raíz motora pasa profunda al ganglio y contribuye solo al nervio mandibular	Nervios oftálmico, maxilar y mandibular	EVE: véanse ramos	ASG: véanse ramos
Nervio oftálmico (NC V_1)	Nervio trigémino	Sale en el borde anterior del ganglio del trigémino y atraviesa el seno cavernoso para abandonar el cráneo a través de la fisura orbitaria superior en la órbita	Nervios lagrimal, frontal y nasociliar, ramo meníngeo recurrente		ASG: frente, párpado superior, conjuntiva
Nervio maxilar (NC V_2)	Nervio trigémino	Sale del ganglio del trigémino, pasa a través del foramen redondo en la fosa pterigopalatina, y entra en la órbita a través de la fisura orbitaria inferior	Nervios nasopalatino, faríngeo, palatinos mayor y menores, cigomático, alveolares superiores e infraorbitario y ramos nasales posteriores superiores y meníngeo		ASG: tercio medio de la cara, cavidad nasal, senos paranasales, paladar, dientes maxilares (superiores)
Nervio mandibular (NC V_3)	Nervio trigémino	Sale inferiormente del ganglio del trigémino, abandona el cráneo a través del foramen oval y entra en la fosa infratemporal	Nervios temporales profundos, bucal, auriculotemporal, lingual y alveolar inferior, ramo meníngeo	EVE: músculos masticadores, milohioideo y digástrico (vientre anterior), tensor del tímpano y tensor del velo del paladar	ASG: dientes mandibulares (inferiores), parte anterior de la lengua, suelo de la cavidad bucal, articulación temporomandibular

Nervios craneales **Tabla 2.5**

NERVIO	ORIGEN	TRAYECTO	RAMOS	FIBRAS MOTORAS	FIBRAS SENSITIVAS
Nervio abducens (NC VI)	Surco bulbopontino (medial al NC VII)	Emerge entre el puente y la médula oblongada cerca de la línea media, perfora la duramadre en el clivus y discurre sobre la porción petrosa del temporal para acceder a la fosa craneal media; atraviesa el seno cavernoso para entrar en la órbita a través de la fisura orbitaria superior		ESG: músculo recto lateral	
Nervio facial (NC VII)	Raíz motora y nervio intermedio (raíz sensitiva)	Sale lateralmente entre el puente y la médula oblongada como una raíz motora más grande y un nervio intermedio más pequeño (conduce fibras AVE, EVG y ASG); ambas raíces atraviesan el conducto auditivo interno para entrar en el conducto del nervio facial, donde gira bruscamente (rodilla del nervio facial) justo antes del ganglio geniculado; el nervio facial da varios ramos dentro del conducto, antes de que salga a través del foramen estilomastoideo y forma ramos terminales dentro de la glándula parótida	Nervios petroso mayor y auricular posterior, cuerda del tímpano, y ramos temporales, cigomáticos, bucales, marginal mandibular y cervicales	EVE: músculos faciales (incluyendo los músculos epicraneano y platisma), digástrico (vientre posterior), estilohioideo y estapedio GVE: ganglios pterigopalatino y submandibular	AVE (gusto): parte anterior de la lengua ASG: parte del oído externo
Nervio vestibulococlear (NC VIII)	Surco bulbopontino (lateral al NC VII)	Sale del tronco del encéfalo entre el puente y la médula oblongada, cerca del pedúnculo cerebeloso inferior y se divide en dos ramos cuando atraviesa la fosa craneal posterior	Nervios coclear y vestibular		ASE: oído interno (v. ramos)
Nervio coclear	Nervio vestibulococlear	Contiene las prolongaciones de las neuronas del ganglio coclear; pasa a través del conducto auditivo interno en el oído interno			ASE (audición): órgano espiral (de Corti) del conducto coclear
Nervio vestibular	Nervio vestibulococlear	Contiene las prolongaciones de las neuronas del ganglio vestibular; pasa a través del conducto auditivo interno en el oído interno	Ramos superior e inferior		ASE (equilibrio y movimiento): máculas y crestas ampulares del laberinto vestibular
Nervio glosofaríngeo (NC IX)	Surco retroolivar de la médula oblongada	Emerge de la parte superior de la médula oblongada entre la oliva y el pedúnculo cerebral inferior y sale del cráneo atravesando el foramen yugular con los nervios vago y accesorio; los ganglios superior e inferior de los componentes aferentes del NC IX se encuentran justo inferiores al foramen yugular; discurre inferiormente, inervando y acompañando al músculo estilofaríngeo, finalmente envía un ramo hacia la parte posterior de la cavidad bucal que pasa profundo al músculo hiogloso y un ramo que entra en la faringe pasando entre los músculos constrictores superior y medio de la faringe	Nervio timpánico	EVE: músculo estilofaríngeo EVG: ganglio ótico	AVE (gusto): parte posterior de la lengua AVG: glomus (cuerpo) y seno carotídeos ASG: parte posterior de la lengua, orofaringe, oído medio

NERVIO	ORIGEN	TRAYECTO	RAMOS	FIBRAS MOTORAS	FIBRAS SENSITIVAS
Nervio vago (NC X)	Surco retroolivar de la médula oblongada (entre el NC IX y la raíz craneal del NC XI)	Emerge del surco retroolivar de la médula oblongada para atravesar el foramen yugular con los nervios accesorio y glosofaríngeo; inicialmente discurre entre la arteria carótida interna y la vena yugular interna; el trayecto de los nervios vagos derecho e izquierdo es diferente, con el nervio vago derecho discurriendo inferiormente entre la arteria y la vena subclavias, en este punto el nervio laríngeo recurrente derecho asciende mientras el nervio vago desciende a lo largo de la tráquea y la raíz pulmonar derecha, formando los plexos pulmonar y esofágico; el nervio vago izquierdo desciende entre las arterias subclavia y carótida común izquierdas posteriormente a la vena braquiocefálica izquierda, y anteriormente al arco de la aorta, en este punto el nervio laríngeo recurrente izquierdo asciende posteriormente a la aorta y el resto del nervio vago desciende posteriormente hasta la raíz pulmonar, formando los plexos pulmonar y esofágico; las fibras de los nervios vagos se continúan en el abdomen por medio de los plexos esofágicos y los troncos vagales	Ramo faríngeo y nervios laríngeos superior y recurrente	EVG: ganglios viscerales torácicos y abdominales EVE: véanse ramos	AVG: arco de la aorta y cuerpos paraaórticos AVE (gusto): epiglotis, orofaringe ASG: oído externo (v. también ramos)
Ramo faríngeo del nervio vago	Nervio vago	Pasa entre las arterias carótidas, superficial al músculo constrictor medio de la faringe		EVE: músculos constrictores de la faringe, palatogloso, palatofaríngeo, salpingofaríngeo y elevador del velo del paladar	
Nervio laríngeo superior	Nervio vago	Sale del ganglio inferior del nervio vago, discurriendo inferior y medialmente profundo a la arteria carótida interna, se divide en ramos externo (motor) e interno (sensitivo) que atraviesa la membrana tirohioidea	Ramos interno y externo	EVE: músculo cricotiroideo	ASG: parte superior de la laringe
Nervio laríngeo recurrente	Nervio vago	En el lado derecho, se origina anterior a la arteria subclavia y la rodea para discurrir superior y posteriormente a las arterias carótida común y tiroidea inferior, lateral a la tráquea; en el lado izquierdo, se origina inferior al arco de la aorta, pasando posterior al arco y lateral al ligamento arterioso para ascender superiormente lateral a la tráquea; ambos nervios derecho e izquierdo entran en la laringe en la unión del esófago y el músculo constrictor inferior de la faringe		EVE: músculos intrínsecos de la laringe (excepto el cricotiroideo) músculo estriado del esófago	ASG: parte inferior de la laringe

NERVIO	ORIGEN	TRAYECTO	RAMOS	FIBRAS MOTORAS	FIBRAS SENSITIVAS
Nervio accesorio (NC XI)	Raíces craneal y espinal	La raíz espinal se origina de las astas anteriores de los segmentos medulares C1-C5, asciende y entra en el cráneo a través del foramen magno, donde discurre con la raíz craneal que se origina en el surco retrolivar de la médula oblongada; la raíz espinal del nervio accesorio sale del cráneo a través del foramen yugular; discurre inferior y posteriormente en el tercio superior del músculo esternocleidomastoideo y luego desciende, cruzando el triángulo occipital para entrar en el músculo trapecio; un ramo comunicante le une al nervio vago en el foramen yugular para inervar la laringe, el paladar y los músculos faríngeos	Raíz espinal del nervio accesorio, ramo comunicante con el nervio vago	ESG: músculos trapecio y esternocleidomastoideo	
Nervio hipogloso (NC XII)	Filetes radiculares (raicillas) del nervio hipogloso y ramo comunicante con el nervio hipogloso del nervio espinal C1	Los filetes radiculares (raicillas) en el surco anterolateral de la médula oblongada salen del cráneo a través del conducto del nervio hipogloso, luego discurren inferior y anteriormente entre el nervio vago y la raíz espinal del nervio accesorio hacia el borde inferior del vientre posterior del músculo digástrico; finalmente entra en la cavidad bucal pasando entre los músculos milohioideo e hiogloso	Ramos linguales y ramos que transportan fibras del nervio espinal C1 (ramos tirohioideo y genihioideo y raíz superior del asa cervical)	ESG: músculos intrínsecos de la lengua y geniogloso, hiogloso y estilogloso C1: músculos tirohioideo, genihioideo y omohioideo (vientre superior)	

Las raíces del plexo cervical son los ramos anteriores de los nervios espinales C1-C4.

NERVIO	ORIGEN	TRAYECTO	RAMOS	INERVACIÓN MOTORA	INERVACIÓN CUTÁNEA
Ramo comunicante con el nervio hipogloso	Ramo anterior del nervio espinal C1	Emerge y se adhiere brevemente al nervio hipogloso; la raíz superior del asa cervical sale justo posterior al asta mayor del hueso hioides y desciende a lo largo de la vaina carotídea, donde se une a la raíz inferior a nivel de las vértebras C4-C5	Raíz superior del asa cervical, ramos tirohioideo y genihioideo del nervio hipogloso	Músculos omohioideo (vientre superior), tirohioideo y genihioideo	
Raíz inferior del asa cervical	Ramos anteriores de los nervios espinales C2-C3	Desciende anterolateralmente a lo largo de la vaina carotídea, se une a la raíz superior a nivel de las vértebras C4-C5	Ramos infrahioideos	Músculos omohioideo (vientre inferior), esternohioideo y esternotiroideo	
Ramos musculares del plexo cervical	Ramos anteriores de los nervios espinales C1-C4	Forman tres bucles a lo largo de las vértebras C1-C4 que discurren lateralmente entre los músculos elevador de la escápula y escaleno medio, profundos al músculo esternocleidomastoideo		Músculos rectos anterior y lateral de la cabeza, largo de la cabeza y largo del cuello; escalenos anterior, medio y posterior y elevador de la escápula	
Nervio frénico	Ramos anteriores de los nervios espinales C3-C5	Desciende sobre el músculo escaleno anterior, profundo al vientre inferior del músculo omohioideo y los vasos cervicales transversos y supraescapulares; entra en el tórax entre la vena y la arteria subclavias, pasando anterior a la raíz pulmonar y a lo largo del borde lateral del pericardio para atravesar el diafragma		Diafragma	
Nervio occipital menor	Ramo anterior del nervio espinal C2	Se forma en el triángulo cervical posterior profundo al músculo esternocleidomastoideo, ascendiendo a lo largo de su borde posterior; perfora la lámina superficial de la fascia cervical a nivel de la apófisis mastoides y asciende posterior a la oreja			Regiones temporal, auricular y mastoidea
Nervio auricular mayor	Ramos anteriores de los nervios espinales C2-C3	Se forma en el triángulo cervical posterior profundo al músculo esternocleidomastoideo, ascendiendo oblicuamente entre este músculo y el platisma	Ramos anterior y posterior		Regiones parotídea, auricular y mastoidea
Nervio transverso del cuello (cervical transverso)	Ramos anteriores de los nervios espinales C2-C3	Se forma en el triángulo cervical posterior profundo al músculo esternocleidomastoideo, discurre superficial a este músculo, pasando profundo a la vena yugular externa	Ramos superiores e inferiores		Regiones cervicales anterior y lateral
Nervio supraclavicular	Ramos anteriores de los nervios espinales C3-C4	Se forma en el triángulo cervical posterior profundo al tercio medio del músculo esternocleidomastoideo, pasa lateral a la vena yugular externa, y desciende justo inferior a la clavícula	Nervios supraclaviculares mediales, intermedios, y laterales		Regiones supra- e infraclaviculares

MÚSCULO	GRUPO DE MÚSCULOS	ORIGEN	INSERCIÓN	INERVACIÓN	IRRIGACIÓN	ACCIONES PRINCIPALES
Aritenoideo oblicuo	Laríngeos	Cartílago aritenoides	Cartílago aritenoides opuesto	Nervio laríngeo recurrente	Arterias tiroideas superior e inferior	Cierra la porción intercartilaginosa de la hendidura (rima) glótica
Aritenoideo transverso	Laríngeos	Cartílago aritenoides	Cartílago aritenoides opuesto	Nervio laríngeo recurrente	Arterias tiroideas superior e inferior	Cierra la porción intercartilaginosa de la hendidura (rima) glótica
Auricular anterior	Faciales (auriculares)	Fascia temporal, galea aponeurótica (aponeurosis epicraneal)	Parte anterior de la cara medial del hélix	Ramos temporales del nervio facial	Arterias auricular posterior y temporal superficial	Eleva y tracciona la oreja hacia delante
Auricular posterior	Faciales (auriculares)	Apófisis mastoides	Parte inferior de la cara medial de la oreja	Nervio auricular posterior (rama del nervio facial)	Arterias auricular posterior y temporal superficial	Retrae y eleva la oreja
Auricular superior	Faciales (auriculares)	Fascia temporal, galea aponeurótica (aponeurosis epicraneal)	Parte superior de la cara medial de la oreja	Ramos temporales del nervio facial	Arterias auricular posterior y temporal superficial	Retrae y eleva la oreja
Buccinador	Faciales	Parte posterior de las apófisis alveolares del maxilar y mandíbula, borde anterior del rafe pterigomandibular	Modiolo del ángulo de la boca	Ramos bucales del nervio facial	Arterias facial y maxilar	Comprime la mejilla
Cigomático mayor	Faciales	Arco cigomático	Modiolo del ángulo de la boca	Ramos cigomáticos y bucales del nervio facial	Arteria labial superior	Tracciona del ángulo de la boca posterior y superiormente
Cigomático menor	Faciales	Arco cigomático	Modiolo del ángulo de la boca, labio superior	Ramos cigomáticos y bucales del nervio facial	Arteria labial superior	Eleva el labio superior
Ciliar	Intrínsecos del ojo (músculo liso)	Espolón escleral	Coroides	Nervios ciliares cortos (fibras parasimpáticas del ganglio ciliar)	Arteria oftálmica	Contrae el cuerpo ciliar y abomba la lente (acomodación)
Constrictor inferior de la faringe	Faríngeos circulares	Línea oblicua del cartílago tiroides, cartílago cricoides	Rafe faríngeo	Nervio vago (a través del plexo faríngeo)	Arterias faríngea ascendente y tiroidea superior	Contrae la pared de la faringe durante la deglución
Constrictor medio de la faringe	Faríngeos circulares	Ligamento estilohioideo y astas del hioides	Rafe faríngeo	Nervio vago (a través del plexo faríngeo)	Arterias faríngea ascendente y palatina ascendente, ramas tonsilares de la arteria facial, ramas linguales dorsales de la arteria lingual	Contrae la pared de la faringe durante la deglución
Constrictor superior de la faringe	Faríngeos circulares	Gancho de la apófisis pterigoides, rafe pterigomandibular, línea milohioidea de la mandíbula	Rafe faríngeo	Nervio vago (a través del plexo faríngeo)	Arterias faríngea ascendente y palatina ascendente, ramas tonsilares de la arteria facial, ramas linguales dorsales de la arteria lingual	Contrae la pared de la faringe durante la deglución
Corrugador superciliar (de la ceja)	Faciales	Parte medial del borde supraorbitario	Piel de la mitad medial de la ceja	Ramos temporales del nervio facial	Arteria temporal superficial	Tracciona de la ceja inferior y medialmente, produce arrugas verticales en el entrecejo
Cricoaritenoideo lateral	Laríngeos	Arco del cartílago cricoides	Apófisis muscular del cartílago aritenoides	Nervio laríngeo recurrente	Arterias tiroideas superior e inferior	Aduce los pliegues vocales
Cricoaritenoideo posterior	Laríngeos	Cara posterior de la lámina del cartílago cricoides	Apófisis muscular del cartílago aritenoides	Nervio laríngeo recurrente	Arterias tiroideas superior e inferior	Abduce los pliegues vocales

MÚSCULO	GRUPO DE MÚSCULOS	ORIGEN	INSERCIÓN	INERVACIÓN	IRRIGACIÓN	ACCIONES PRINCIPALES
Cricotiroideo	Laríngeos	Arco del cartílago cricoides	Borde inferior de la lámina y asta inferior del cartílago tiroides	Ramo externo del nervio laríngeo superior	Arterias tiroideas superior e inferior	Alarga y tensa los ligamentos vocales
Depresor del ángulo de la boca	Faciales	Línea oblicua de la mandíbula	Modiolo del ángulo de la boca	Ramos marginal mandibular y bucales del nervio facial	Arteria labial inferior	Desciende el ángulo de la boca
Depresor del labio inferior	Faciales	Cara lateral de la mandíbula entre la sínfisis y el foramen mentoniano	Piel del labio inferior	Ramo marginal mandibular del nervio facial	Arteria labial inferior	Desciende el labio inferior y tira de él lateralmente
Depresor del tabique nasal	Faciales	Fosa incisiva del maxilar	Tabique nasal y parte posterior del ala de la nariz	Ramos cigomáticos y bucales del nervio facial	Arteria labial superior	Estrecha la nariña, tracciona inferiormente el tabique nasal
Digástrico	Suprahioideos	*Vientre anterior:* fosa digástrica de la mandíbula	El tendón intermedio se inserta en el cuerpo del hioides	*Vientre anterior:* nervio milohioideo (rama del nervio alveolar inferior)	*Vientre anterior:* arteria submentoniana	Eleva el hioides y la base de la lengua, fija el hioides, abre la boca mediante el descenso de la mandíbula
		Vientre posterior: escotadura mastoidea del temporal		*Vientre posterior:* rama digástrico del nervio facial	*Vientre posterior:* arterias auricular posterior y occipital	
Dilatador de la pupila	Intrínsecos del ojo (músculo liso)	Porción iridiana de la retina	Borde pupilar del iris	Nervios ciliares largos (fibras simpáticas desde el ganglio cervical superior)	Arteria oftálmica	Dilata la pupila
Elevador del ángulo de la boca	Faciales	Fosa canina del maxilar	Modiolo del ángulo de la boca	Ramos cigomáticos y bucales del nervio facial	Arteria labial superior	Eleva el ángulo de la boca
Elevador del labio superior	Faciales	Maxilar por encima del foramen infraorbitario	Piel del labio superior	Ramos cigomáticos y bucales del nervio facial	Arterias labial superior y angular	Eleva el labio superior, dilata la nariña
Elevador del labio superior y del ala de la nariz (nasolabial)	Faciales	Parte superior de la apófisis frontal del maxilar	Cartílago alar mayor, piel de la nariz, parte lateral del labio superior	Ramos cigomáticos y bucales del nervio facial	Arterias labial superior y angular	Eleva el labio superior, dilata la nariña
Elevador del párpado superior	Extraoculares (extrínsecos del globo ocular)	Ala menor del esfenoides (anterior al conducto óptico)	Tarso superior	Nervio oculomotor (NC III)	Arteria oftálmica	Eleva el párpado superior
Elevador del velo del paladar	Del paladar	Porción petrosa del temporal y trompa auditiva	Aponeurosis palatina	Nervio vago (a través del plexo faríngeo)	Arterias palatinas ascendente y descendente	Eleva el paladar blando durante la deglución
Escaleno anterior	Laterales del cuello	Tubérculos anteriores de las apófisis transversas de las vértebras C3-C6	Tubérculo del escaleno en la 1.ª costilla	Ramos anteriores de los nervios espinales C5-C8	Arteria cervical ascendente	Eleva la 1.ª costilla, inclina el cuello
Escaleno medio	Laterales del cuello	Tubérculos posteriores de las apófisis transversas de las vértebras C2-C7	Cara superior de la 1.ª costilla (por detrás del surco de la arteria subclavia)	Ramos anteriores de los nervios espinales C3-C7	Arteria cervical ascendente	Eleva la 1.ª costilla, inclina el cuello
Escaleno posterior	Laterales del cuello	Tubérculos posteriores de las apófisis transversas de las vértebras C4-C6	Cara externa de la 2.ª costilla	Ramos anteriores de los nervios espinales C5-C8	Arteria cervical ascendente, rama superficial de la arteria cervical transverse	Eleva la 2.ª costilla, inclina el cuello
Esfínter de la pupila	Intrínsecos del ojo (músculo liso)	Músculo liso circular del iris que se sitúa alrededor de la pupila	Se mezcla con las fibras del dilatador de la pupila	Nervios ciliares cortos (fibras parasimpáticas del ganglio ciliar)	Arteria oftálmica	Contrae la pupila
Estapedio	Del oído medio	Eminencia piramidal del hueso temporal (en la cavidad timpánica)	Estribo	Nervio estapedio (rama del nervio facial)	Arterias auricular posterior, timpánica anterior y meníngea media	Tracciona del estribo posteriormente para reducir la oscilación de la membrana timpánica
Esternocleidomastoideo	Del cuello	*Cabeza esternal:* cara anterior del manubrio del esternón	Cara lateral de la apófisis mastoides; mitad lateral de la línea nucal superior del occipital	Raíz espinal del nervio accesorio (NC XI)	Arterias tiroidea superior, occipital, supraescapular y auricular posterior	*Bilateralmente:* flexiona la cabeza, eleva el tórax
		Cabeza clavicular: 1/3 medial de la cara superior de la clavícula				*Unilateralmente:* gira la cara hacia el lado opuesto

MÚSCULO	GRUPO DE MÚSCULOS	ORIGEN	INSERCIÓN	INERVACIÓN	IRRIGACIÓN	ACCIONES PRINCIPALES
Esternohioideo	Infrahioideos	Cara posterior del manubrio del esternón, ligamento esternoclavicular posterior, extremidad medial de la clavícula	Parte medial del borde inferior del cuerpo del hioides	Asa cervical (C1-C3)	Arterias tiroidea superior y lingual	Desciende la laringe y el hioides, fija el hioides
Esternotiroideo	Infrahioideos	Cara posterior del manubrio del esternón, borde posterior del 1.er cartílago costal	Línea oblicua del cartílago tiroides	Asa cervical (C1-C3)	Rama cricoidea de la arteria tiroidea superior	Desciende la laringe y el cartílago tiroides
Estilofaríngeo	Faríngeos longitudinales	Cara medial de la apófisis estiloides	Pared de la faringe, borde posterior del cartílago tiroides	Nervio glosofaríngeo (NC IX)	Arterias faríngea ascendente y palatina ascendente, ramas tonsilares de la arteria facial y ramas linguales dorsales de la arteria lingual	Eleva la faringe y la laringe durante la deglución y el habla
Estilogloso	Extrínsecos de la lengua	Apófisis estiloides, ligamento estilohioideo	Borde y cara inferior de la lengua	Nervio hipogloso (NC XII)	Arteria sublingual	Retrae la lengua y tracciona de ella hacia arriba para la deglución
Estilohioideo	Suprahioideos	Borde posterior de la apófisis estiloides	Cuerpo del hioides (en la unión con el asta mayor)	Nervio facial	Ramas musculares de la arteria facial, ramas musculares de la arteria occipital	Eleva y retrae el hueso hioides
Genihioideo	Suprahioideos	Espina mentoniana inferior de la mandíbula	Cara anterior del cuerpo del hioides	Rama anterior del nervio espinal C1 (a través del nervio hipogloso)	Arteria sublingual	Eleva el hioides y desciende la mandíbula
Geniogloso	Extrínsecos de la lengua	Espina mentoniana superior de la mandíbula	Dorso de la lengua, hioides	Nervio hipogloso (NC XII)	Arterias sublingual y submentoniana	Deprime y protruye la lengua
Hiogloso	Extrínsecos de la lengua	Cuerpo y asta mayor del hioides	Borde y cara inferior de la lengua	Nervio hipogloso (NC XII)	Arterias sublingual y submentoniana	Deprime y retrae la lengua
Largo de la cabeza	Prevertebrales	Tubérculos anteriores de las apófisis transversas de las vértebras C3-C6	Cara inferior de la porción basilar del occipital	Ramos anteriores de los nervios espinales C1-C3	Arterias cervical ascendente, faríngea ascendente y vertebral	Flexiona la cabeza
Largo del cuello	Prevertebrales	*Porción vertical:* vértebras C5-T3	*Porción vertical:* vértebras C2-C4	Ramos anteriores de los nervios cervicales C2-C8	Arterias faríngea ascendente, cervical ascendente y vertebral	*Bilateralmente:* flexionan y ayudan a la rotación del cuello y la cabeza
		Porción oblícua inferior: vértebras T1-T3	*Porción oblícua inferior:* tubérculos anteriores de las apófisis transversas de las vértebras C3-C6			*Unilateralmente:* flexiona lateralmente el cuello
		Porción oblícua superior: tubérculos anteriores de las apófisis transversas de las vértebras C3-C5	*Porción oblícua superior:* tubérculo del arco anterior del atlas			
Longitudinal inferior de la lengua	Intrínsecos de la lengua	Cara inferior de la lengua	Vértice de la lengua	Nervio hipogloso (NC XII)	Arterias lingual y facial	Acorta la lengua, gira el vértice y los lados inferiormente
Longitudinal superior de la lengua	Intrínsecos de la lengua	Submucosa de la parte posterior del dorso de la lengua	Vértice de la lengua; se une con el músculo del lado opuesto	Nervio hipogloso (NC XII)	Rama lingual profunda de la arteria lingual, arteria facial	Acorta la lengua, gira el vértice y los lados hacia arriba
Masetero	Masticadores	Arco cigomático	Rama de la mandíbula, apófisis coronoides	Nervio mandibular (NC V_3)	Arterias facial transversa, masetérica y facial	Eleva y protruye la mandíbula; las fibras profundas la retraen
Mentoniano	Faciales	Fosa sobre el incisivo mandibular	Piel del mentón	Rama marginal mandibular del nervio facial	Arteria labial inferior	Eleva y protruye el labio inferior
Milohioideo	Suprahioideos	Línea milohioidea de la mandíbula	Rafe medio milohioideo, cuerpo del hioides	Nervio milohioideo (rama del nervio alveolar inferior)	Arterias sublingual y submentoniana	Eleva el hioides, la base de la lengua, el suelo de la boca; desciende la mandíbula

MÚSCULO	GRUPO DE MÚSCULOS	ORIGEN	INSERCIÓN	INERVACIÓN	IRRIGACIÓN	ACCIONES PRINCIPALES
Nasal	Faciales	Eminencia del diente canino (superior y lateral a la fosa incisiva del maxilar)	Aponeurosis que cubre los cartílagos nasales	Ramos bucales del nervio facial	Arteria labial superior y ramas septal y nasal lateral de la arteria facial	Tracciona del ala de la nariz hacia el tabique nasal, comprime la nariz; la porción alar abre la nariz
Oblicuo inferior	Extraoculares (extrínsecos del globo ocular)	Parte anterior del suelo de la órbita (lateral al conducto nasolagrimal)	Esclera lateral a la unión esclerocorneal	Nervio oculomotor (NC III)	Arteria oftálmica	Abduce, eleva y rota lateralmente el globo ocular
Oblicuo superior	Extraoculares (extrínsecos del globo ocular)	Cuerpo del esfenoides (por encima del conducto óptico)	Esclera superior a la unión esclerocorneal (después de pasar a través de la tróclear	Nervio troclear (NC IV)	Arteria oftálmica	Abduce, desciende y rota medialmente el globo ocular
Omohioideo	Infrahioideos	*Vientre inferior:* borde superior de la escápula y ligamento transverso superior de la escápula	Tendón intermedio del omohioideo	*Vientre inferior:* asa cervical (C2-C3)	Arterias lingual y tiroidea superior	Fija el hioides y lo desciende
		Vientre superior: cuerpo del hioides		*Vientre superior:* asa cervical (C1)		
Orbicular de la boca	Faciales	Maxilar y mandíbula, piel y músculos peribucales	Modiolo del ángulo de la boca	Ramos bucales y marginal mandibular del nervio facial	Arterias labiales superior e inferior	Compresión, contracción y protrusión de los labios
Orbicular del ojo	Faciales	Borde medial de la órbita, ligamento palpebral medial, hueso lagrimal	Piel alrededor de la órbita, ligamento palpebral lateral, párpados superior e inferior	Ramos temporales y cigomáticos del nervio facial	Arterias facial y temporal superficial	Cierra los párpados
Palatofaríngeo	Del paladar	Paladar duro, aponeurosis palatina	Pared lateral de la faringe	Nervio vago (a través del plexo faríngeo)	Arterias palatinas ascendente y descendente	Tensa el paladar blando; tracciona de las paredes de la faringe superior, anterior y medialmente durante la deglución
Palatogloso	Del paladar	Aponeurosis palatina	Borde de la lengua	Nervio vago (a través del plexo faríngeo)	Arterias faríngea ascendente, ramas palatinas de las arterias facial y maxilar	Eleva la parte posterior de la lengua, desciende el paladar
Platisma	Faciales	Piel de la región infraclavicular	Mandíbula, músculos del labio inferior	Ramo cervical del nervio facial	Arterias submentoniana y supraescapular	Tensa la piel del cuello
Prócer	Faciales	Fascia que cubre la parte inferior del hueso nasal y superior del cartílago de la pared nasal lateral	Piel medial y superior de la ceja	Ramos temporales y cigomáticos del nervio facial	Arteria angular, rama nasal lateral de la arteria facial	Tracciona hacia abajo del ángulo medial de las cejas, produce arrugas transversales sobre el puente de la nariz
Pterigoideo lateral	Masticadores	*Cabeza superior:* cara infratemporal del ala mayor del esfenoides	Fosita pterigoidea, cápsula y disco articular de la articulación temporomandibular	Nervio mandibular (NC V_3)	Arteria maxilar	*Bilateralmente:* protruye la mandíbula
		Cabeza inferior: lámina lateral de la apófisis pterigoides				*Unilateral y alternativamente:* produce movimientos de molturación lateral
Pterigoideo medial	Masticadores	Cara medial de la lámina lateral de la apófisis pterigoides, apófisis piramidal del hueso palatino, tuberosidad del maxilar	Cara medial de la rama y ángulo de la mandíbula (inferior al foramen mandibular)	Nervio mandibular (NC V_3)	Arterias facial y maxilar	*Bilateralmente:* protruye y eleva la mandíbula
						Unilateral y alternativamente: produce movimientos de lateralidad
Recto anterior de la cabeza	Prevertebrales	Masa lateral del atlas	Porción basilar del occipital	Ramos anteriores de los nervios espinales C1-C2	Arterias vertebral y arteria faríngea ascendente	Flexiona la cabeza
Recto inferior	Extraoculares (extrínsecos del globo ocular)	Anillo tendinoso común	Esclera inferior a la unión esclerocorneal	Nervio oculomotor (NC III)	Arteria oftálmica	Desciende, aduce y rota lateralmente el globo ocular

MÚSCULO	GRUPO DE MÚSCULOS	ORIGEN	INSERCIÓN	INERVACIÓN	IRRIGACIÓN	ACCIONES PRINCIPALES
Recto lateral	Extraoculares (extrínsecos del globo ocular)	Anillo tendinoso común	Esclera lateral a la unión esclerocorneal	Nervio abducens (NC VI)	Arteria oftálmica	Abduce el globo ocular
Recto lateral de la cabeza	Prevertebrales	Cara superior de la apófisis transversa del atlas	Cara inferior de la apófisis yugular del occipital	Ramos anteriores de nervios espinales C1-C2	Arterias vertebral, occipital y faríngea ascendente	Flexiona la cabeza lateralmente en el lado que se contrae el músculo
Recto medial	Extraoculares (extrínsecos del globo ocular)	Anillo tendinoso común	Esclera medial a la unión esclerocorneal	Nervio oculomotor (NC III)	Arteria oftálmica	Aduce el globo ocular
Recto superior	Extraoculares (extrínsecos del globo ocular)	Anillo tendinoso común	Esclera superior a la unión esclerocorneal	Nervio oculomotor (NC III)	Arteria oftálmica	Eleva, aduce y rota medialmente el globo ocular
Risorio	Faciales	Fascia que cubre al músculo masetero	Modiolo del ángulo de la boca	Ramos bucales del nervio facial	Arteria labial superior	Retrae el ángulo de la boca
Salpingofaríngeo	Faríngeos longitudinales	Trompa auditiva	Pared lateral de la faringe	Nervio vago (a través del plexo faríngeo)	Arteria faríngea ascendente	Eleva la faringe y la laringe durante la deglución y el habla
Temporal	Masticadores	Fosa temporal, hoja profunda de la fascia temporal	Apófisis coronoides y rama de la mandíbula	Nervios temporales profundos (ramos del nervio mandibular)	Arterias temporal superficial y maxilar	Eleva la mandíbula; las fibras posteriores retraen la mandíbula
Tensor del tímpano	Del oído medio	Cartílago de la trompa auditiva	Manubrio del martillo	Nervio mandibular (NC V_3)	Arteria timpánica superior	Tensa la membrana timpánica tirando de ella medialmente
Tensor del velo del paladar	Del paladar	Fosa escafoidea de la lámina medial de la apófisis pterigoides, espina del esfenoides, trompa auditiva	Aponeurosis palatina	Nervio mandibular (NC V_3)	Arterias palatinas ascendente y descendente	Tensa el paladar blando, abre la trompa auditiva durante la deglución y el bostezo
Tiroaritenoideo	Laríngeos	Cara interna del cartílago tiroides	Apófisis muscular del cartílago aritenoides	Nervio laríngeo recurrente	Arterias tiroideas superior e inferior	Acorta y relaja los pliegues vocales, esfínter del vestíbulo laríngeo
Tirohioideo	Infrahioideos	Línea oblicua del cartílago tiroides	Borde inferior del cuerpo y asta mayor del hioides	Rama anterior del nervio espinal C1 (a través del nervio hipogloso)	Arteria tiroidea superior	Desciende la laringe y el hueso hioides; cuando el hueso hioides está fijado eleva la laringe
Transverso de la lengua	Intrínsecos de la lengua	Tabique lingual	Dorso y lados de la lengua	Nervio hipogloso (NC XII)	Rama lingual profunda de la arteria lingual, arteria facial	Estrecha y alarga la lengua
De la úvula	Del paladar	Espina nasal posterior (del hueso palatino), aponeurosis palatina	Mucosa de la úvula palatina	Nervio vago (a través del plexo faríngeo)	Arterias palatinas ascendente y descendente	Acorta, eleva y retrae la úvula palatina
Vertical de la lengua	Intrínsecos de la lengua	Mucosa de la parte anterior del dorso de la lengua	Cara inferior de la lengua	Nervio hipogloso (NC XII)	Rama lingual profunda de la arteria lingual, arteria facial	Aplana y ensancha la lengua
Vientre frontal del occipitofrontal (músculo frontal)	Faciales	Galea aponeurótica (aponeurosis epicraneal) a nivel de la sutura coronal	Piel de la región frontal, galea aponeurótica (aponeurosis epicraneal)	Ramos temporales del nervio facial	Arteria temporal superficial	Arruga la piel de la frente horizontalmente, eleva las cejas
Vientre occipital del occipitofrontal (músculo occipital)	Faciales	2/3 laterales de la línea nucal superior, apófisis mastoides	Piel de la región occipital, galea aponeurótica (aponeurosis epicraneal)	Nervio auricular posterior (rama del nervio facial)	Arterias auricular posterior y occipital	Mueve el cuero cabelludo hacia atrás
Vocal	Laríngeos	Apófisis vocal del cartílago aritenoides	Ligamento vocal	Nervio laríngeo recurrente	Arterias tiroideas superior e inferior	Tensa la parte anterior del ligamento vocal, relaja la parte posterior del ligamento vocal

Las variaciones en las contribuciones de los nervios espinales a la inervación de los músculos, sus inserciones y sus acciones son frecuentes en la anatomía humana. Por tanto, existen diferencias entre textos y hay que entender que las variaciones anatómicas son normales.

DORSO 3

Anatomía de superficie	178	**Estructuras con gran significación clínica**	Tabla 3.1
Columna vertebral	179-185	**Músculos**	Tablas 3.2-3.4
Médula espinal	186-194	**Láminas electrónicas extra**	BP 33-BP 40
Músculos y nervios	195-199		
Anatomía seccional	200-201		

LÁMINAS ELECTRÓNICAS EXTRA

BP 33 Ligamentos de la columna vertebral

BP 34 Columna cervical: radiografías

BP 35 Columna cervical: RM y radiografía

BP 36 Columna toracolumbar: radiografía lateral

BP 37 Vértebras lumbares: radiografías

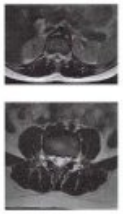

BP 38 Columna lumbar: RM

BP 39 Venas vertebrales: detalle que muestra las comunicaciones venosas

BP 40 Cortes transversales de la médula espinal: tractos de fibras

Véanse también **láminas 179, 188, 195**

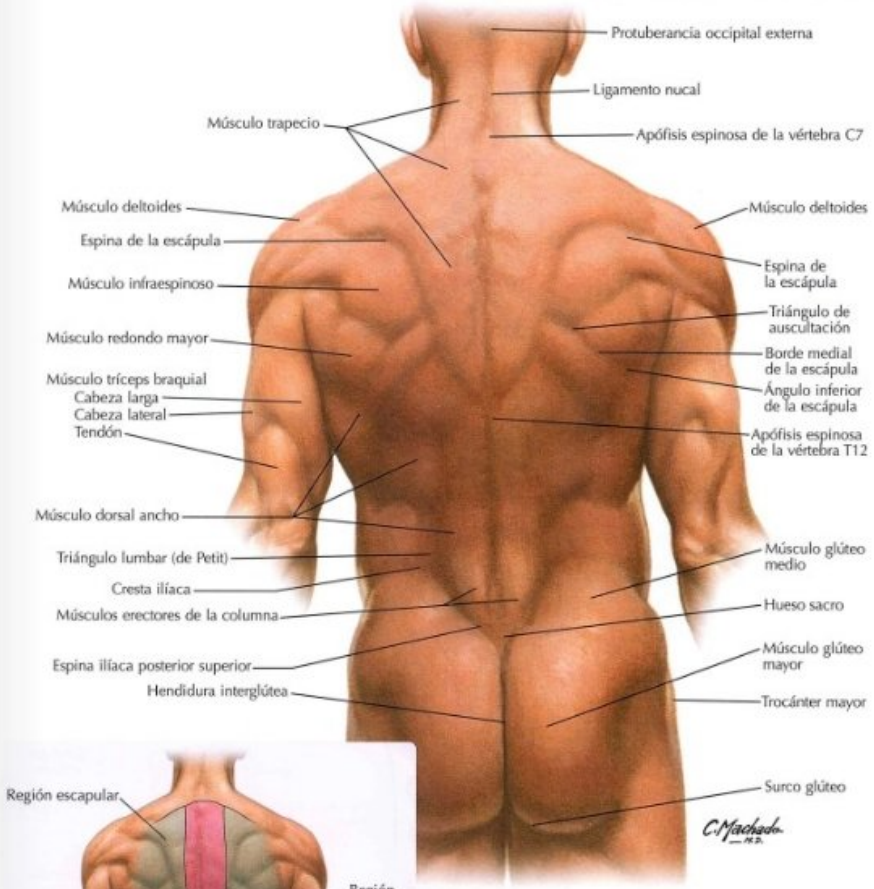

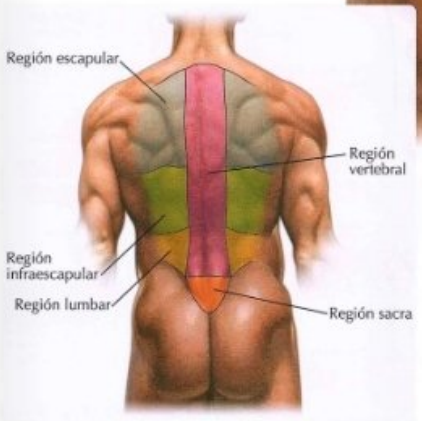

Véanse también **láminas 45, 203, 268, BP 36**

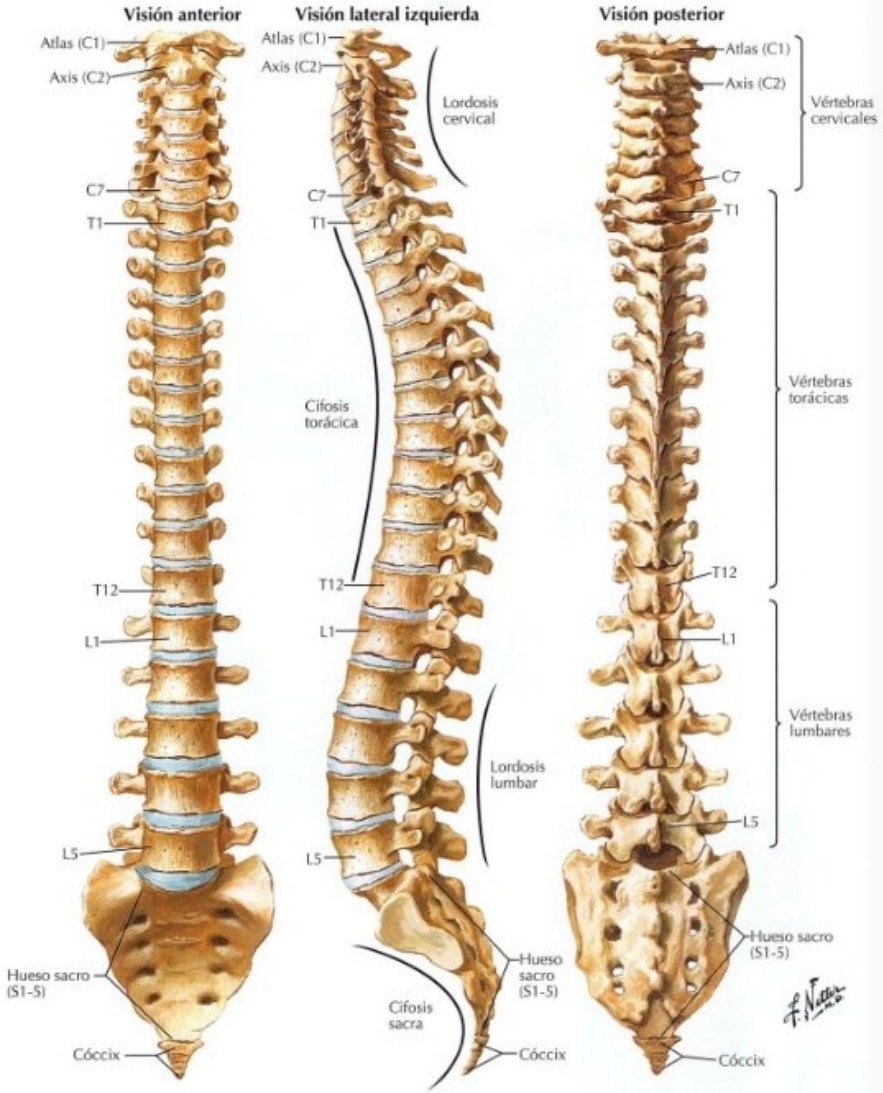

Véase también **lámina BP 33**

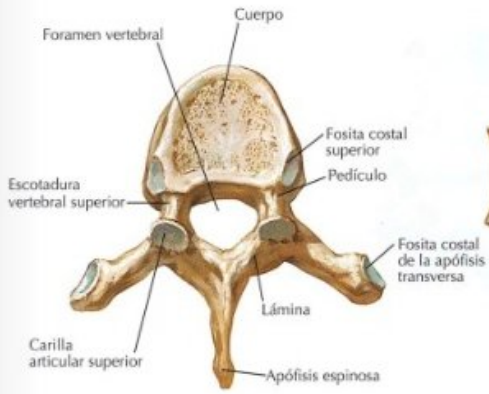

Vértebra T6 (visión superior)

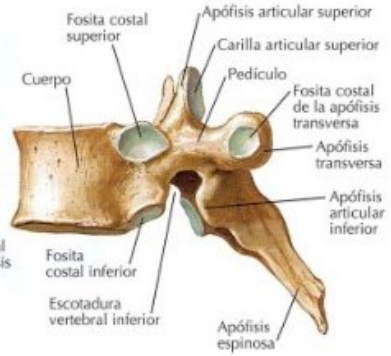

Vértebra T6 (visión lateral)

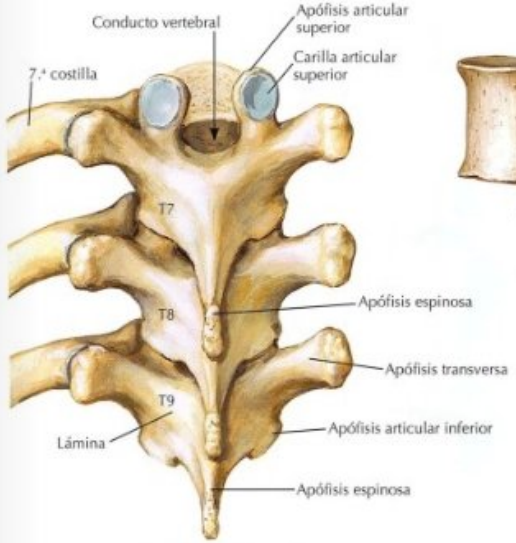

Vértebras T7, T8 y T9 (visión posterior)

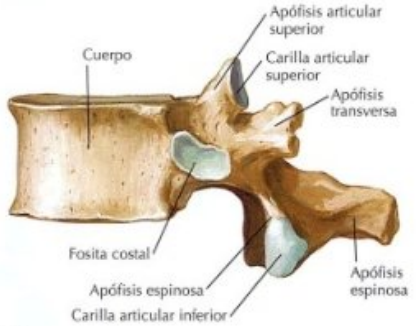

Vértebra T12 (visión lateral)

Véanse también **láminas BP 33, BP 37**

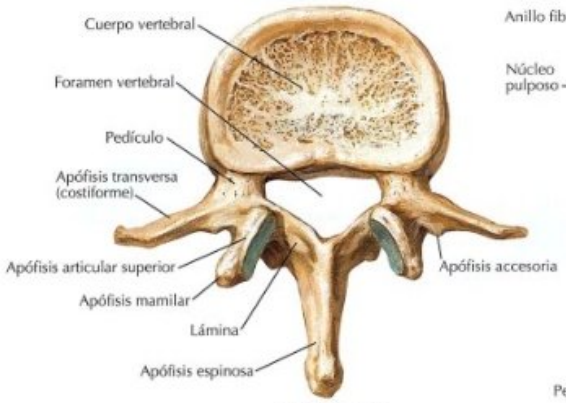

Vértebra L12 (visión superior)

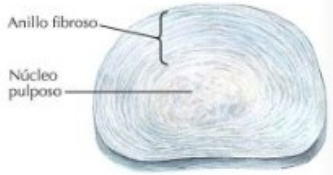

Disco intervertebral

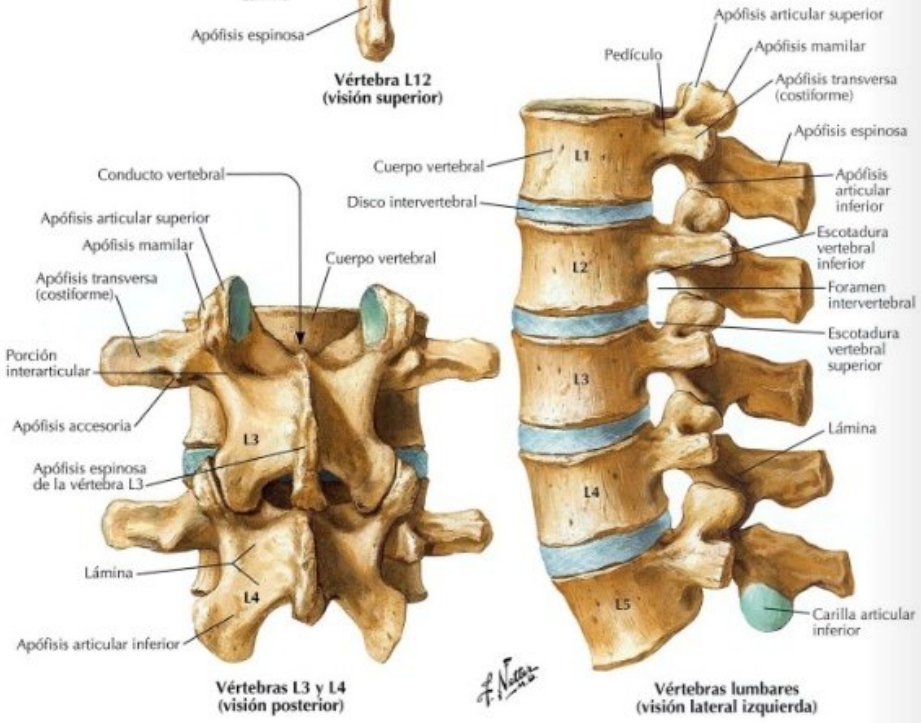

Vértebras L3 y L4 (visión posterior)

Vértebras lumbares (visión lateral izquierda)

Véanse también **láminas 179, 268, BP 36**

Radiografía anteroposterior de la columna toracolumbar

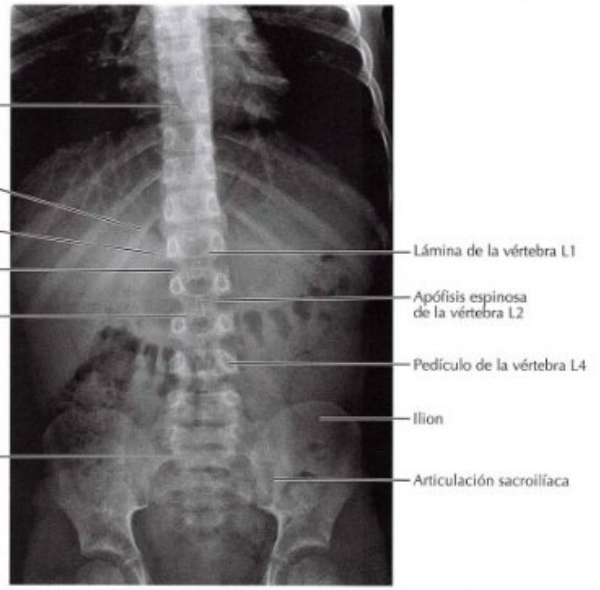

RM sagital potenciada en T2 de la columna lumbar

Véanse también **láminas 353, 357, BP 37**

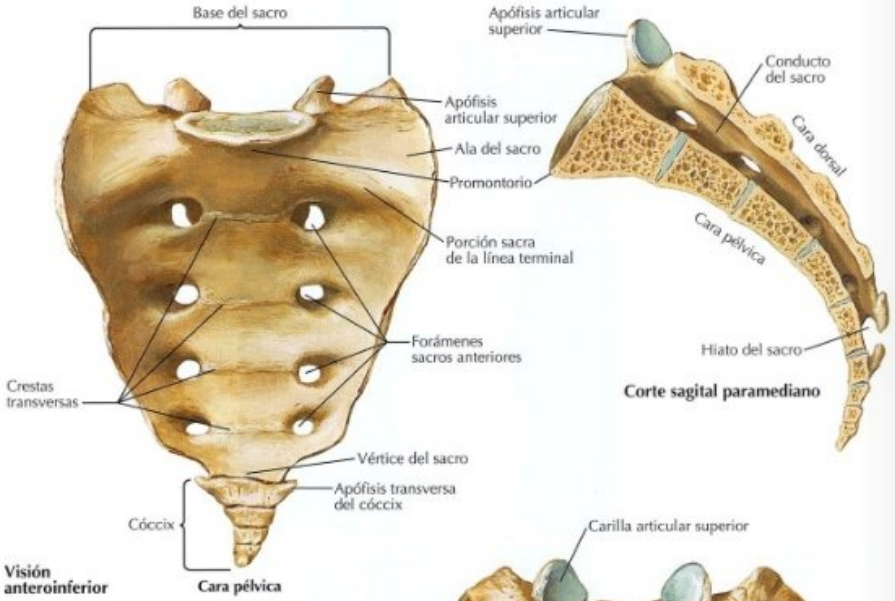

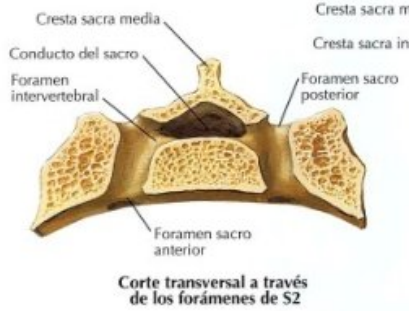

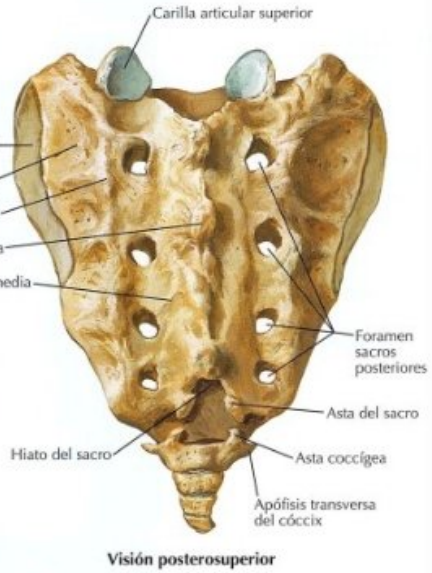

Véase también **lámina BP 33**

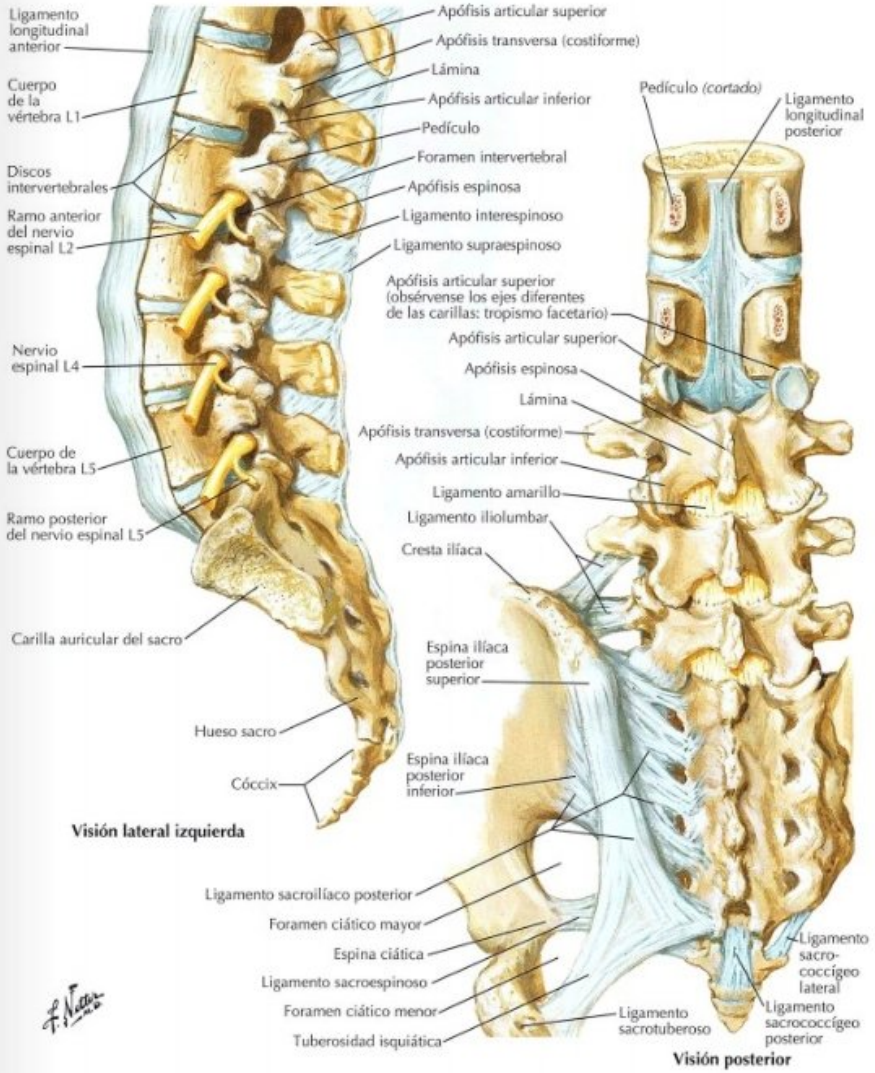

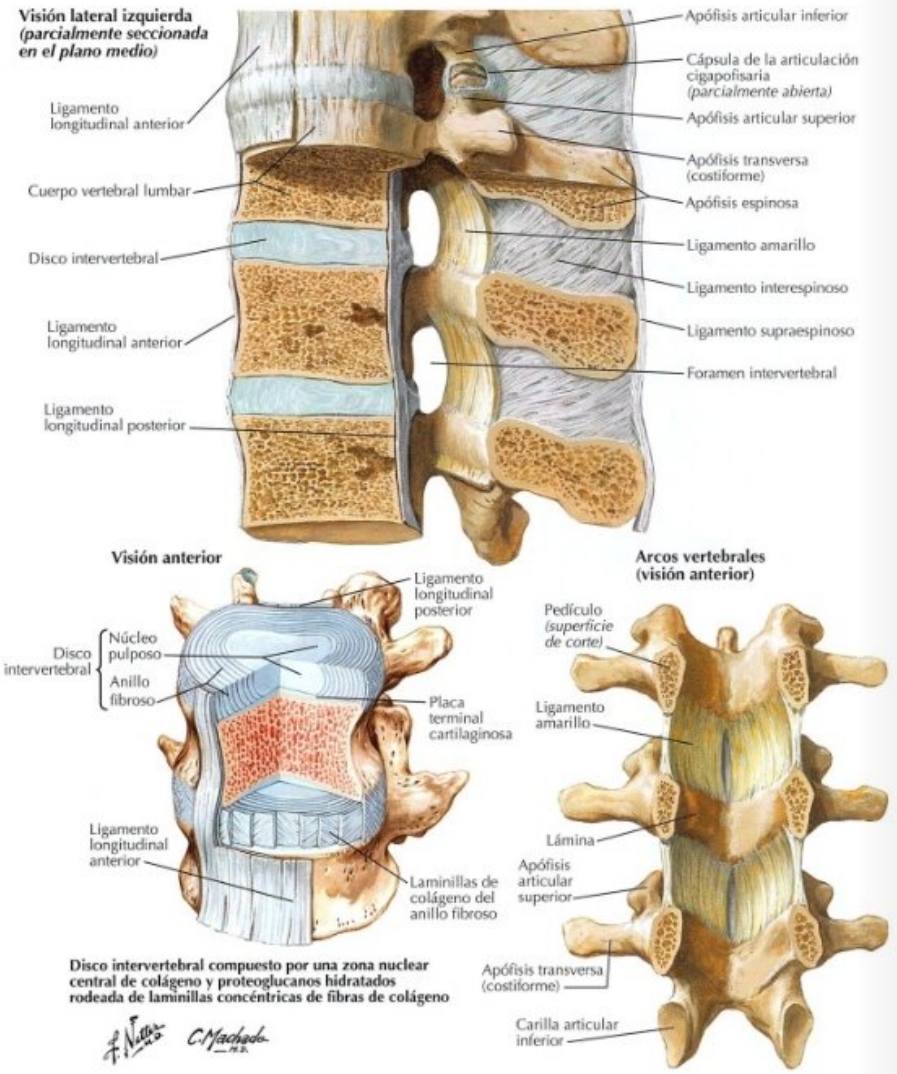

Disco intervertebral compuesto por una zona nuclear central de colágeno y proteoglucanos hidratados rodeada de laminillas concéntricas de fibras de colágeno

Véanse también láminas 156, 439, 507, 508

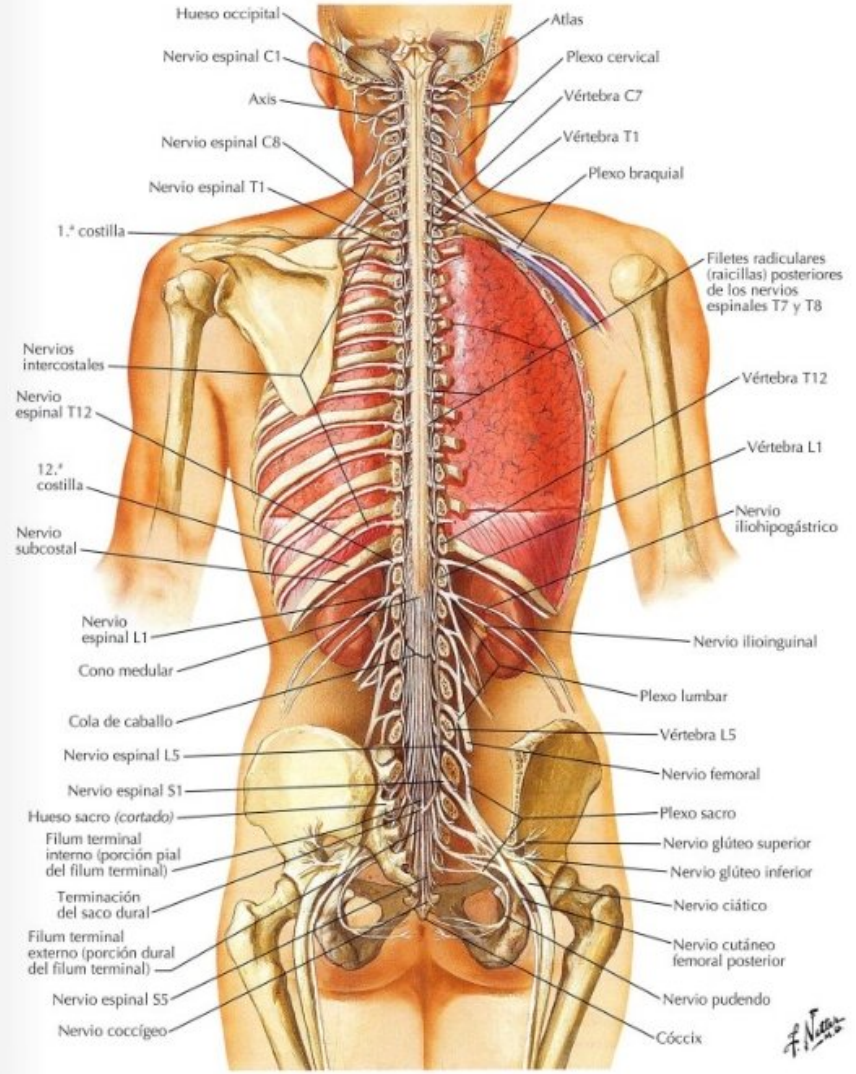

Véase también **lámina 188**

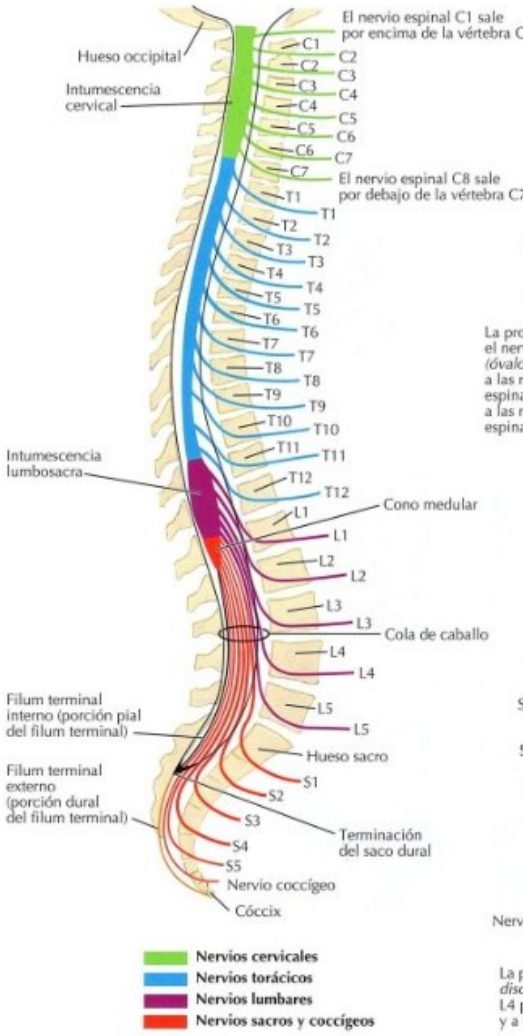

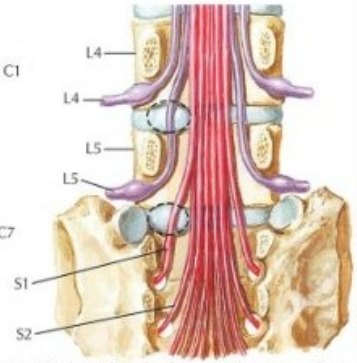

La protrusión de un disco lumbar normalmente no afecta el nervio que sale por encima del disco. La protrusión lateral *(óvalos discontinuos)* del disco intervertebral L4-L5 afecta a las raíces del nervio espinal L5, no a las raíces del nervio espinal L4. La protrusión del disco intervertebral L5-S1 afecta a las raíces del nervio espinal S1, no a las raíces del nervio espinal L5.

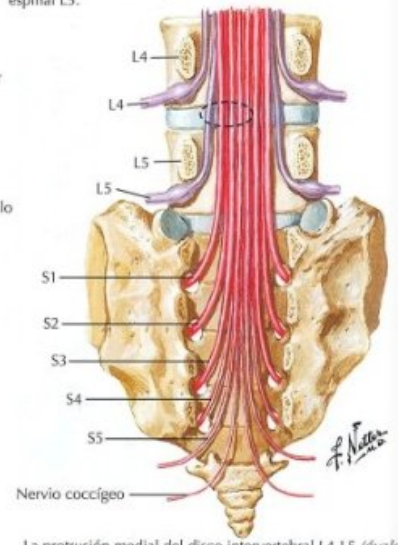

La protrusión medial del disco intervertebral L4-L5 *(óvalo discontinuo)* raramente afecta a las raíces del nervio espinal L4 pero puede afectar a las raíces del nervio espinal L5 y a veces a las raíces de los nervios espinales S1-S4

Véase también **lámina 187**

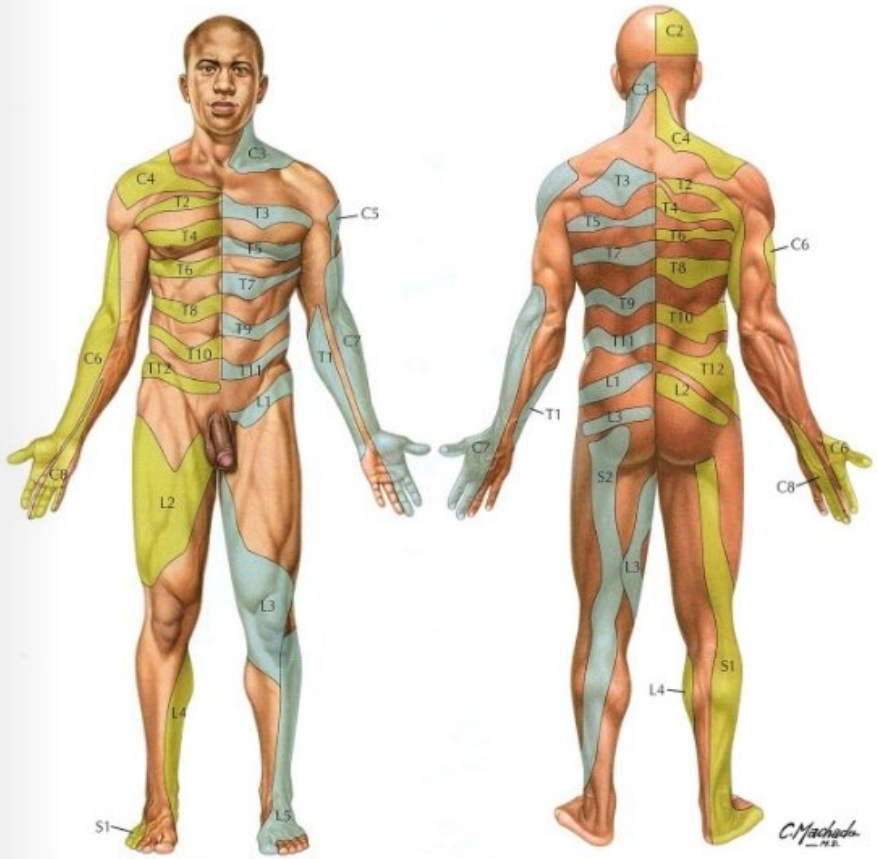

Segmentos medulares de los principales dermatomas

C4	Nivel de la clavícula	**T10**	Nivel del ombligo
C5, C6, C7	Parte lateral del miembro superior	**L1**	Región inguinal y parte proximal de la cara anterior del muslo
C8, T1	Parte medial del miembro superior	**L1, L2, L3, L4**	Cara anteromedial del miembro inferior y región glútea
C6	Dedos laterales de la mano	**L4, L5, S1**	Pie
C6, C7, C8	Mano	**L4**	Cara medial de la pierna
C8	Dedos mediales de la mano	**L5, S1**	Cara posterolateral del miembro inferior y dorso del pie
T4	Nivel del pezón	**S1**	Borde lateral del pie

Esquema basado en Lee MW, McPhee RW, Stringer MD. An evidence-based approach to human dermatomes. Clin Anat. 2008; 21(5):363-373. doi: 10.1002/ca.20636. PMID: 18470936. Tenga en cuenta que estas áreas no son definitivas y varían entre individuos. S3, S4, S5 y Co inervan el periné, pero no se muestran por motivos de claridad. Cabe destacar que los dermatomas son más grandes que lo que se muestra en la figura, que se basa en la mejor evidencia; las lagunas representan áreas en las que los datos no son concluyentes.

Véase también lámina BP 40

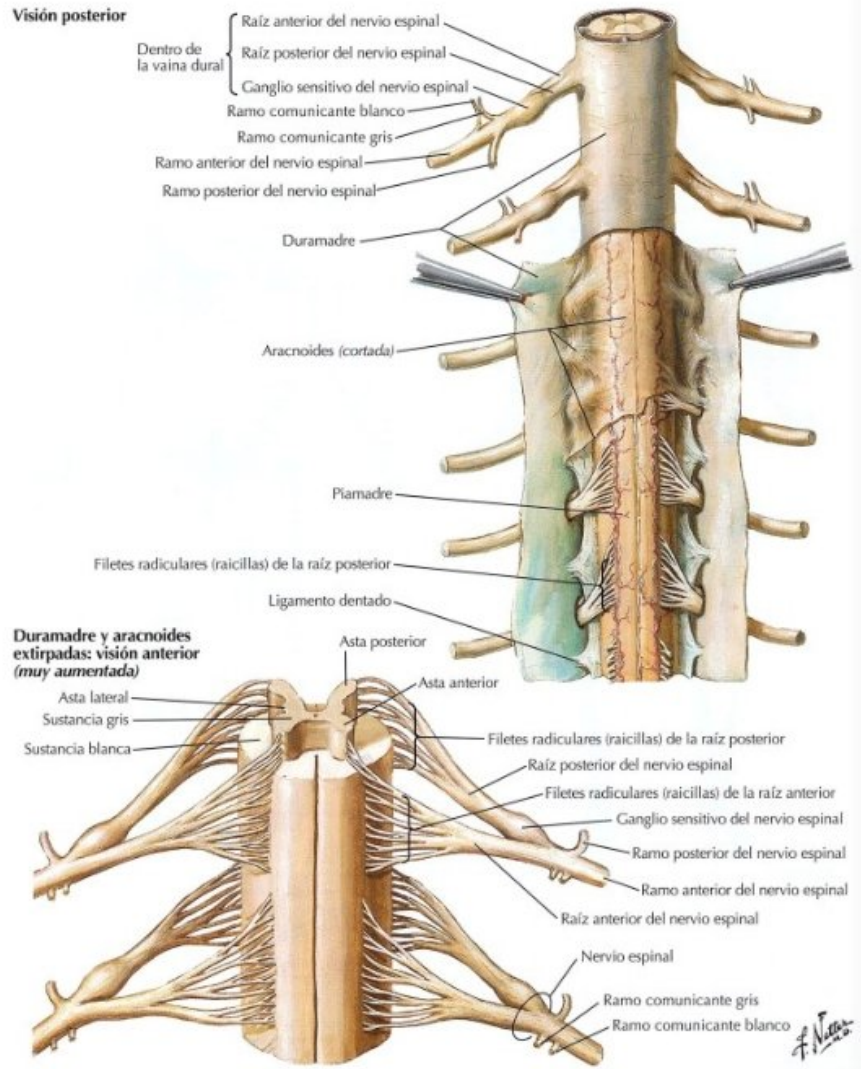

Véase también lámina BP 40

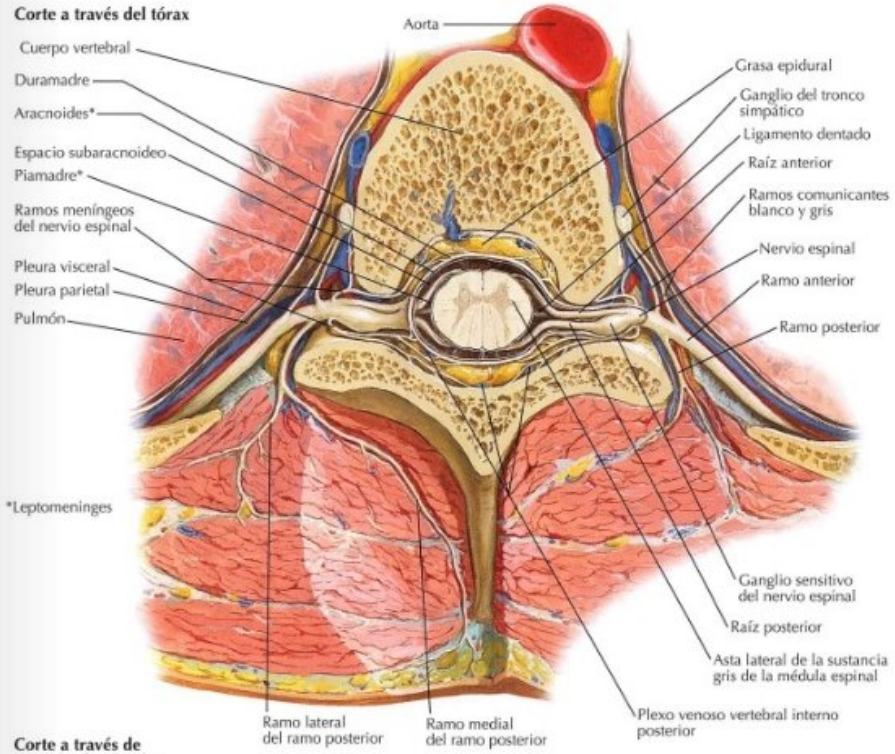

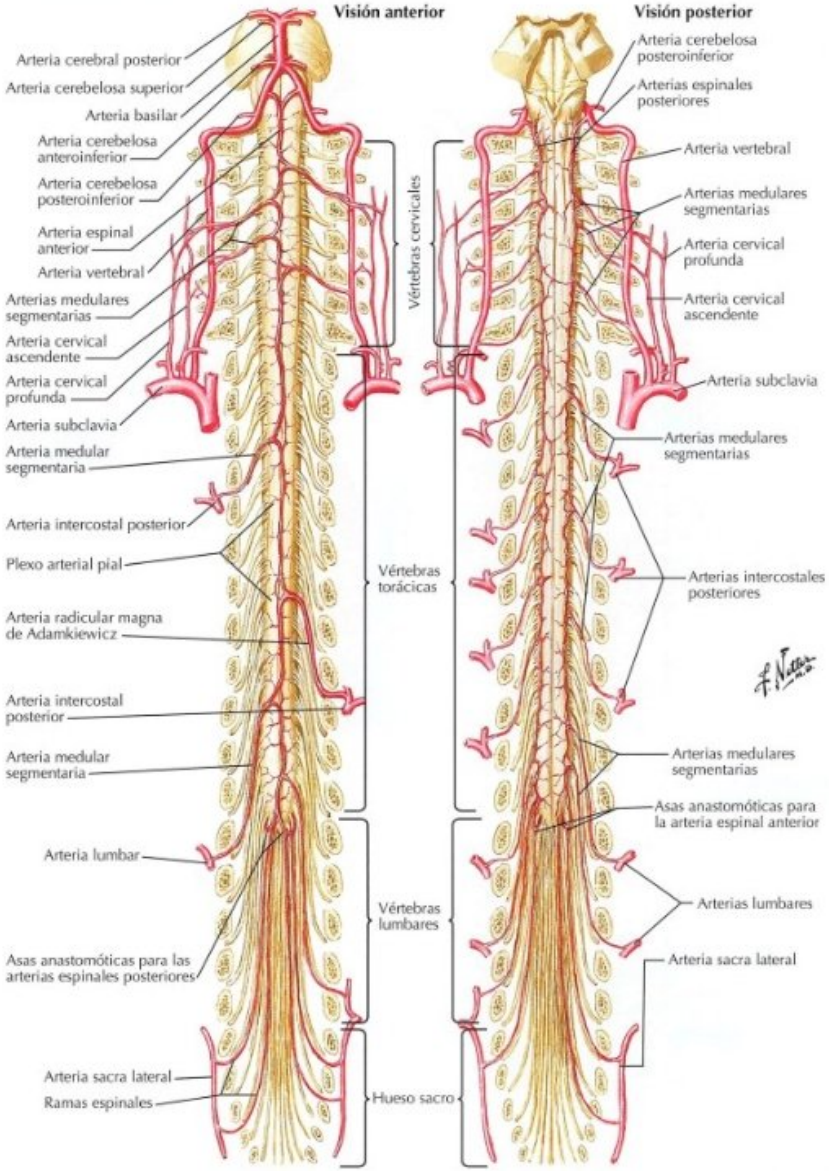

Nota: Todas las raíces de los nervios espinales tienen asociadas arterias radiculares o medulares segmentarias. La mayoría de las raíces poseen arterias radiculares (v. lámina 192). Ambos tipos de arterias discurren a lo largo de las raíces; sin embargo, las arterias radiculares terminan antes de alcanzar las arterias espinales anterior o posterior, mientras que las arterias medulares segmentarias, más grandes, continúan más allá para abastecer un segmento de estas arterias.

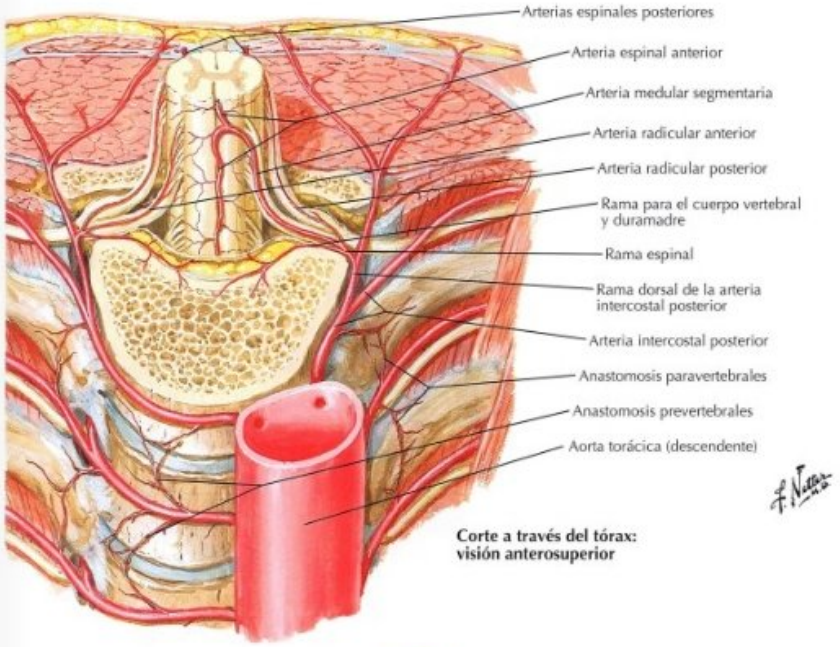

Corte a través del tórax: visión anterosuperior

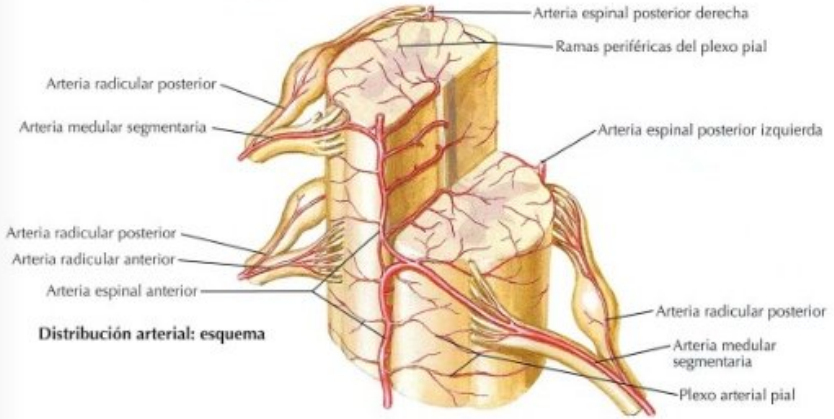

Distribución arterial: esquema

Venas de la médula espinal y columna vertebral

Véase también **lámina BP 39**

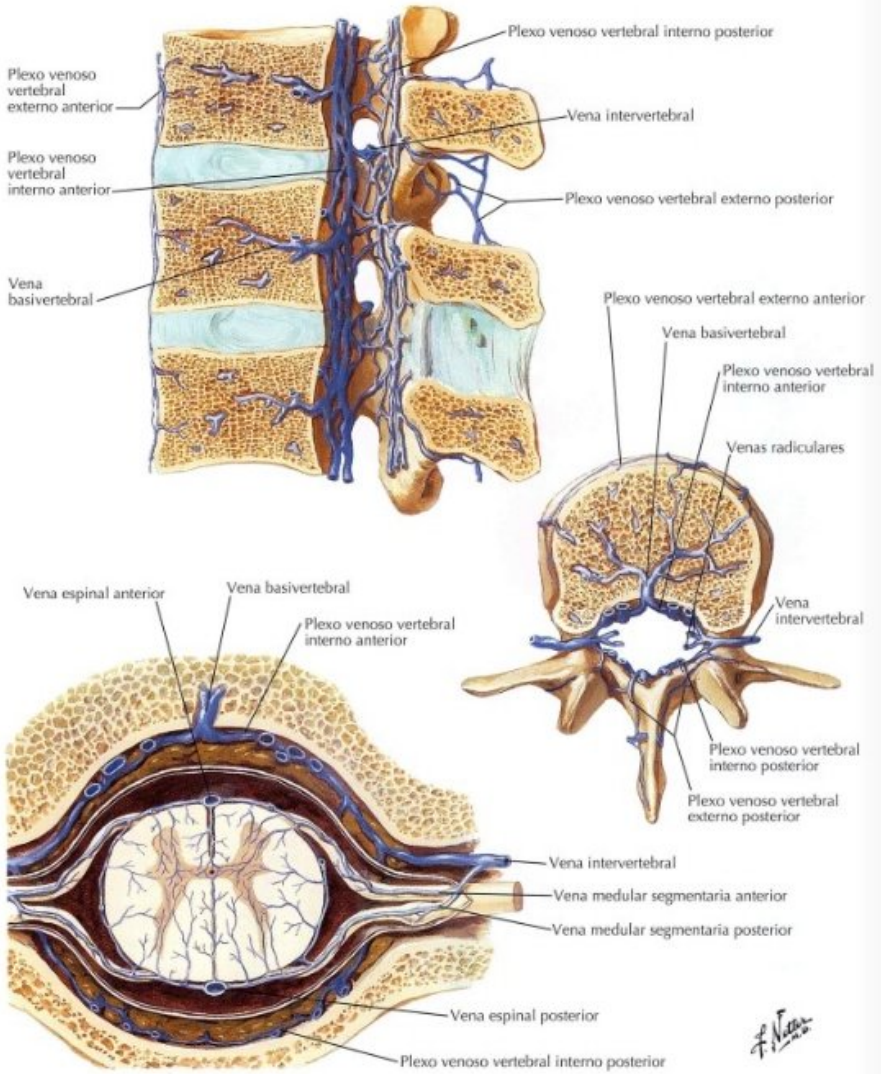

Venas de la columna vertebral: venas vertebrales

3

Véase también **lámina BP 39**

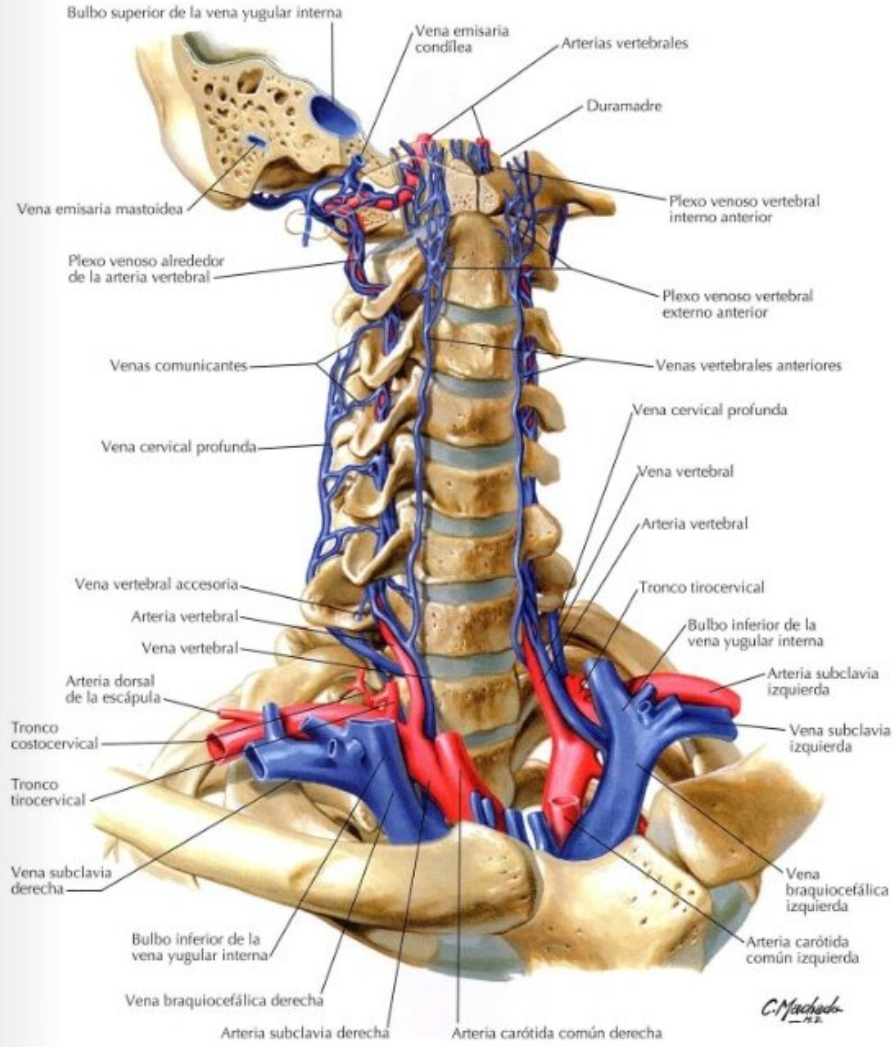

Véanse también **láminas 54, 200, 275**

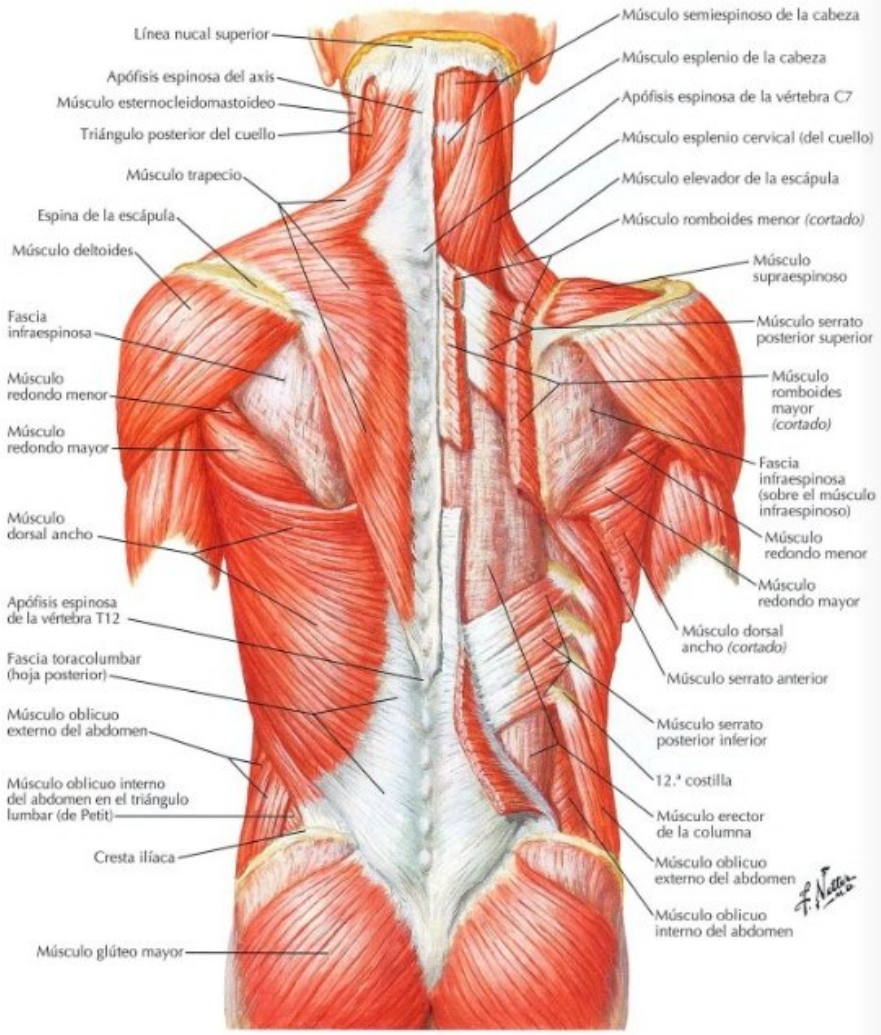

Véase también **lámina 200**

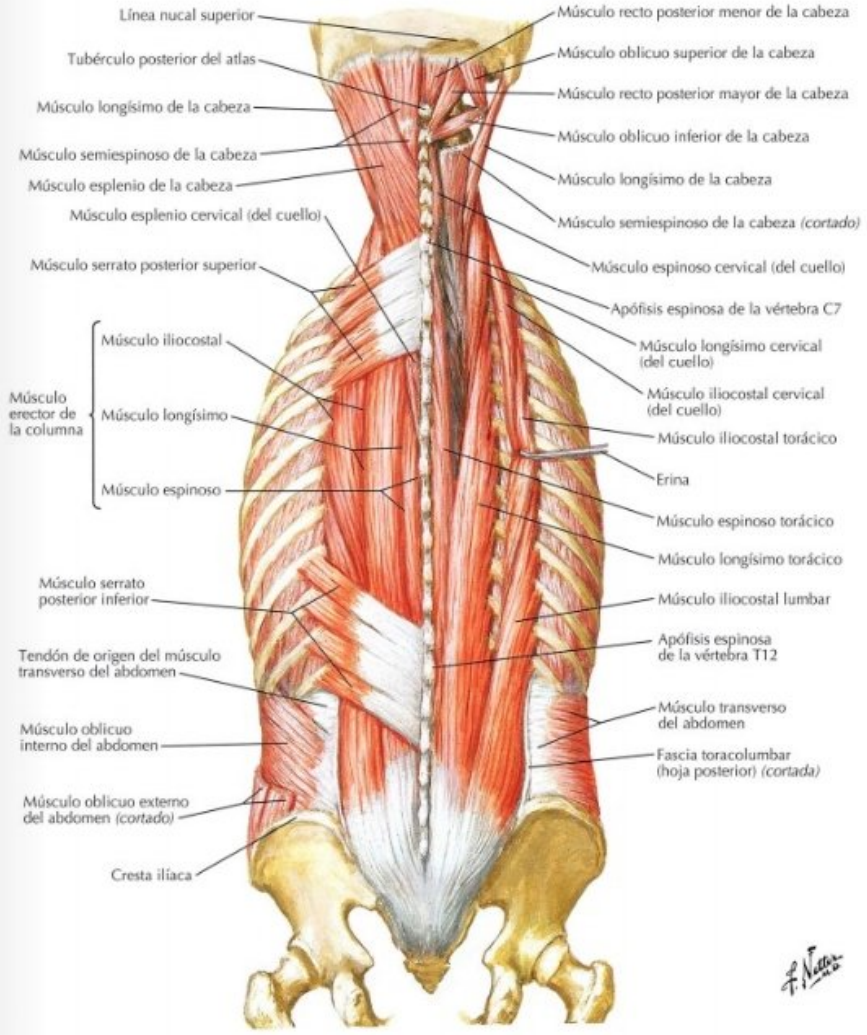

Véase también **lámina 200**

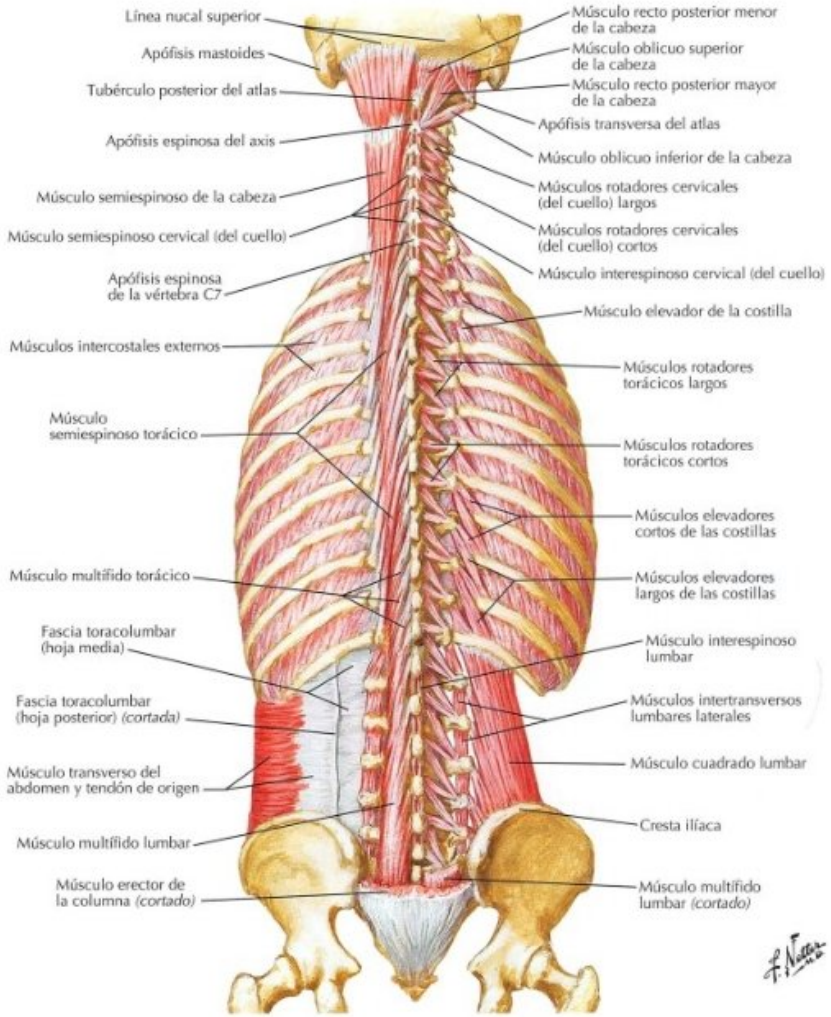

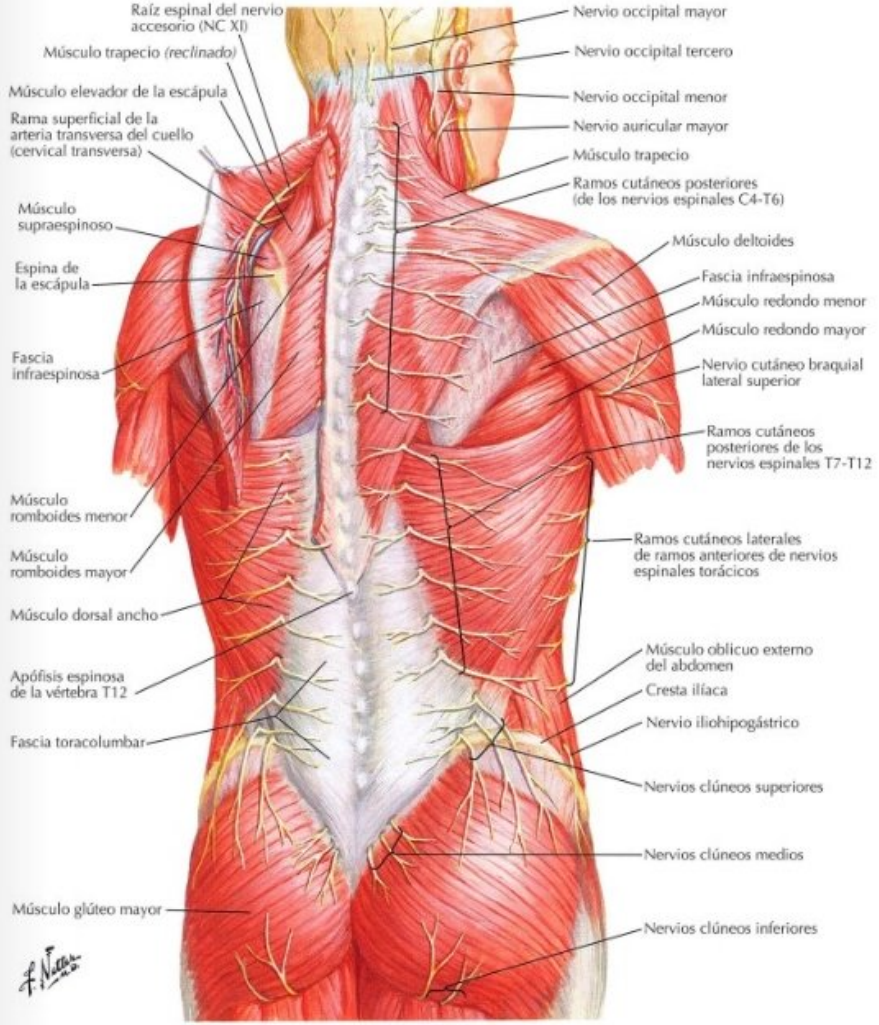

Nervios en la región cervical posterior

Véanse también **láminas 54, 56**

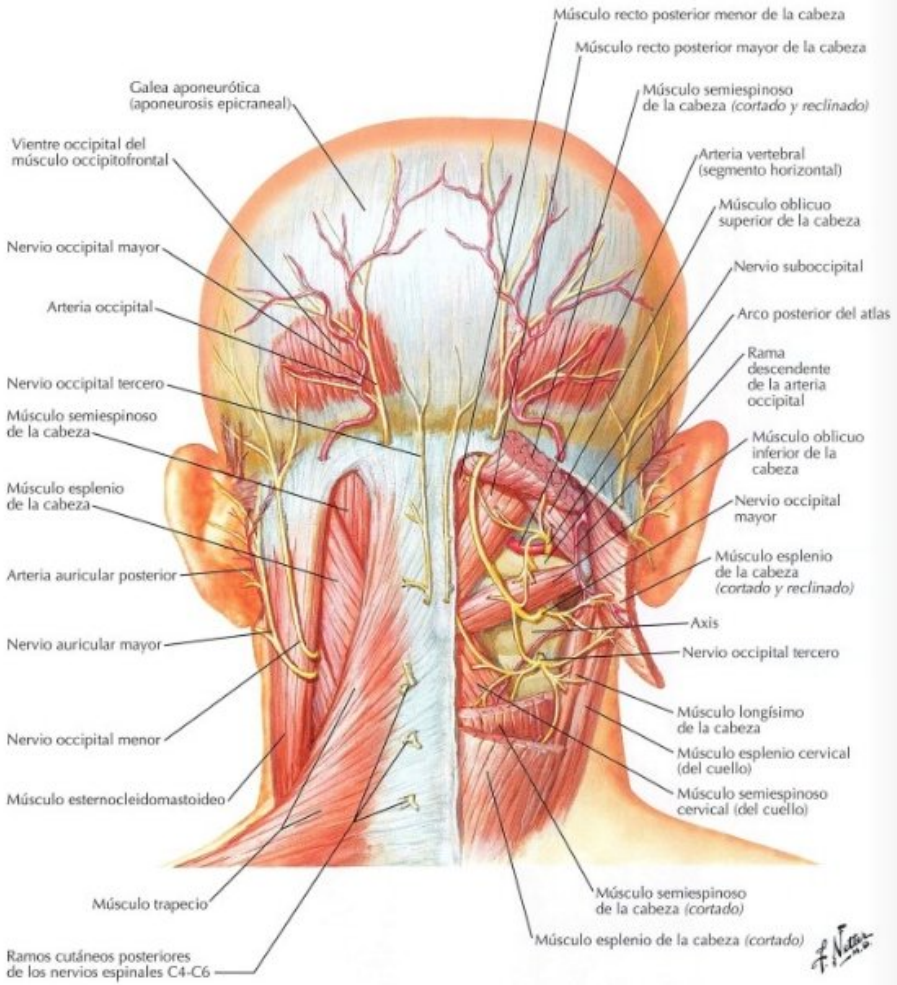

Región lumbar del dorso (espalda): corte transversal

3

Véanse también **láminas 330, 331, 337**

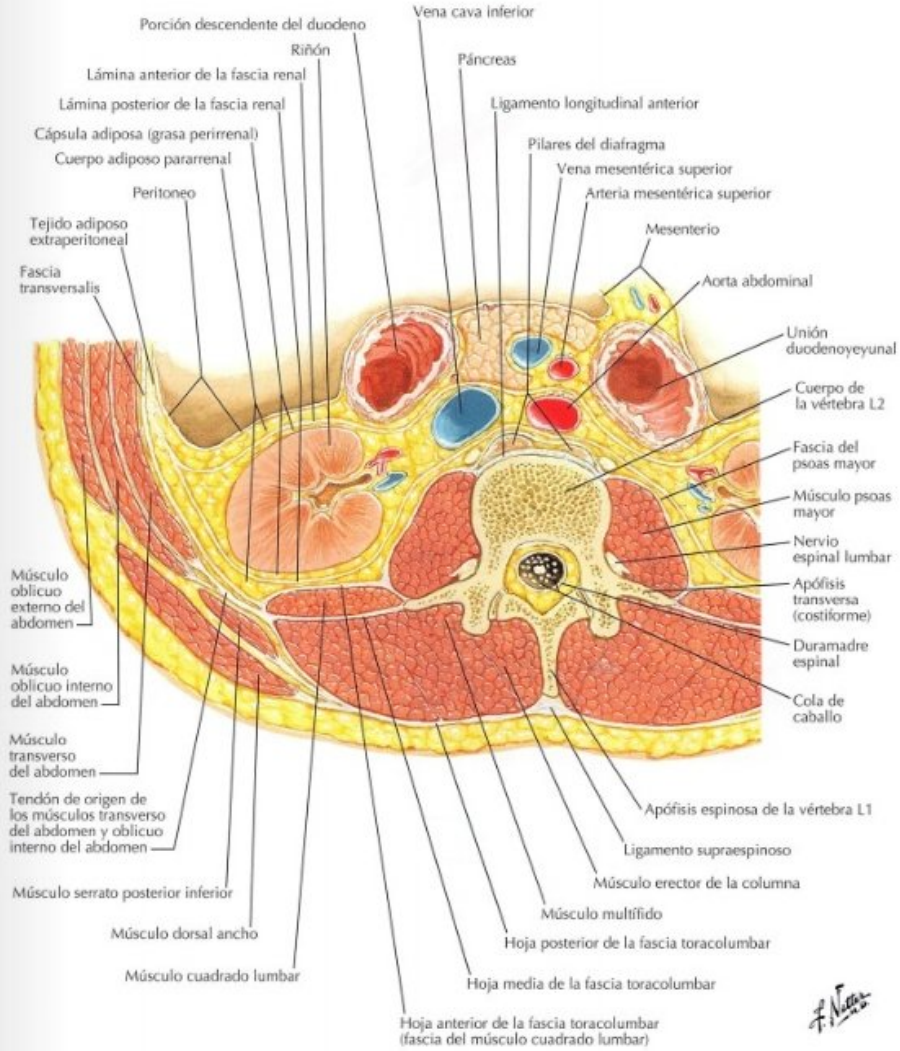

Véanse también **láminas 6, 279**

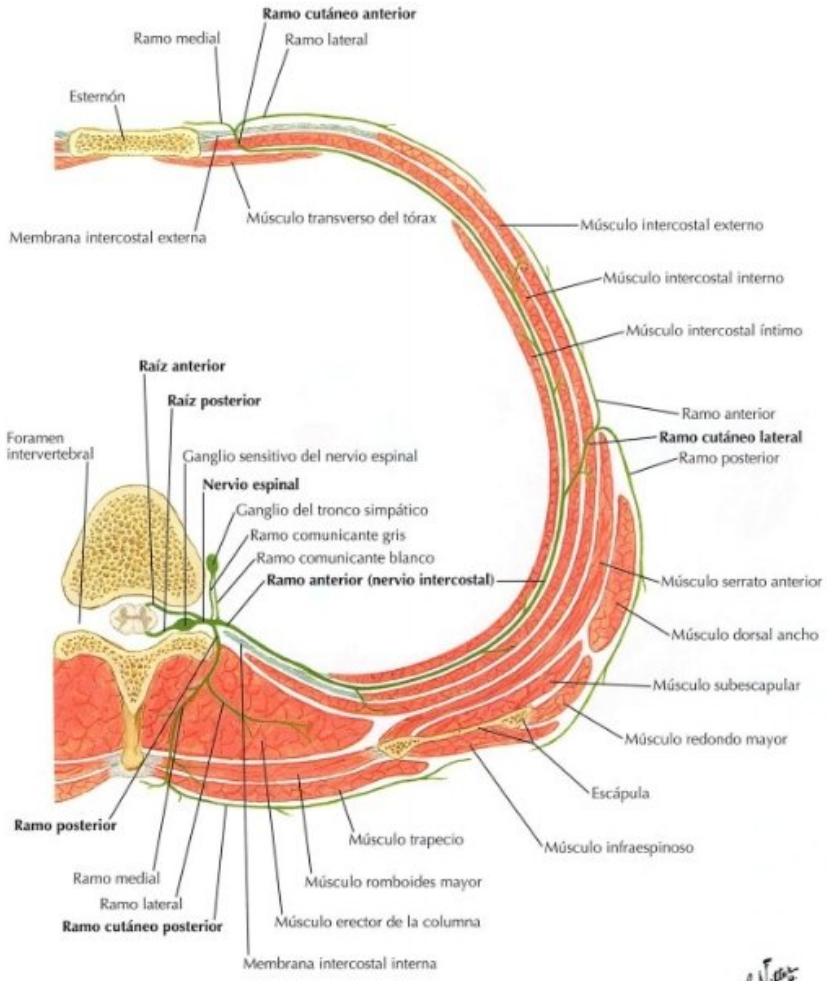

Nota: *En la porción inferior de la región torácica, el ramo lateral del ramo posterior es más largo, motor y cutáneo; el ramo medial es más corto y solo motor.*

ESTRUCTURAS ANATÓMICAS	IMPORTANCIA CLÍNICA	NÚMEROS DE LÁMINAS
Sistema nervioso y órganos de los sentidos		
Cono medular	Indica el límite inferior de la médula espinal; en los recién nacidos puede situarse inferior a la vértebra L4 y en adultos superior a T12 (el promedio es L1-L2); es necesario determinar su ubicación en procedimientos como la punción lumbar; en adultos, se realiza a nivel de L2 o por debajo de este	186
Cola de caballo	Inyectando un anestésico en el espacio subaracnoideo (bloqueo espinal), pueden anestesiarse las raíces de los nervios lumbares y sacros	186, 187
Meninges espinales	El acceso a los espacios epidural y subaracnoideo es necesario para procedimientos clínicos como la anestesia epidural y la punción lumbar; la meningitis es una infección potencialmente mortal	182, 190
Sistema esquelético		
Apófisis espinosas	Relieves palpables que se usan para valorar las curvaturas de la columna vertebral y determinar la localización de la médula espinal para técnicas como la punción lumbar y la anestesia espinal (raquídea)	178, 195
Apófisis espinosa de la vértebra C7 (vértebra prominente)	La apófisis espinosa más prominente en la región cervical; a menudo se utiliza para iniciar el contaje de las vértebras	178, 180
Disco intervertebral	Cambios relacionados con la edad pueden producir la hernia del núcleo pulposo, provocando dorsalgia; esto sucede con mayor frecuencia en la porción inferior de la región lumbar de la columna vertebral	181, 187
Lámina del arco vertebral	En la laminectomía se la extirpa quirúrgicamente para tener acceso al conducto vertebral y médula espinal	181
Foramen intervertebral	Puede estrecharse por cambios relacionados con la edad (p. ej., formación de osteófitos) o cambios en el grosor del disco intervertebral, produciendo compresión de su contenido	181, 184, 185
Hiato del sacro	Proporciona acceso al espacio epidural para realizar una anestesia epidural caudal	183
5.ª vértebra lumbar	La espondilólisis es un proceso clínico en el que el cuerpo vertebral se separa de la parte del arco vertebral que sostiene la apófisis articular inferior (el defecto se produce a través de la porción interarticular); si esto ocurre bilateralmente, el cuerpo de L5 y la apófisis transversa (costiforme) pueden deslizarse hacia delante sobre el hueso sacro, dando lugar a una espondilolistesis	184
Disco intervertebral L5-S1	Nivel más frecuente de hernia del disco intervertebral, que puede provocar compresión del nervio y lumbalgia asociada con dolor y debilidad en el miembro inferior homolateral (ciática)	184, 187
Foramen vertebral	En la región cervical puede ser congénitamente estenótico, estrecharse por cambios artrósicos en las vértebras lumbares, provocando dorsalgia, ciática, entumecimiento u hormigueo, y debilidad en los miembros inferiores	180, 181
Sistema muscular		
Músculo trapecio	Responsable de mantener la escápula contra la pared torácica en contra de la gravedad; la caída del hombro puede indicar lesión de la raíz espinal del nervio accesorio	195
Músculos propios (intrínsecos) del dorso (espalda)	El estiramiento microscópico o el desgarro de las fibras musculares produce distensión muscular en el dorso (espalda), una causa frecuente de lumbalgia	196, 197
Sistema cardiovascular		
Arterias de la médula espinal	El estrechamiento o lesión de estas arterias causado por aterosclerosis, fracturas vertebrales o luxaciones vertebrales puede provocar isquemia de la médula espinal	191
Plexos venosos vertebrales	La mayoría de las venas de la columna vertebral no poseen válvulas, lo que permite el flujo retrógrado, y pueden actuar como conductos para la metástasis de células cancerosas a la columna vertebral, los pulmones y el cerebro	194, BP 39

*La selección se basa en general en datos clínicos y en correlaciones clínicas discutidas frecuentemente en cursos de anatomía macroscópica.

MÚSCULO	GRUPO DE MÚSCULOS	ORIGEN	INSERCIÓN	INERVACIÓN	IRRIGACIÓN	ACCIONES PRINCIPALES
Dorsal ancho	Superficiales del dorso (espalda)	Apófisis espinosas de las vértebras T7-T12, hoja posterior de la fascia toracolumbar (y así de las vértebras L1-L5 y cresta ilíaca), costillas 10-12	Surco intertubercular del húmero	Nervio toracodorsal	Arteria toracodorsal, ramas perforantes dorsales de las arterias intercostales posteriores 9.ª, 10.ª y 11.ª, subcostal y tres primeras lumbares	Extiende, aduce y rota medialmente el húmero
Elevador de la escápula	Superficiales del dorso (espalda)	Apófisis transversas del atlas y axis, tubérculos posteriores de las apófisis transversas de las vértebras C3-C4	Borde medial de la escápula (superior a la espina)	Ramos anteriores de los nervios espinales C3-C4, nervio dorsal de la escápula	Arterias dorsal de la escápula, transversa del cuello (cervical transversa) y cervical ascendente	Eleva la escápula medialmente, rota inferiormente la cavidad glenoidea
Espinoso	Profundos del dorso (espalda) (músculo erector de la columna)	*De la cabeza:* apófisis espinosas de las vértebras C7 y T1	*De la cabeza:* protuberancia occipital externa	Ramos posteriores de nervios espinales	*Porción cervical:* arterias occipital, cervical profunda y vertebral	Extiende e inclina lateralmente la columna vertebral y la cabeza
		Cervical (del cuello): apófisis espinosas de las vértebras C7-T2	*Cervical (del cuello):* apófisis espinosas de las vértebras C2-C4		*Porción torácica:* ramas dorsales de arterias intercostales posteriores y subcostal	
		Torácico: apófisis espinosas de las vértebras T11-L2	*Torácico:* apófisis espinosas de las vértebras T2-T8		*Porción lumbar:* ramas dorsales de las arterias lumbares y sacras laterales	
Esplenio de la cabeza	Espinotransversos	Ligamento nucal, apófisis espinosas de las vértebras C7-T4	Apófisis mastoides, tercio lateral de la línea nucal superior	Ramos posteriores de los nervios espinales C2-C3	Arterias occipital y cervical profunda	*Bilateralmente:* extiende la cabeza
						Unilateralmente: inclina (flexiona) lateralmente y rota la cara hacia el mismo lado
Esplenio cervical (del cuello)	Espinotransversos	Apófisis espinosas de las vértebras T3-T6	Apófisis transversas de las vértebras C1-C3	Ramos posteriores de los nervios espinales C4-C6	Arterias occipital y cervical profunda	*Bilateralmente:* extiende el cuello
						Unilateralmente: inclina (flexiona) lateralmente y rota el cuello hacia el mismo lado
Iliocostal	Profundos del dorso (espalda) (músculo erector de la columna)	*Cervical (del cuello):* ángulos de las costillas 3-6	*Cervical (del cuello):* tubérculos posteriores de las vértebras C4-C6	Ramos posteriores de nervios espinales	*Porción cervical:* arterias occipital, cervical profunda y vertebral	Extiende e inclina lateralmente la columna vertebral y la cabeza
		Torácico: ángulos de las costillas 7-12	*Torácico:* ángulos de las costillas 1-6		*Porción torácica:* ramas dorsales de las arterias intercostales posteriores y subcostal	
		Lumbar: hueso sacro (a través de la aponeurosis del erector de la columna), cresta ilíaca	*Lumbar:* costillas 4-12, apófisis transversas de las vértebras L1-L4		*Porción lumbar:* ramas dorsales de las arterias lumbares y sacras laterales	
Interespinosos	Profundos del dorso (espalda)	*Cervicales (del cuello):* apófisis espinosas de las vértebras C2-C7	Apófisis espinosa de la vértebra superior a la vértebra de origen del músculo	Ramos posteriores de nervios espinales	*Porción cervical (del cuello):* arterias occipital, cervical profunda y vertebral	Ayudan en la extensión de la columna vertebral
		Torácicos: apófisis espinosas de las vértebras T1-T2 y T11-T12			*Porción torácica:* ramas dorsales de las arterias intercostales posteriores y subcostal	
		Lumbares: apófisis espinosas de las vértebras L1-L4			*Porción lumbar:* ramas dorsales de las arterias lumbares	

Tabla 3.2

MÚSCULO	GRUPO DE MÚSCULOS	ORIGEN	INSERCIÓN	INERVACIÓN	IRRIGACIÓN	ACCIONES PRINCIPALES
Intertransversos	Profundos del dorso (espalda)	*Mediales:* apófisis transversas de las vértebras C1-C7 y T10-T12, apófisis mamilares de las vértebras L1-L4	*Mediales:* apófisis transversa de la vértebra cervical y torácica superior a la vértebra de origen, apófisis mamilar de la vértebra lumbar superior a la vértebra de origen	*Mediales:* ramos posteriores de nervios espinales	*Porción cervical:* arterias occipital, cervical profunda y vertebral	*Ayudan en la flexión lateral de la columna vertebral*
					Porción torácica: ramas dorsales de las arterias intercostales posteriores y subcostal	
		Laterales y anteriores: apófisis transversas de las vértebras C1-C7 y L1-L4	*Laterales y anteriores:* apófisis transversa de la vértebra superior a la vértebra de origen	*Laterales y anteriores:* ramos anteriores de nervios espinales	*Porción lumbar:* ramas dorsales de las arterias lumbares	
Longísimo	Profundos del dorso (espalda) (músculo erector de la columna)	*De la cabeza:* apófisis transversas de las vértebras C4-T4	*De la cabeza:* apófisis mastoides	Ramos posteriores de nervios espinales	*Porción cervical:* arterias occipital, cervical profunda y vertebral	Extiende e inclina lateralmente la columna vertebral y la cabeza
		Cervical (del cuello): apófisis transversas de las vértebras T1-T5	*Cervical (del cuello):* apófisis transversas de las vértebras C2-C6		*Porción torácica:* ramas dorsales de las arterias intercostales posteriores y subcostal	
		Torácico: apófisis transversas de las vértebras L1-L5, cara dorsal del sacro, tuberosidad ilíaca, ligamento sacroilíaco posterior	*Torácico:* apófisis transversas de las vértebras T1-T12, costillas 5-12, apófisis accesorias y transversas de las vértebras L1-L5		*Porción lumbar:* ramas dorsales de las arterias lumbares y sacras laterales	
Multífidos	Profundos del dorso (espalda) (transveroespinosos)	*Cervicales (del cuello):* apófisis articulares superiores de las vértebras C4-C7	Apófisis espinosas de las vértebras C2-L5 (2 a 5 niveles por encima de la vértebra de origen)	Ramos posteriores de nervios espinales	*Porción cervical:* arterias occipital, cervical profunda y vertebral	Estabilizan la columna vertebral
		Torácicos: apófisis transversas de las vértebras T1-T12			*Porción torácica:* ramas dorsales de las arterias intercostales posteriores y subcostal	
		Lumbares: apófisis articulares mamilares de las vértebras L1-L5, hueso sacro, cresta ilíaca			*Porción lumbar:* ramas dorsales de las arterias lumbares y sacras laterales	
Oblicuo inferior de la cabeza	Suboccipitales	Apófisis espinosa del axis	Apófisis transversa del atlas	Nervio suboccipital	Arterias vertebral y occipital	Rota el atlas para girar la cabeza hacia el mismo lado
Oblicuo superior de la cabeza	Suboccipitales	Apófisis transversa del atlas	Parte lateral de la línea nucal inferior	Nervio suboccipital	Arterias vertebral y occipital	Extiende e inclina lateralmente la cabeza
Recto posterior mayor de la cabeza	Suboccipitales	Apófisis espinosa del axis	Parte media de la línea nucal inferior	Nervio suboccipital	Arterias vertebral y occipital	Extiende y rota la cabeza hacia el mismo lado
Recto posterior menor de la cabeza	Suboccipitales	Tubérculo posterior del atlas	Parte medial de la línea nucal inferior	Nervio suboccipital	Arterias vertebral y occipital	Extiende la cabeza
Romboides mayor	Superficiales del dorso (espalda)	Apófisis espinosas de las vértebras T2-T5	Borde medial de la escápula inferior a la espina de la escápula	Nervio dorsal de la escápula	Arteria dorsal de la escápula O rama profunda de la arteria transversa del cuello (cervical transversal, ramas perforantes dorsales de las cinco o seis arterias intercostales posteriores superiores	Fija la escápula a la pared torácica y la retrae y rota, descendiendo la cavidad glenoidea

Tabla 3.3

MÚSCULO	GRUPO DE MÚSCULOS	ORIGEN	INSERCIÓN	INERVACIÓN	IRRIGACIÓN	ACCIONES PRINCIPALES
Romboides menor	Superficiales del dorso (espalda)	Ligamento nucal, apófisis espinosas de las vértebras C7 y T1	Borde medial de la escápula (a nivel de la espina de la escápula)	Nervio dorsal de la escápula	*Arteria dorsal de la escápula* O rama profunda de la arteria transversa del cuello (cervical transversa), ramas perforantes dorsales de las cinco o seis arterias intercostales posteriores superiores	Fija la escápula a la pared torácica y la retrae y rota, descendiendo la cavidad glenoidea
Rotadores	Profundos del dorso (espalda) (transversoespinosos)	*Cervicales (del cuello):* apófisis transversas de las vértebras cervicales	*Cervicales (del cuello):* apófisis espinosas de las vértebras cervicales, 1 a 2 niveles por encima de la vértebra de origen	Ramos posteriores de nervios espinales	*Porción cervical:* arterias occipital, cervical profunda y vertebral	Estabilizan, extienden y rotan la columna vertebral
		Torácicos: apófisis transversas de las vértebras T2-T12	*Torácicos:* apófisis espinosas y láminas de las vértebras T1-T11 (los músculos cortos se insertan en las vértebras adyacentes; los músculos largos en las vértebras de 2 niveles superiores)		*Porción torácica:* ramas dorsales de las arterias intercostales posteriores y subcostal	
		Lumbares: apófisis mamilares de las vértebras lumbares	*Lumbares:* apófisis espinosas de las vértebras lumbares de 2 niveles superiores		*Porción lumbar:* ramas dorsales de las arterias lumbares	
Semiespinoso	Profundos del dorso (espalda) (transversoespinosos)	*De la cabeza:* apófisis articulares superiores de las vértebras C4-C7, apófisis transversas de las vértebras T1-T6	*De la cabeza:* hueso occipital (entre las líneas nucales superior e inferior)	Ramos posteriores de nervios espinales	*Porción cervical:* arterias occipital, cervical profunda y vertebral	Extiende la cabeza y el cuello y los rota hacia el lado opuesto
		Cervical (del cuello): apófisis transversas de las vértebras T1-T6	*Cervical (del cuello):* apófisis espinosas de las vértebras C2-C5		*Porción torácica:* ramas dorsales de las arterias intercostales posteriores	
		Torácico: apófisis transversas de las vértebras T6-T10	*Torácico:* apófisis espinosas de las vértebras C6-T4			
Serrato posterior inferior	Superficiales del dorso (espalda)	Apófisis espinosas de las vértebras T11-L2	Parte inferior de las costillas 9-12	Ramos anteriores de los nervios espinales T9-T12	Arterias intercostales posteriores	Desciende las costillas
Serrato posterior superior	Superficiales del dorso (espalda)	Ligamento nucal, apófisis espinosas de C7-T3	Parte superior de las costillas 2-5	Ramos anteriores de los nervios espinales T2-T5	Arterias intercostales posteriores	Eleva las costillas
Trapecio	Superficiales del dorso (espalda)	*Porción descendente:* línea nucal superior, protuberancia occipital externa, ligamento nucal	*Porción descendente:* tercio lateral de la clavícula	Raíz espinal del nervio accesorio (NC XI)	Arterias transversa del cuello (cervical transversa) e intercostales posteriores	Eleva, retrae y rota la escápula; las fibras inferiores descienden la escápula
		Porción transversa: apófisis espinosas de las vértebras C7-T3	*Porción transversa:* acromion			
		Porción ascendente: apófisis espinosas de las vértebras T4-T12	*Porción ascendente:* espina de la escápula			

Las variaciones en las contribuciones de los nervios espinales a la inervación de los músculos, sus inserciones y sus acciones son frecuentes en la anatomía humana. Por tanto, existen diferencias entre textos y hay que entender que las variaciones anatómicas son normales.

TÓRAX 4

Anatomía de superficie	202	**Mediastino**	251-261
Esqueleto del tórax	203-204	**Anatomía seccional**	262-266
Mama	205-208	**Estructuras con gran significación clínica**	Tablas 4.1-4.3
Pared del tórax y diafragma	209-216	**Músculos**	Tabla 4.4
Pulmones, tráquea y bronquios	217-230	**Láminas electrónicas extra**	BP 41-BP 52
Corazón	231-250		

LÁMINAS ELECTRÓNICAS EXTRA

BP 41 Costillas cervicales y variaciones asociadas

BP 42 Inserciones musculares en las costillas

BP 43 Músculos de la respiración

BP 44 Vía aérea intrapulmonar: esquema

BP 45 Anatomía de la ventilación y respiración

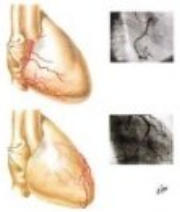

BP 46 Arterias coronarias: visiones anterolaterales derechas y arteriografías

BP 47 Arterias coronarias y venas cardíacas: variaciones

BP 48 Inervación intrínseca y variaciones en los nervios del esófago

LÁMINAS ELECTRÓNICAS EXTRA *(cont.)*

BP 49 Arterias del esófago: variaciones

BP 50 Tórax: corte frontal

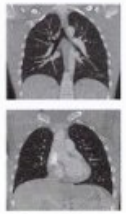

BP 51 Tórax: TC coronales

BP 52 Inervación de los vasos sanguíneos: esquema

Véanse también **láminas 188, 209**

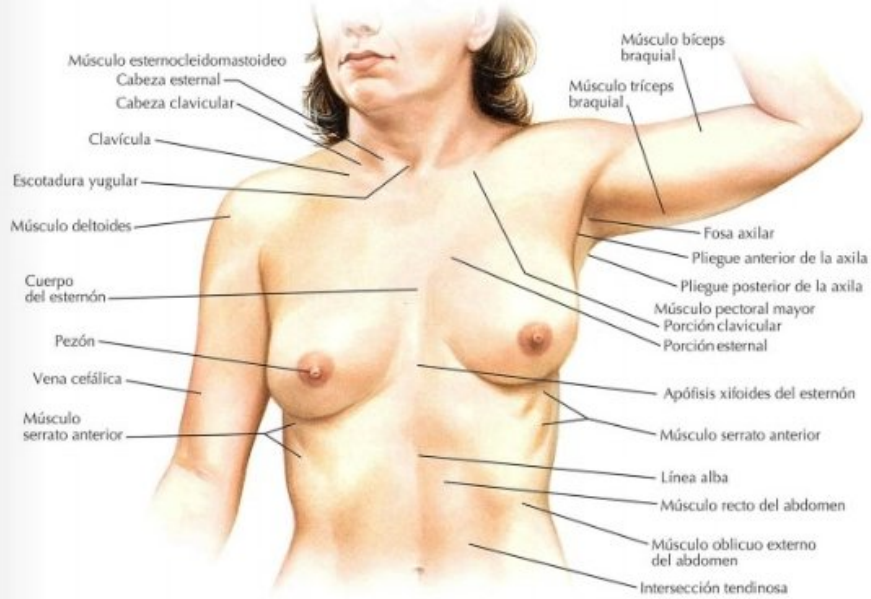

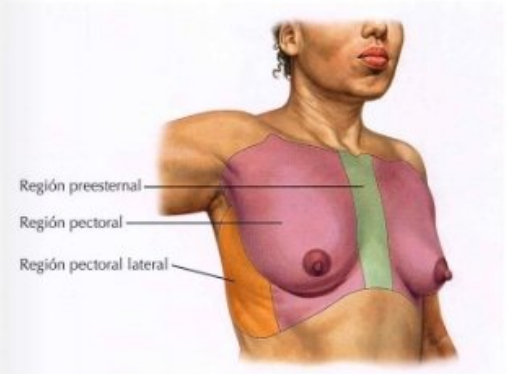

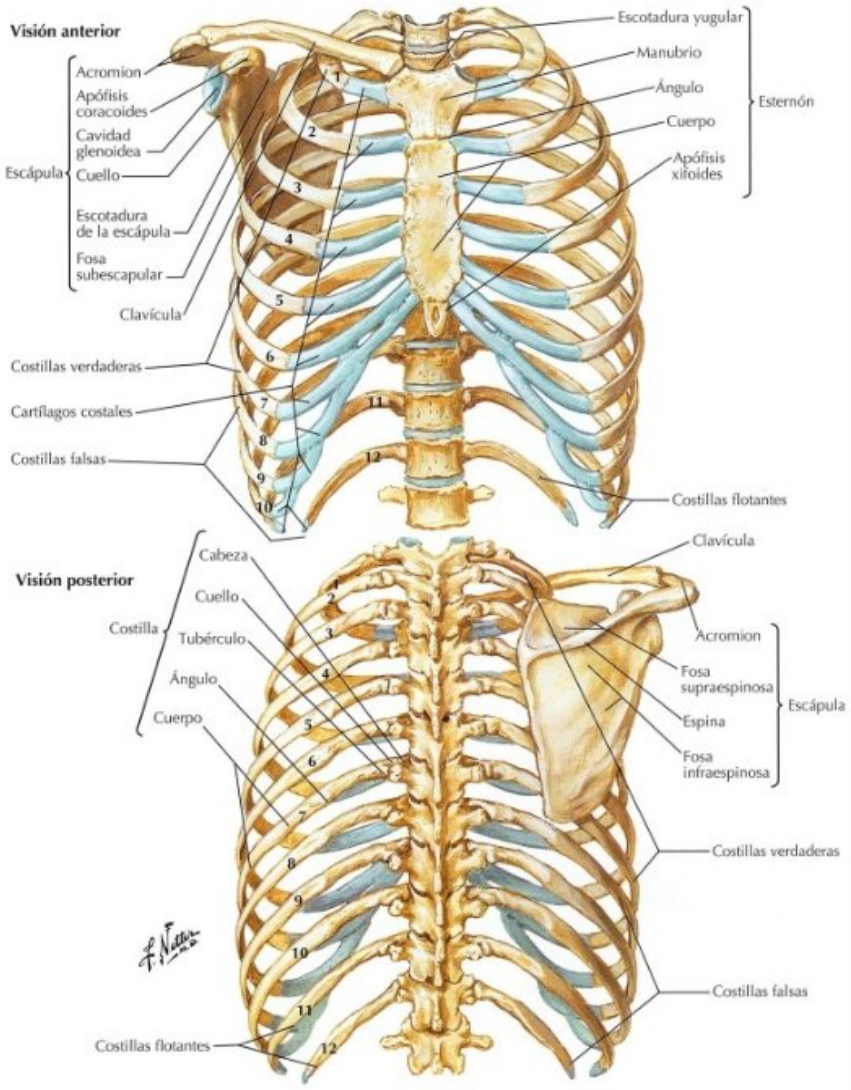

Véanse también láminas 188, 209, BP 33

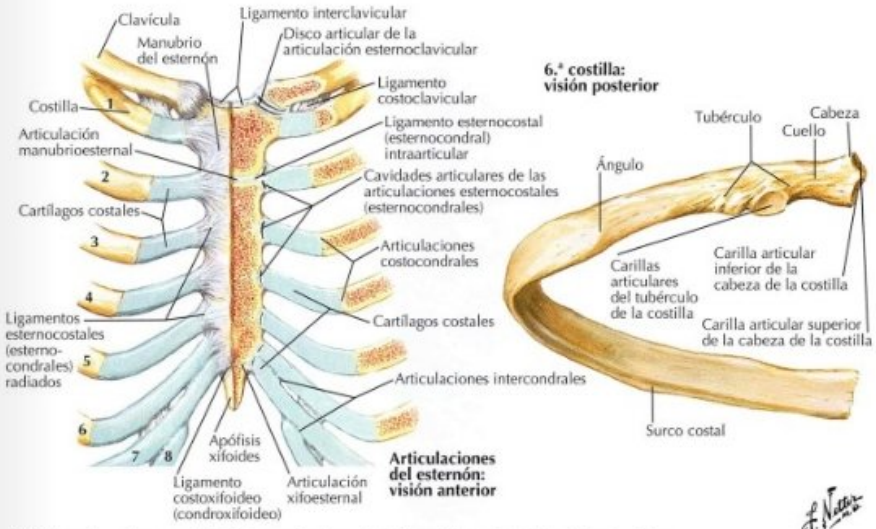

Nota: La cabeza de una costilla típica se articula con la fosita costal superior de la vértebra torácica de su mismo número (por medio de su carilla articular inferior), la fosita costal inferior de la vértebra situada por encima (mediante su carilla articular superior) y el disco intervertebral entre las dos vértebras. El tubérculo de la costilla se articula con la apófisis transversa de la vértebra del mismo número.

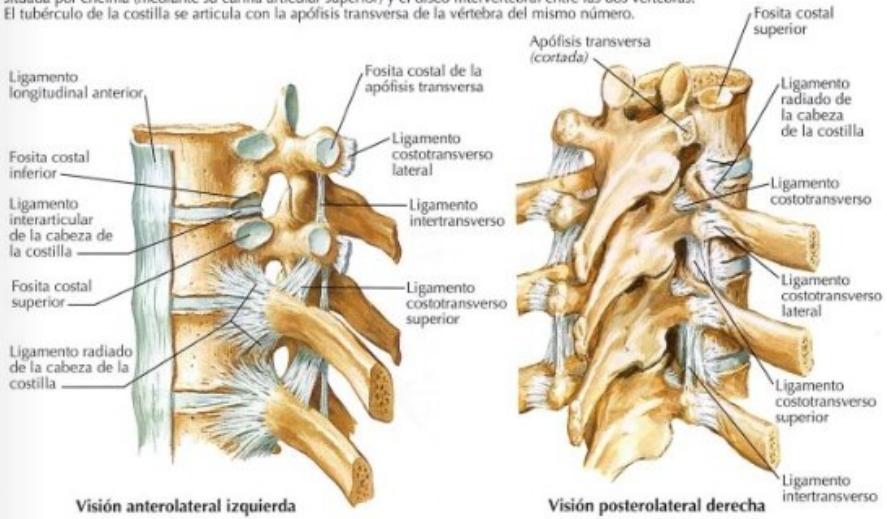

Disección anterolateral

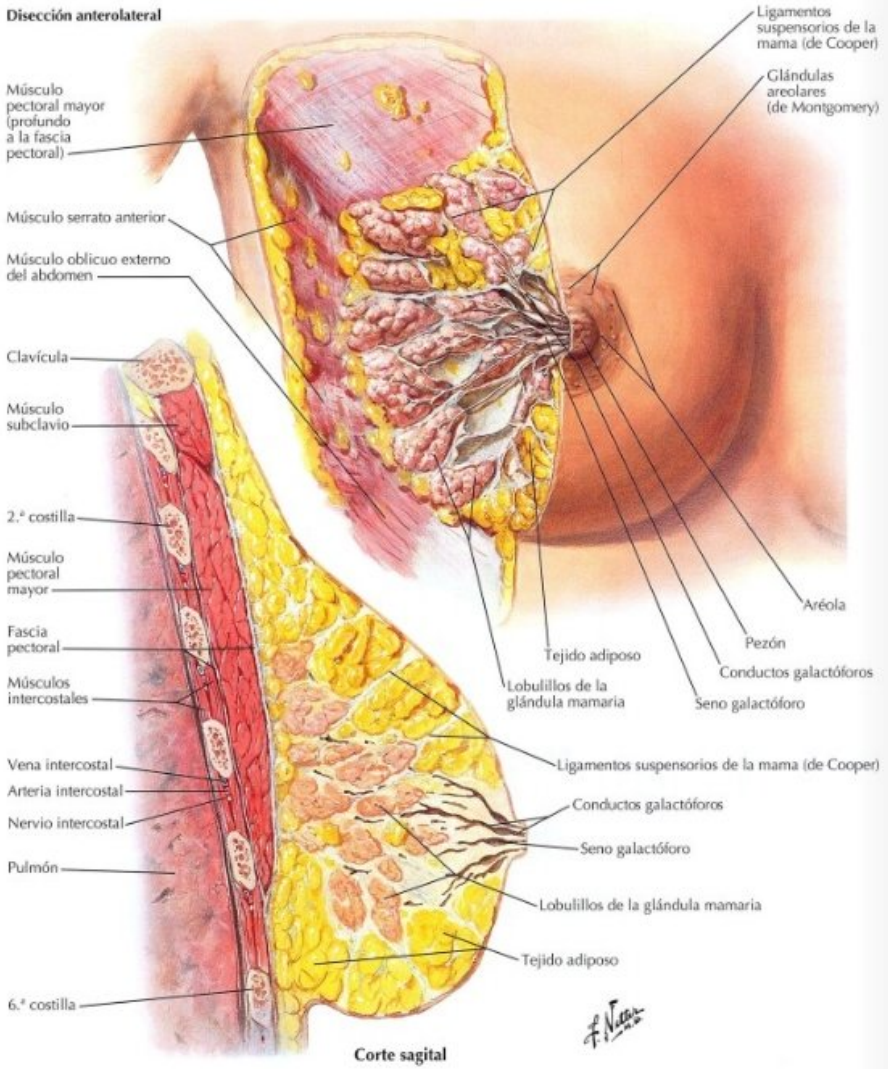

Corte sagital

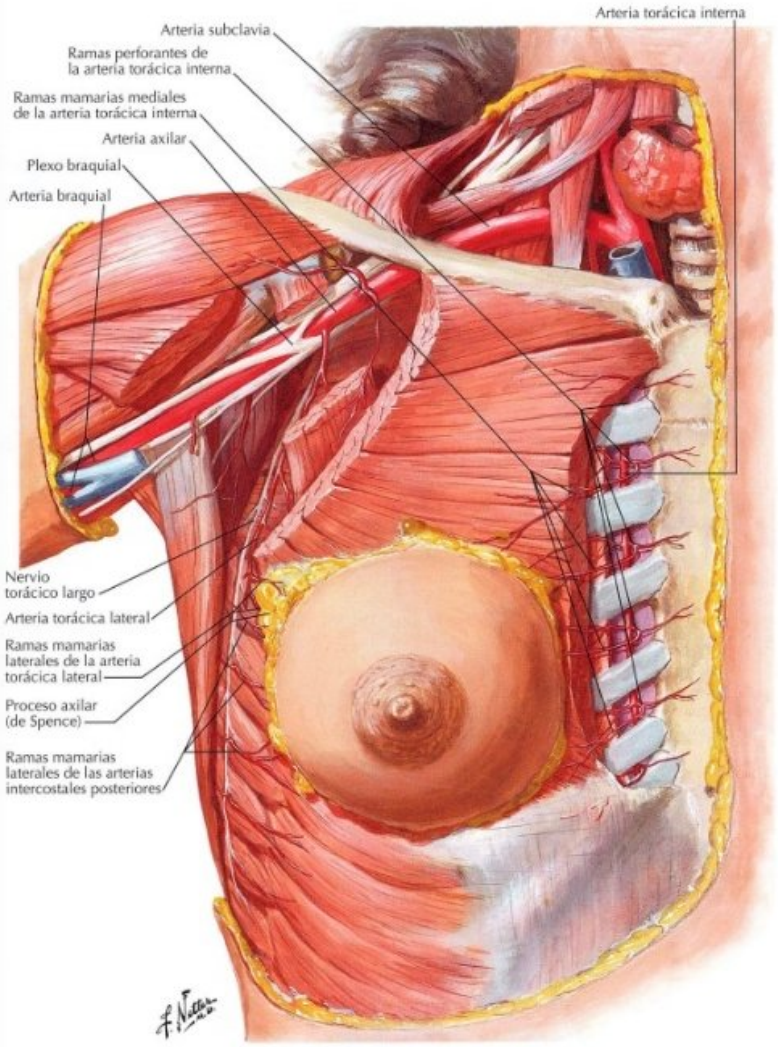

Vasos y nódulos (ganglios) linfáticos de la mama

Véase también **lámina 208**

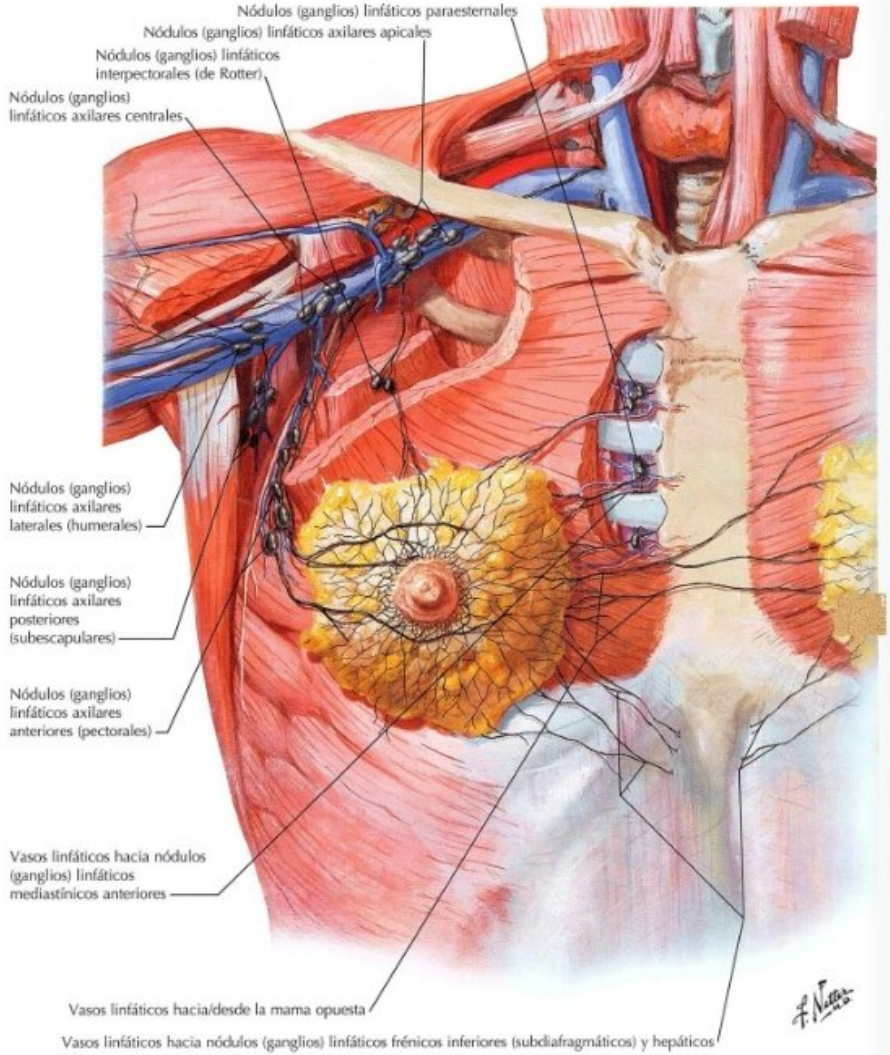

Drenaje linfático de la mama 4

Véase también **lámina 207**

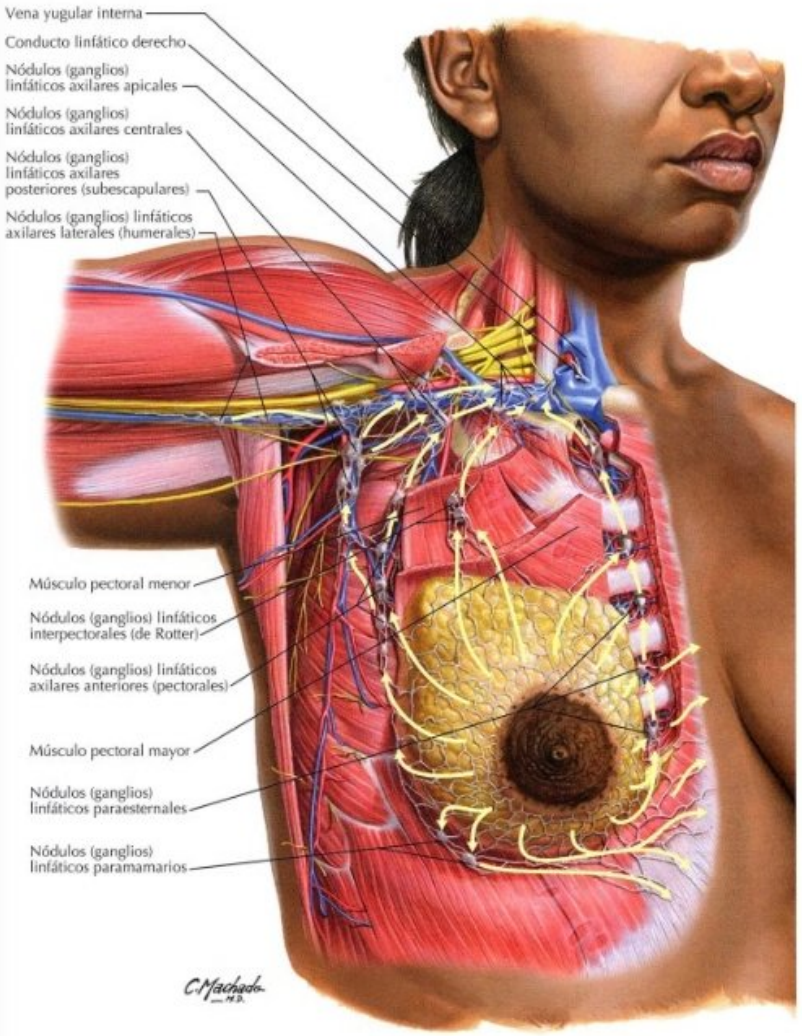

Véanse también láminas BP 42, BP 43

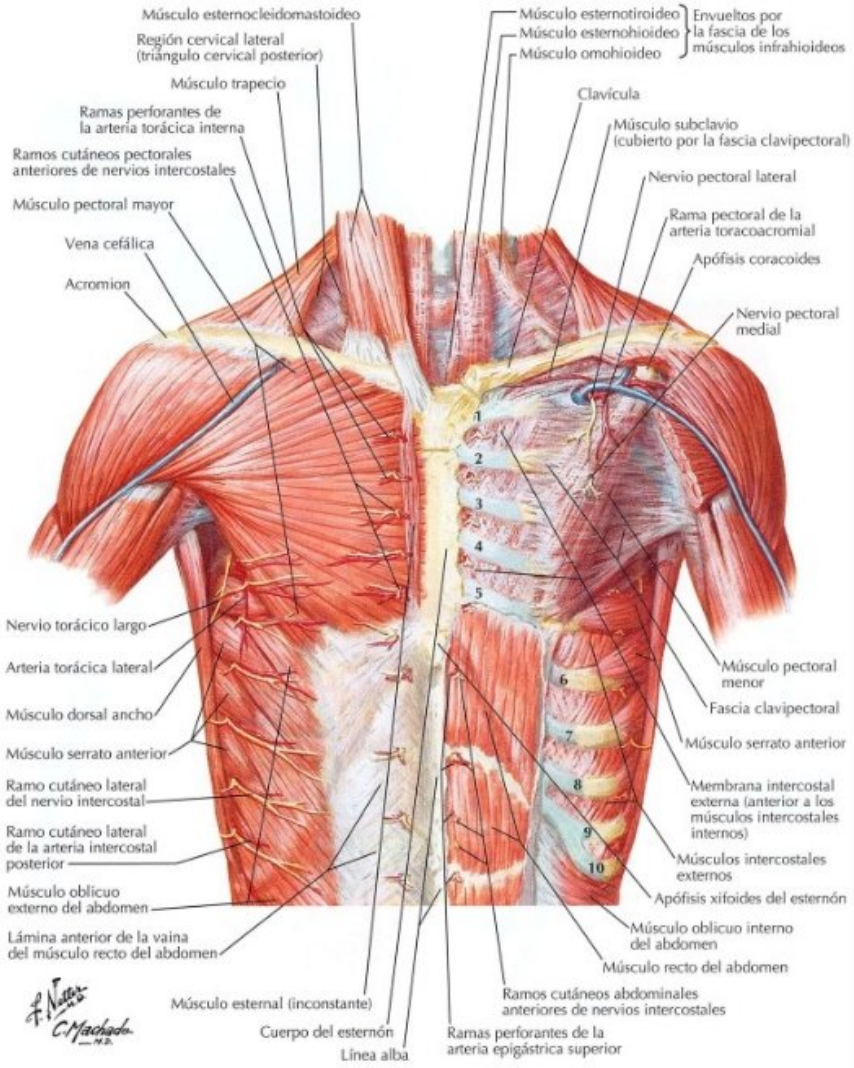

Véanse también láminas BP 41, BP 42

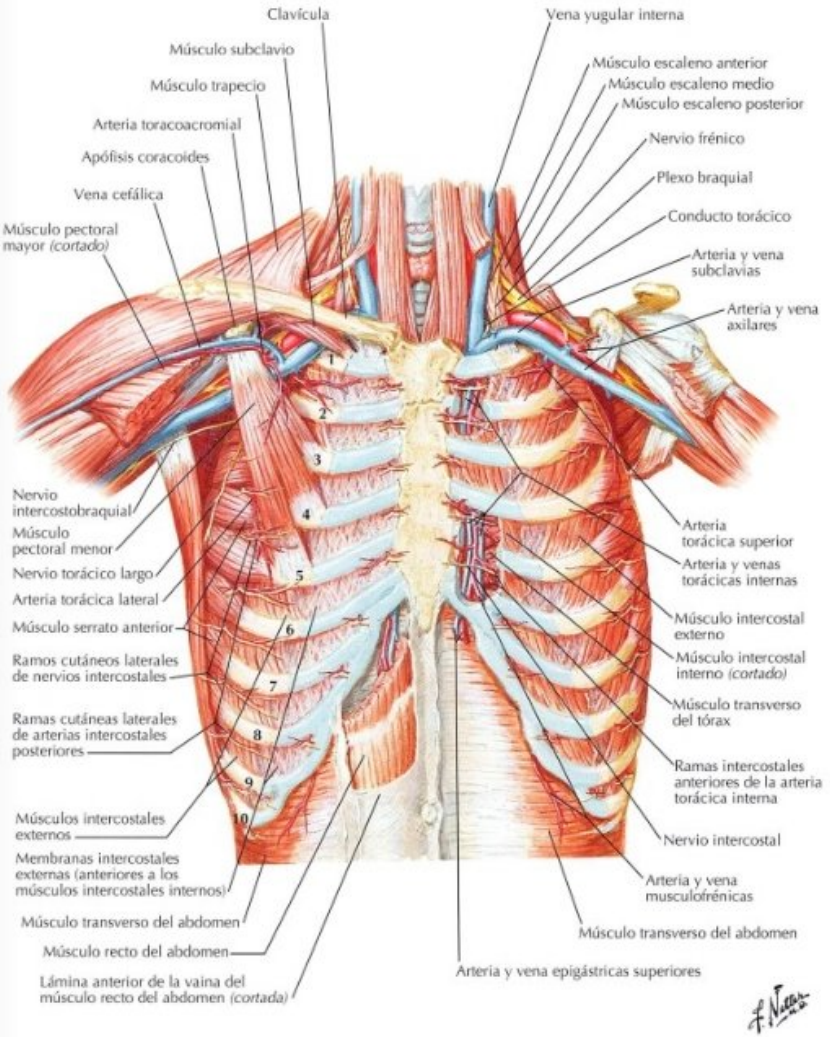

Pared anterior del tórax: visión interna

Véase también **lámina BP 42**

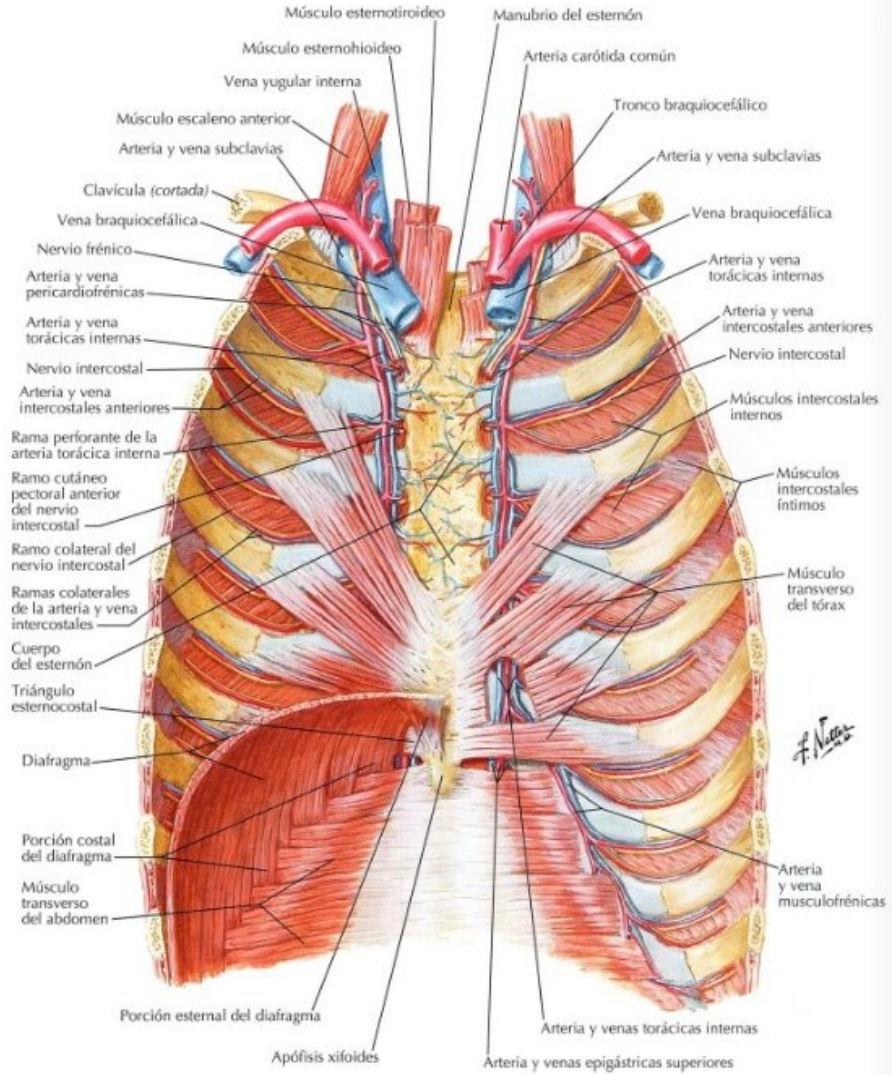

Nervios y arterias intercostales

Véanse también **láminas 279, 287**

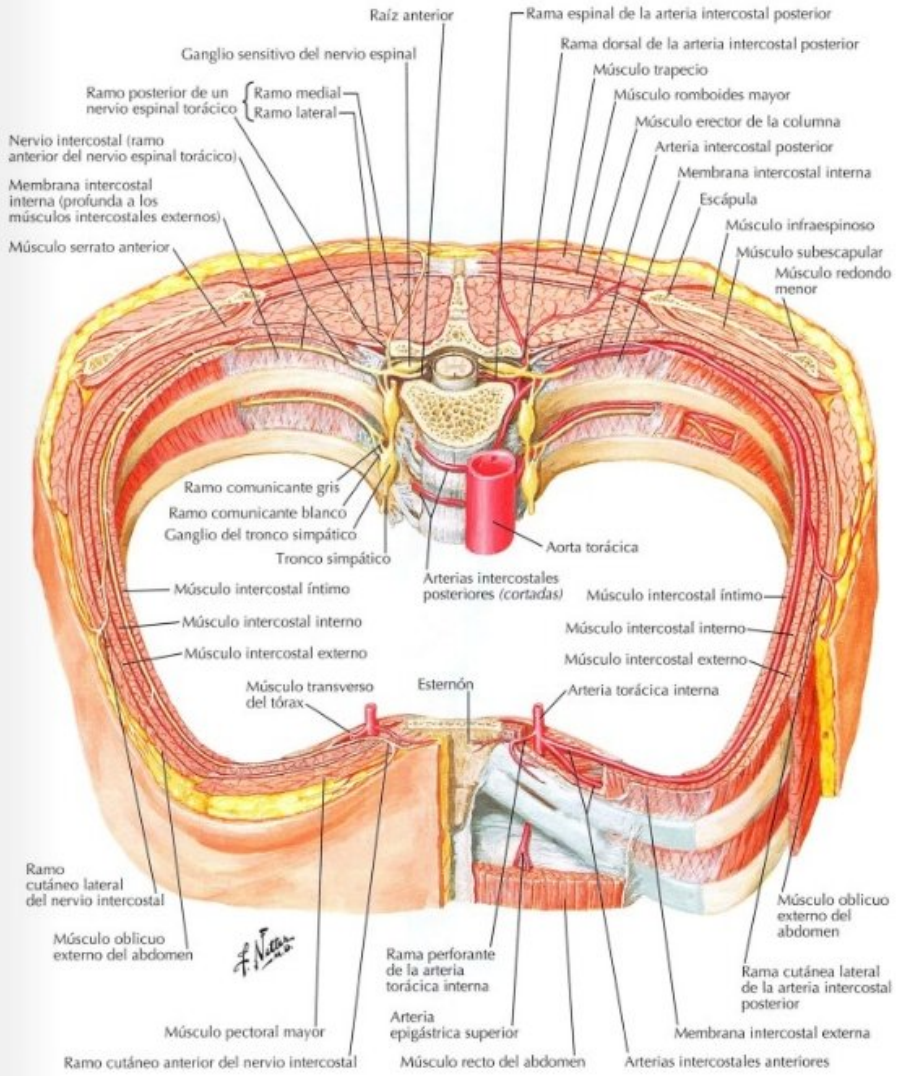

Véanse también **láminas 234, 259, 277**

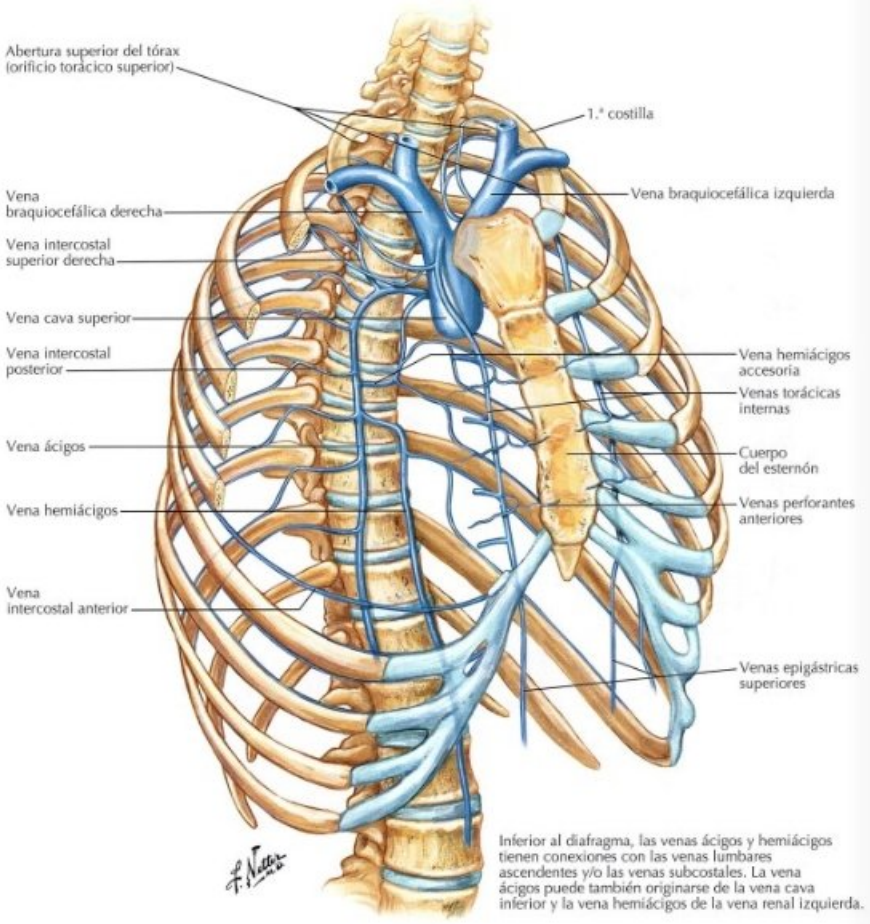

Inferior al diafragma, las venas ácigos y hemiácigos tienen conexiones con las venas lumbares ascendentes y/o las venas subcostales. La vena ácigos puede también originarse de la vena cava inferior y la vena hemiácigos de la vena renal izquierda.

Véanse también **láminas 56, 103**

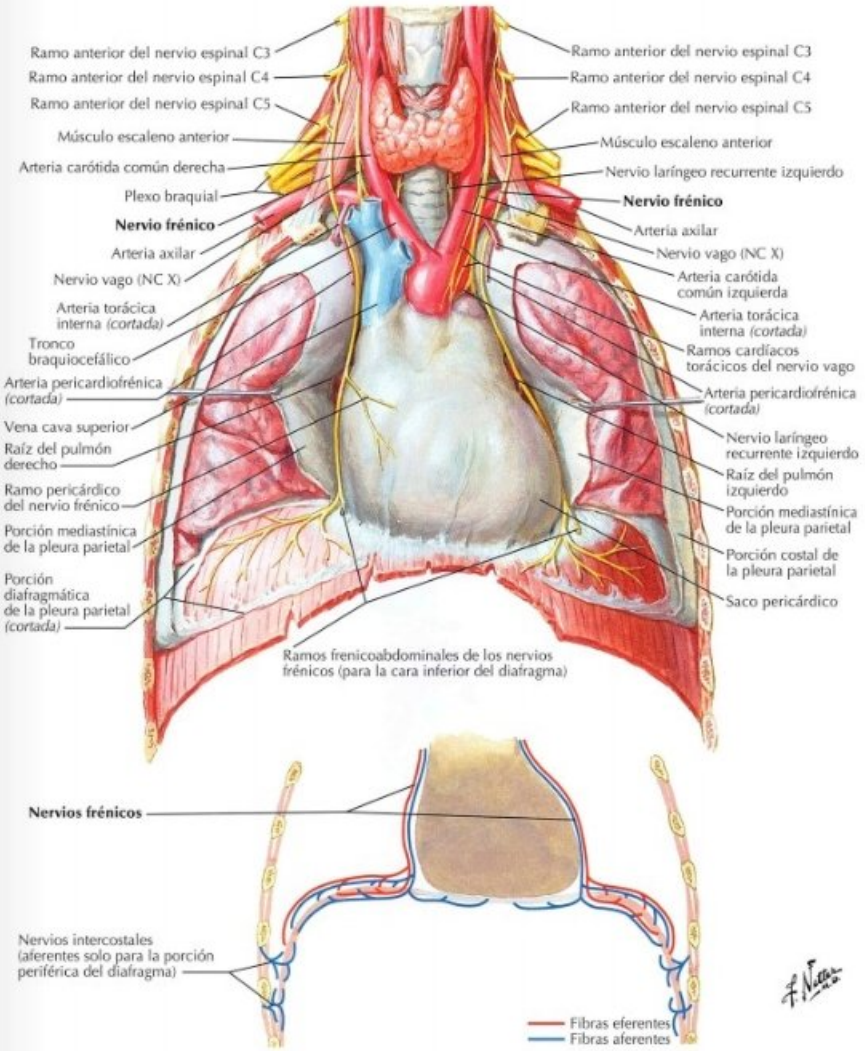

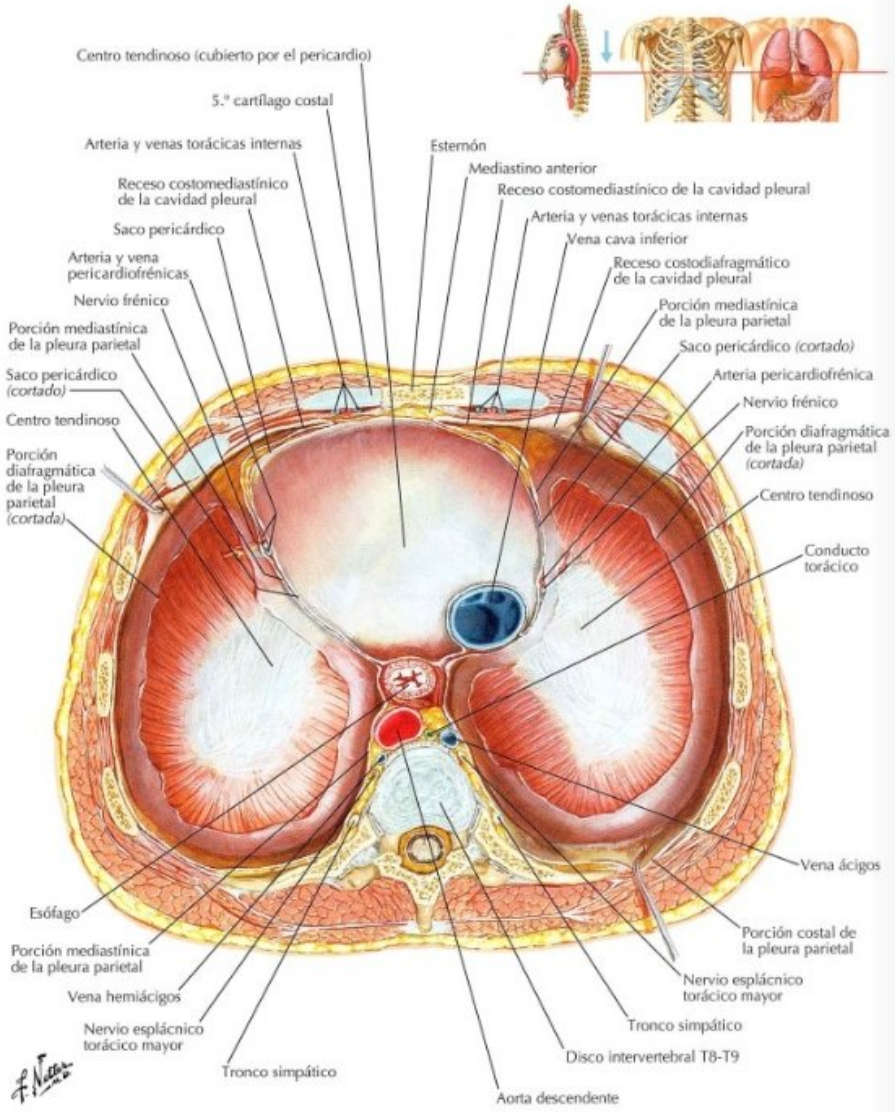
Centro tendinoso (cubierto por el pericardio)
5.º cartílago costal
Arteria y venas torácicas internas
Receso costomediastínico de la cavidad pleural
Saco pericárdico
Arteria y vena pericardiofrénicas
Nervio frénico
Porción mediastínica de la pleura parietal
Saco pericárdico (cortado)
Centro tendinoso
Porción diafragmática de la pleura parietal (cortada)
Esternón
Mediastino anterior
Receso costomediastínico de la cavidad pleural
Arteria y venas torácicas internas
Vena cava inferior
Receso costodiafragmático de la cavidad pleural
Porción mediastínica de la pleura parietal
Saco pericárdico (cortado)
Arteria pericardiofrénica
Nervio frénico
Porción diafragmática de la pleura parietal (cortada)
Centro tendinoso
Conducto torácico
Vena ácigos
Porción costal de la pleura parietal
Nervio esplácnico torácico mayor
Tronco simpático
Disco intervertebral T8-T9
Aorta descendente
Esófago
Porción mediastínica de la pleura parietal
Vena hemiácigos
Nervio esplácnico torácico mayor
Tronco simpático

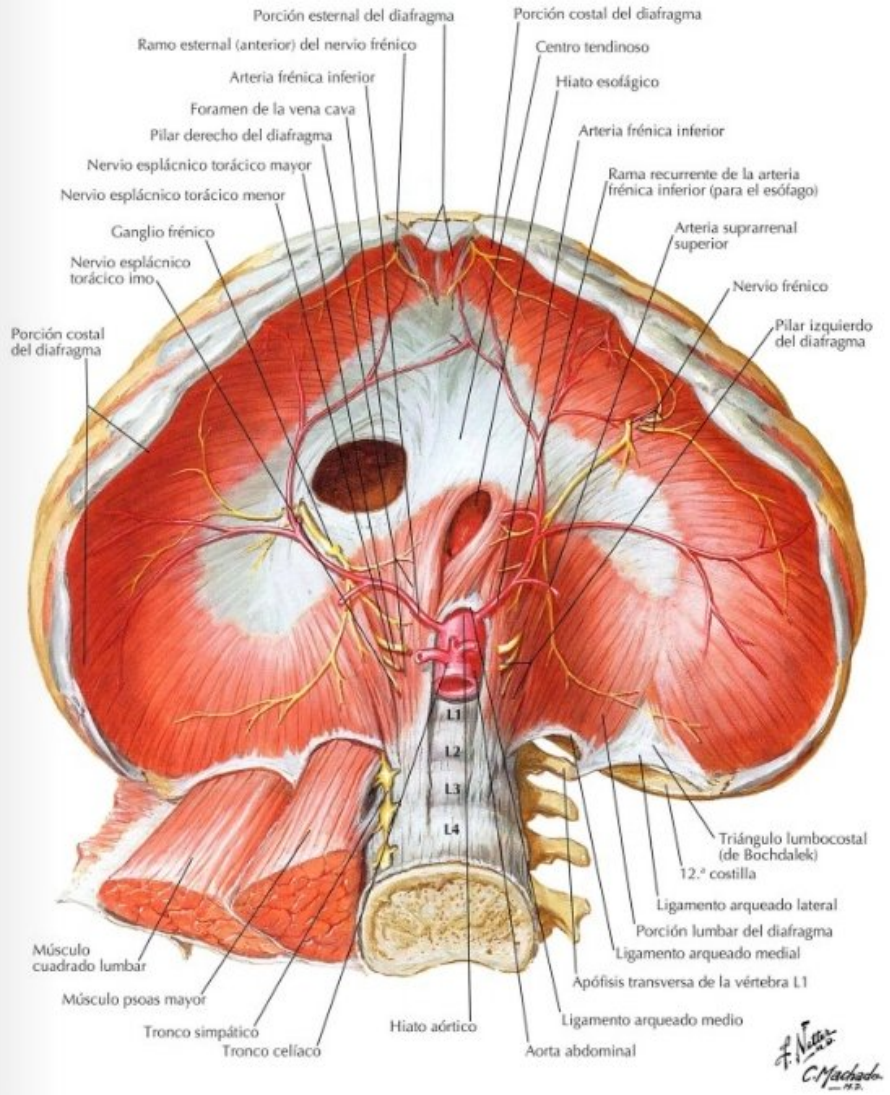
Porción esternal del diafragma
Ramo esternal (anterior) del nervio frénico
Arteria frénica inferior
Foramen de la vena cava
Pilar derecho del diafragma
Nervio esplácnico torácico mayor
Nervio esplácnico torácico menor
Ganglio frénico
Nervio esplácnico torácico imo
Porción costal del diafragma
Porción costal del diafragma
Centro tendinoso
Hiato esofágico
Arteria frénica inferior
Rama recurrente de la arteria frénica inferior (para el esófago)
Arteria suprarrenal superior
Nervio frénico
Pilar izquierdo del diafragma
L1
L2
L3
L4
Triángulo lumbocostal (de Bochdalek)
12.ª costilla
Ligamento arqueado lateral
Porción lumbar del diafragma
Ligamento arqueado medial
Apófisis transversa de la vértebra L1
Ligamento arqueado medio
Aorta abdominal
Hiato aórtico
Músculo cuadrado lumbar
Músculo psoas mayor
Tronco simpático
Tronco celíaco

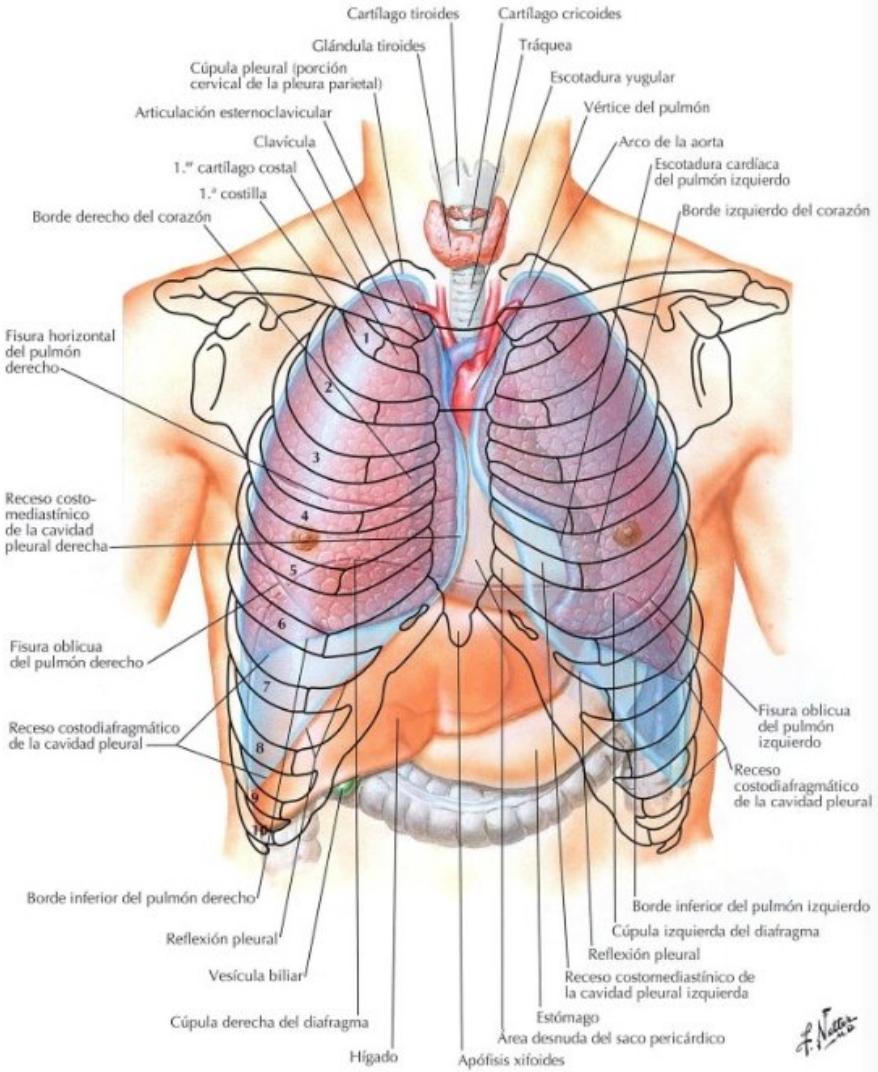
Cartílago tiroides
Cartílago cricoides
Glándula tiroides
Tráquea
Cúpula pleural (porción cervical de la pleura parietal)
Escotadura yugular
Articulación esternoclavicular
Vértice del pulmón
Clavícula
Arco de la aorta
1.er cartílago costal
Escotadura cardíaca del pulmón izquierdo
1.ª costilla
Borde derecho del corazón
Borde izquierdo del corazón
Fisura horizontal del pulmón derecho
Receso costo-mediastínico de la cavidad pleural derecha
Fisura oblicua del pulmón derecho
Fisura oblicua del pulmón izquierdo
Receso costodiafragmático de la cavidad pleural
Receso costodiafragmático de la cavidad pleural
Borde inferior del pulmón derecho
Borde inferior del pulmón izquierdo
Cúpula izquierda del diafragma
Reflexión pleural
Reflexión pleural
Vesícula biliar
Receso costomediastínico de la cavidad pleural izquierda
Cúpula derecha del diafragma
Estómago
Área desnuda del saco pericárdico
Hígado
Apófisis xifoides

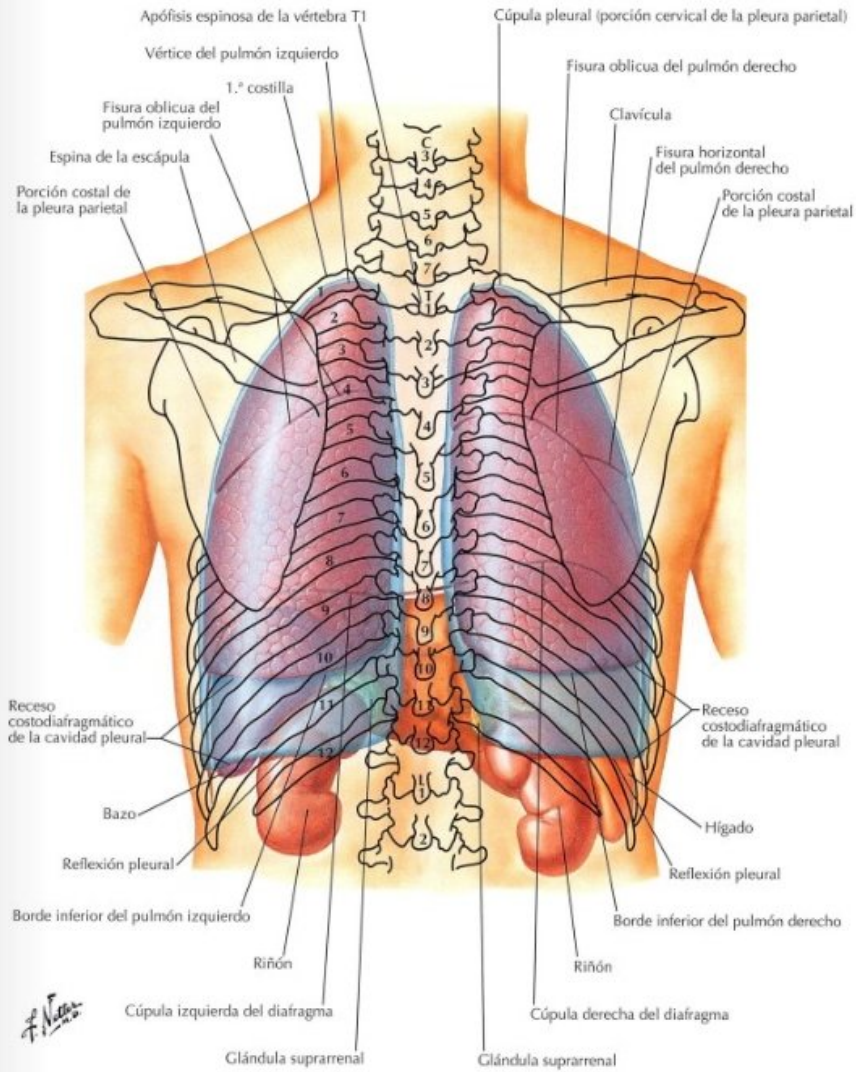
Apófisis espinosa de la vértebra T1
Cúpula pleural (porción cervical de la pleura parietal)
Vértice del pulmón izquierdo
Fisura oblicua del pulmón derecho
1.ª costilla
Fisura oblicua del pulmón izquierdo
Clavícula
Espina de la escápula
Fisura horizontal del pulmón derecho
Porción costal de la pleura parietal
Porción costal de la pleura parietal
Receso costodiafragmático de la cavidad pleural
Receso costodiafragmático de la cavidad pleural
Bazo
Hígado
Reflexión pleural
Reflexión pleural
Borde inferior del pulmón izquierdo
Borde inferior del pulmón derecho
Riñón
Riñón
Cúpula izquierda del diafragma
Cúpula derecha del diafragma
Glándula suprarrenal
Glándula suprarrenal

Véase también **lámina 17**

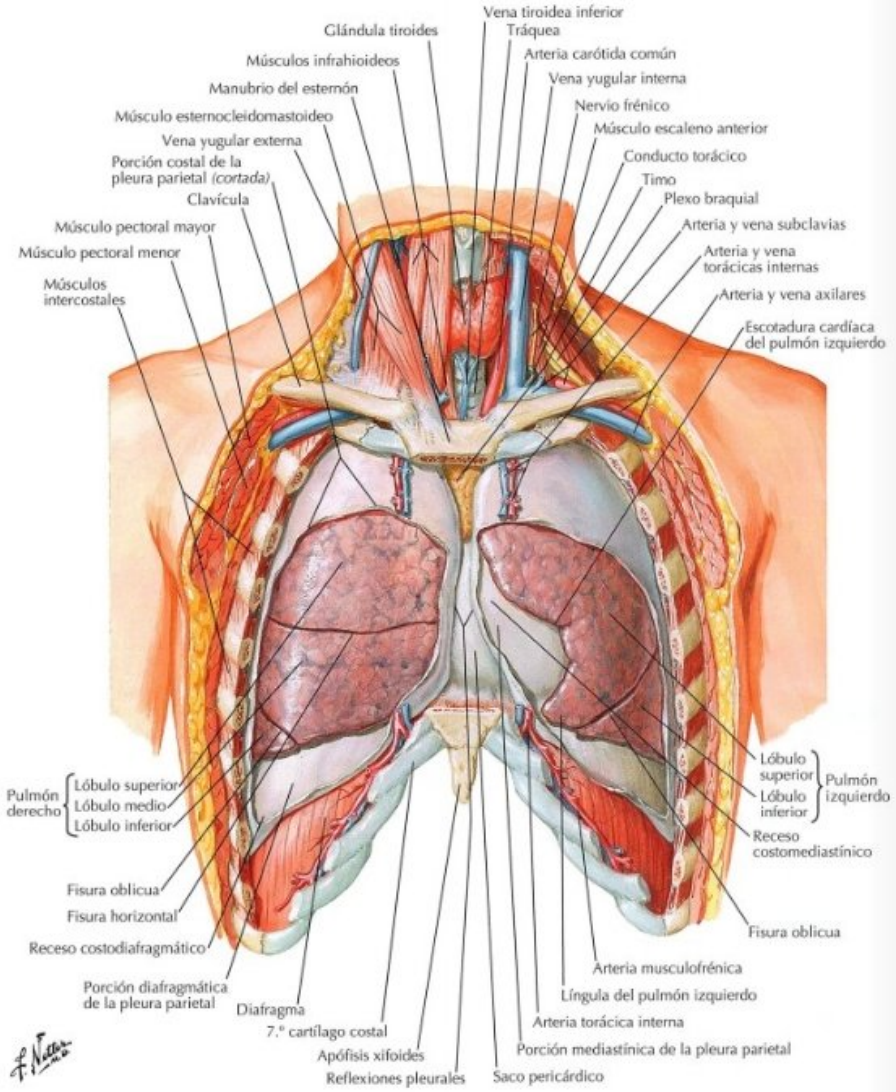

Véase también **lámina 227**

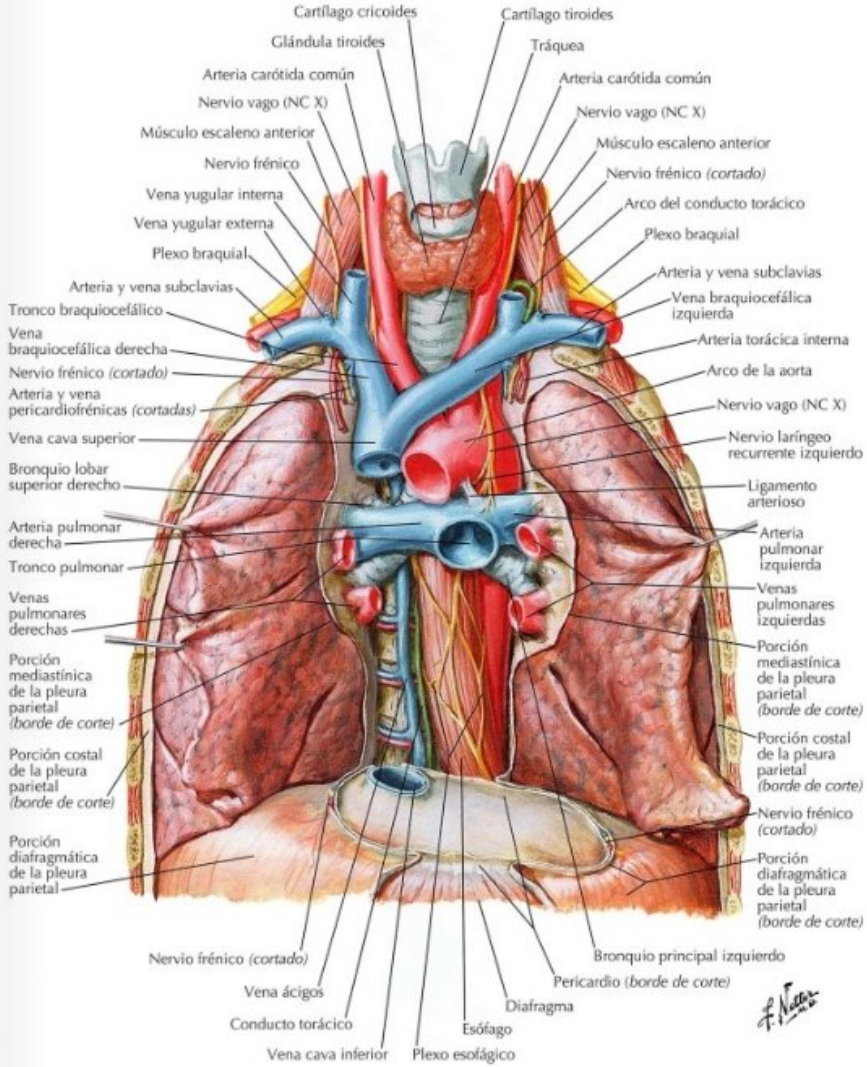

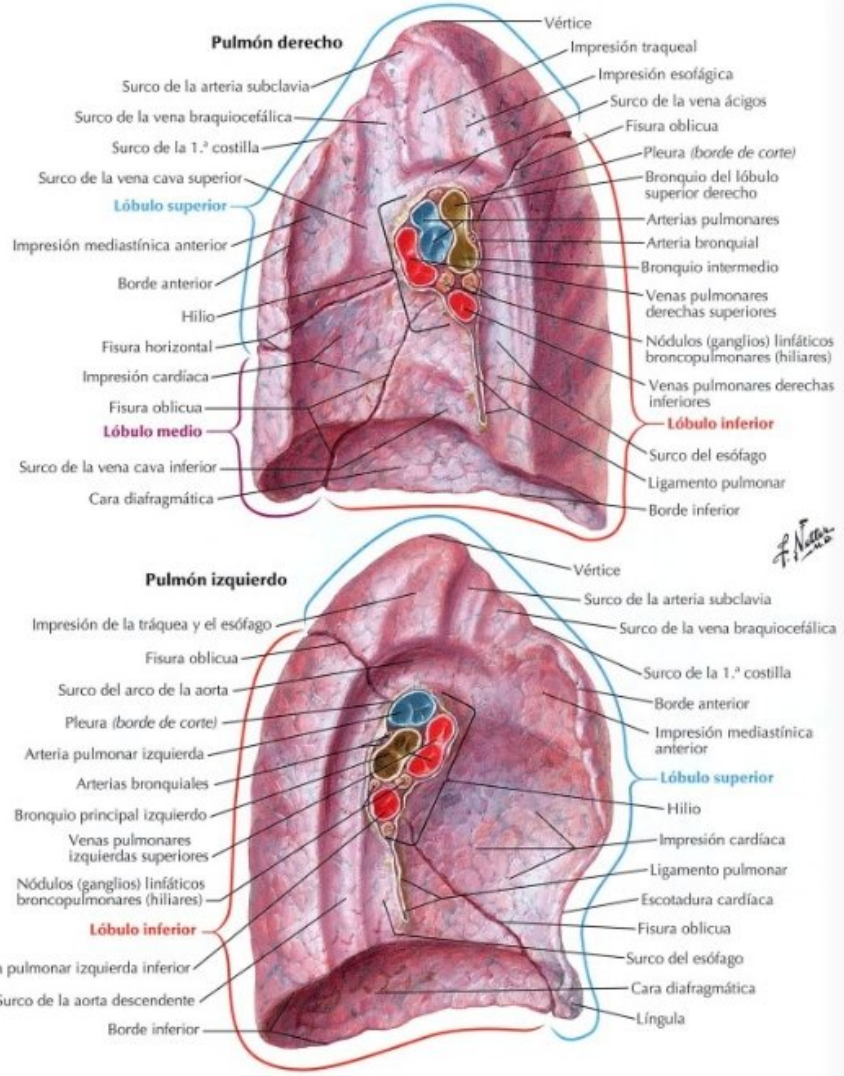
Pulmón derecho
Vértice
Impresión traqueal
Impresión esofágica
Surco de la vena ácigos
Fisura oblicua
Pleura (borde de corte)
Bronquio del lóbulo superior derecho
Arterias pulmonares
Arteria bronquial
Bronquio intermedio
Venas pulmonares derechas superiores
Nódulos (ganglios) linfáticos broncopulmonares (hiliares)
Venas pulmonares derechas inferiores
Lóbulo inferior
Surco del esófago
Ligamento pulmonar
Borde inferior
Surco de la arteria subclavia
Surco de la vena braquiocefálica
Surco de la 1.ª costilla
Surco de la vena cava superior
Lóbulo superior
Impresión mediastínica anterior
Borde anterior
Hilio
Fisura horizontal
Impresión cardíaca
Fisura oblicua
Lóbulo medio
Surco de la vena cava inferior
Cara diafragmática
Pulmón izquierdo
Vértice
Surco de la arteria subclavia
Surco de la vena braquiocefálica
Surco de la 1.ª costilla
Borde anterior
Impresión mediastínica anterior
Lóbulo superior
Hilio
Impresión cardíaca
Ligamento pulmonar
Escotadura cardíaca
Fisura oblicua
Surco del esófago
Cara diafragmática
Língula
Impresión de la tráquea y el esófago
Fisura oblicua
Surco del arco de la aorta
Pleura (borde de corte)
Arteria pulmonar izquierda
Arterias bronquiales
Bronquio principal izquierdo
Venas pulmonares izquierdas superiores
Nódulos (ganglios) linfáticos broncopulmonares (hiliares)
Lóbulo inferior
Vena pulmonar izquierda inferior
Surco de la aorta descendente
Borde inferior

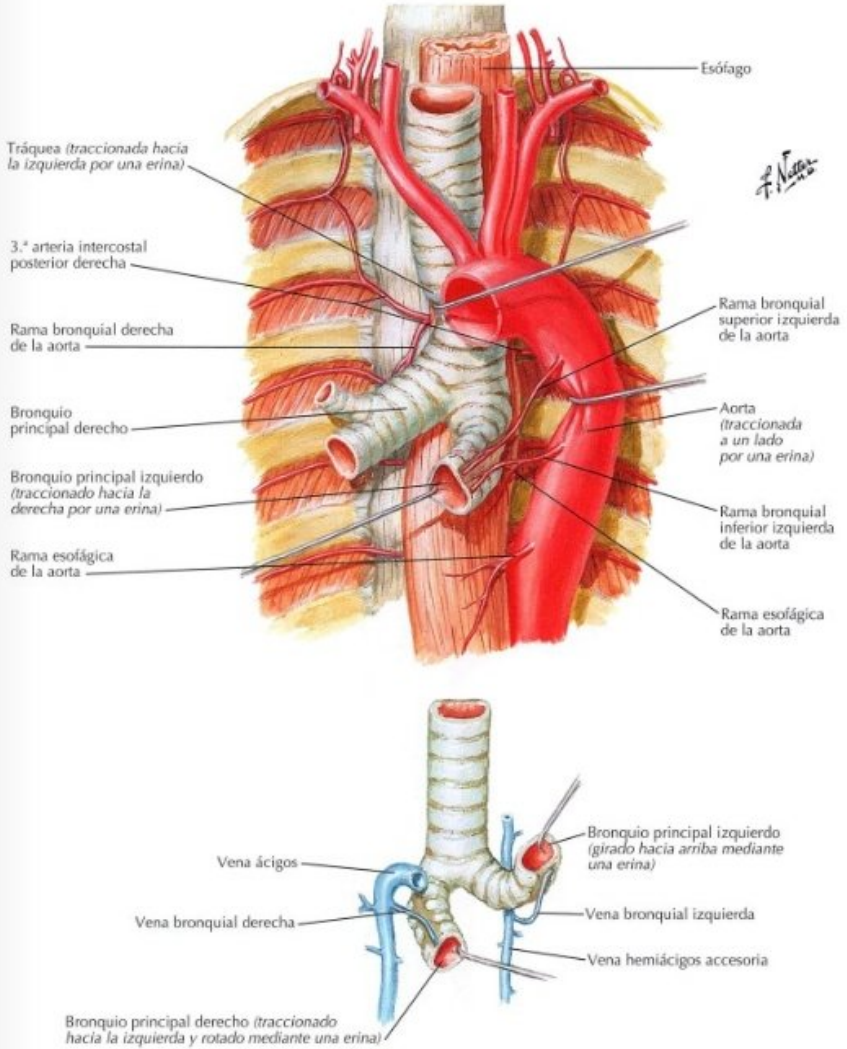
Esófago
Tráquea (traccionada hacia la izquierda por una erina)
3.ª arteria intercostal posterior derecha
Rama bronquial derecha de la aorta
Rama bronquial superior izquierda de la aorta
Bronquio principal derecho
Aorta (traccionada a un lado por una erina)
Bronquio principal izquierdo (traccionado hacia la derecha por una erina)
Rama bronquial inferior izquierda de la aorta
Rama esofágica de la aorta
Rama esofágica de la aorta
Vena ácigos
Bronquio principal izquierdo (girado hacia arriba mediante una erina)
Vena bronquial derecha
Vena bronquial izquierda
Vena hemiácigos accesoria
Bronquio principal derecho (traccionado hacia la izquierda y rotado mediante una erina)

Segmentos broncopulmonares: visiones anterior y posterior

Véase también **lámina 226**

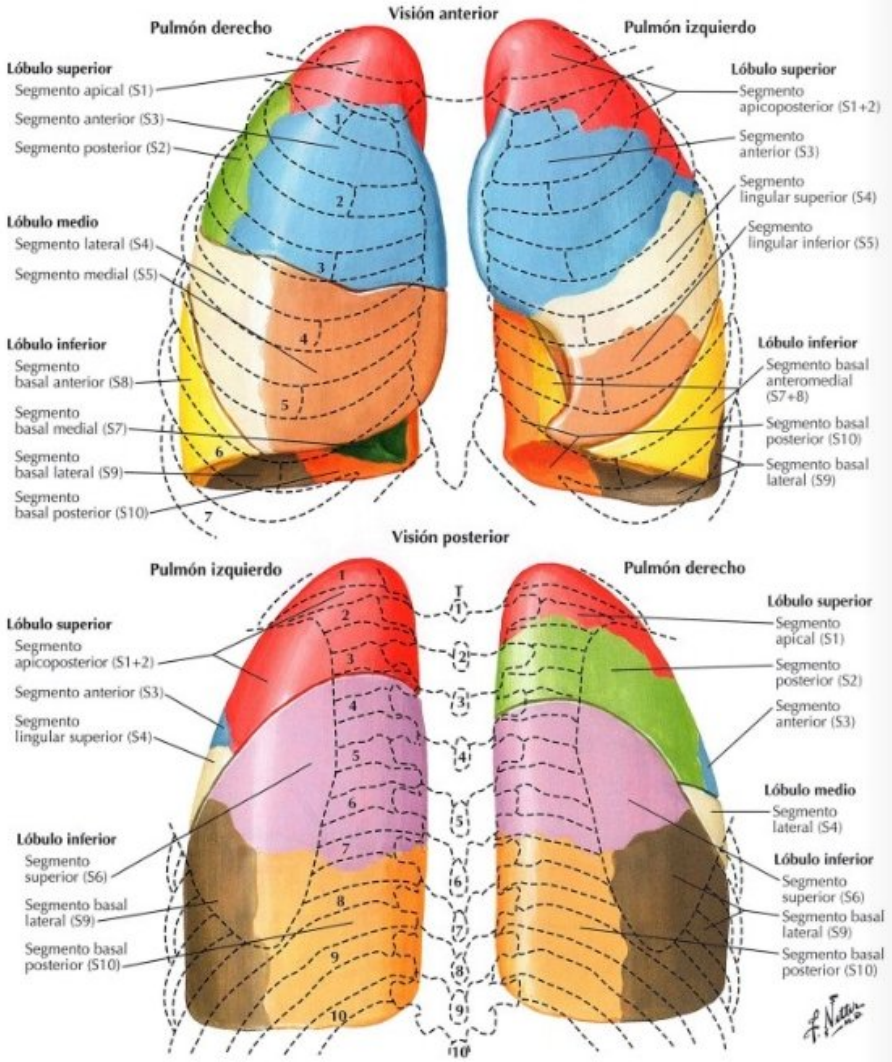

Véase también **lámina 226**

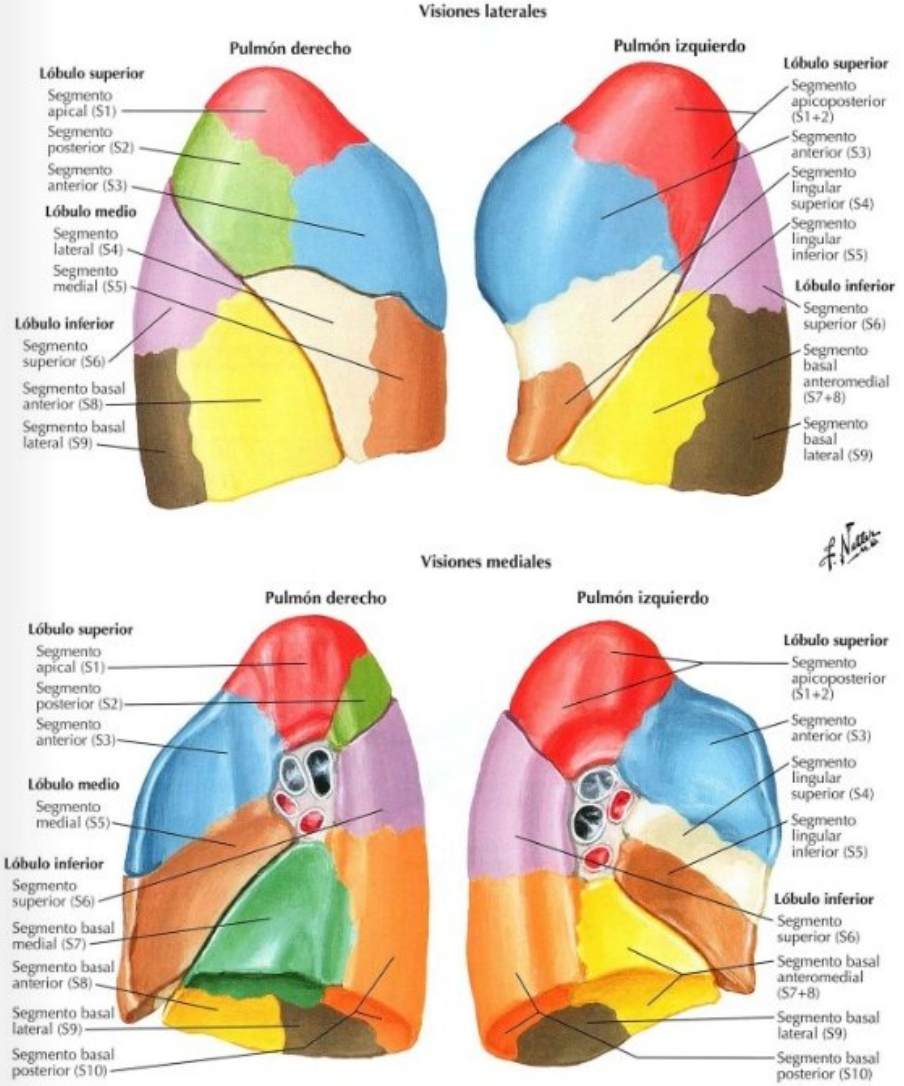

Véanse también **láminas 97, 222, 230**

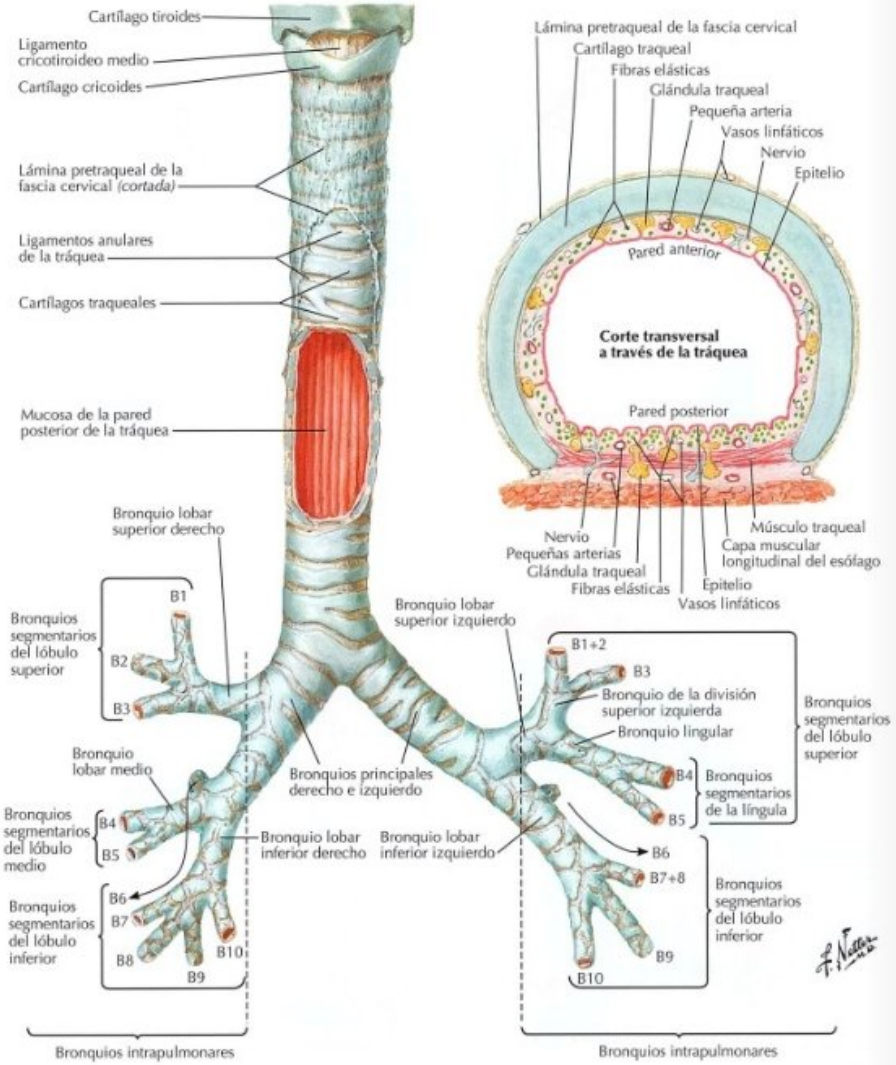

Véanse también **láminas 227, BP 44, BP 45**

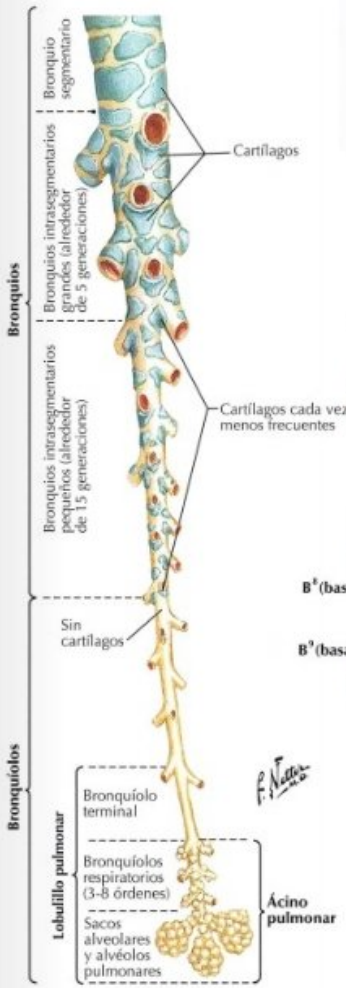

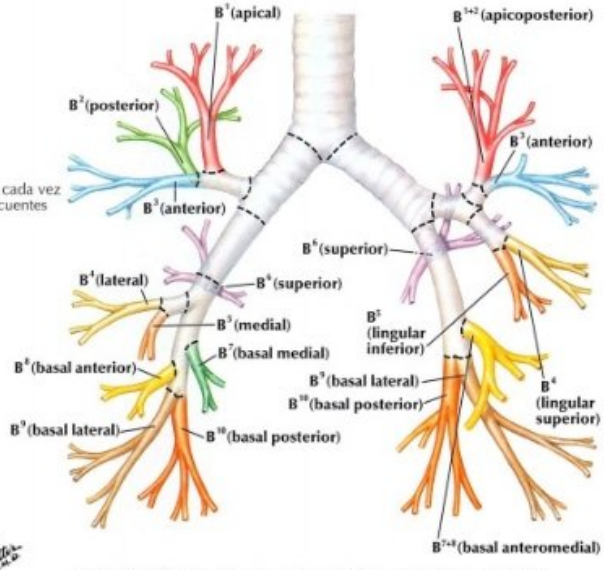

La nomenclatura de uso común para los segmentos broncopulmonares (láminas 223 y 224) es la de Jackson y Huber, nombrándose los bronquios segmentarios de acuerdo con ella. También se han representado las subdivisiones bronquiales hasta la 5.ª o 6.ª generación, pero no están numeradas. Los bronquios segmentarios (B) se han numerado del 1 al 10 en cada pulmón, correspondiéndose con los segmentos pulmonares. En el pulmón izquierdo, B^1 y B^2 se combinan como lo hacen B^7 y B^8. Las variaciones del patrón bronquial estándar aquí mostrado son corrientes, especialmente en las vías aéreas periféricas.

Subdivisiones de las vías aéreas intrapulmonares

Circulación sanguínea intrapulmonar: esquema

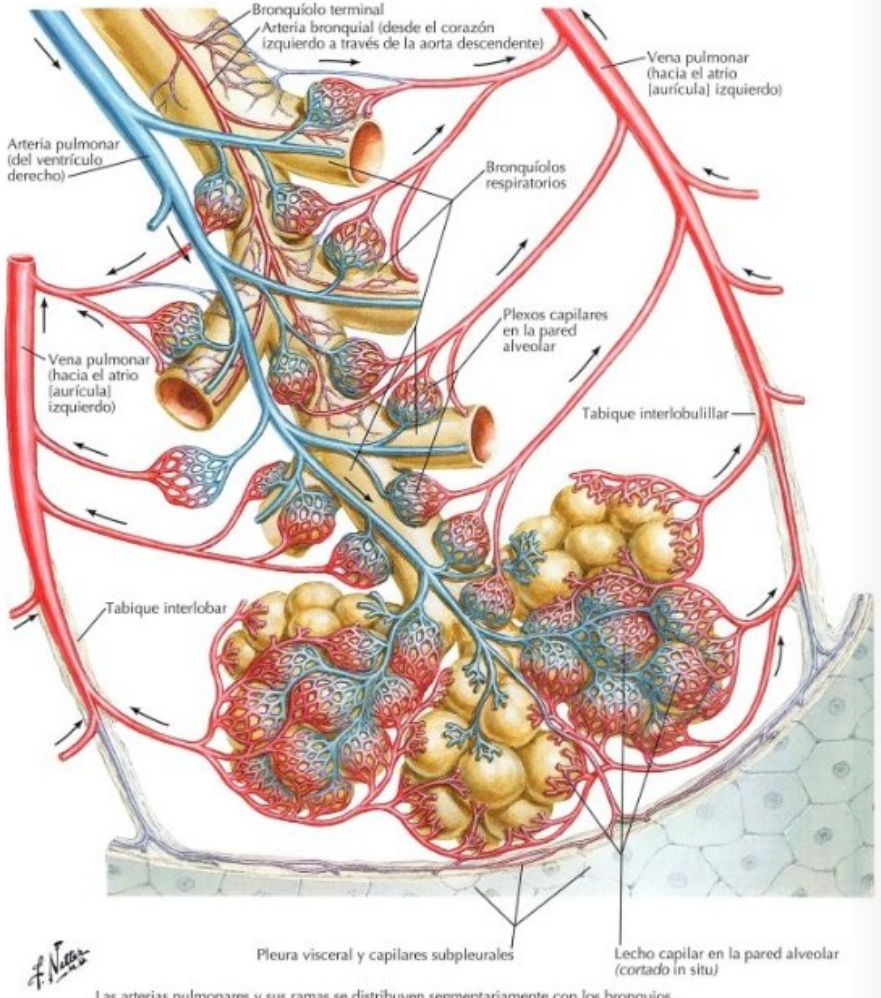

Las arterias pulmonares y sus ramas se distribuyen segmentariamente con los bronquios.
Las venas pulmonares y sus tributarias drenan intersegmentariamente.

Vasos linfáticos del tórax y nódulos (ganglios) linfáticos pulmonares y mediastínicos

4

Véanse también **láminas 101, 260, BP 51**

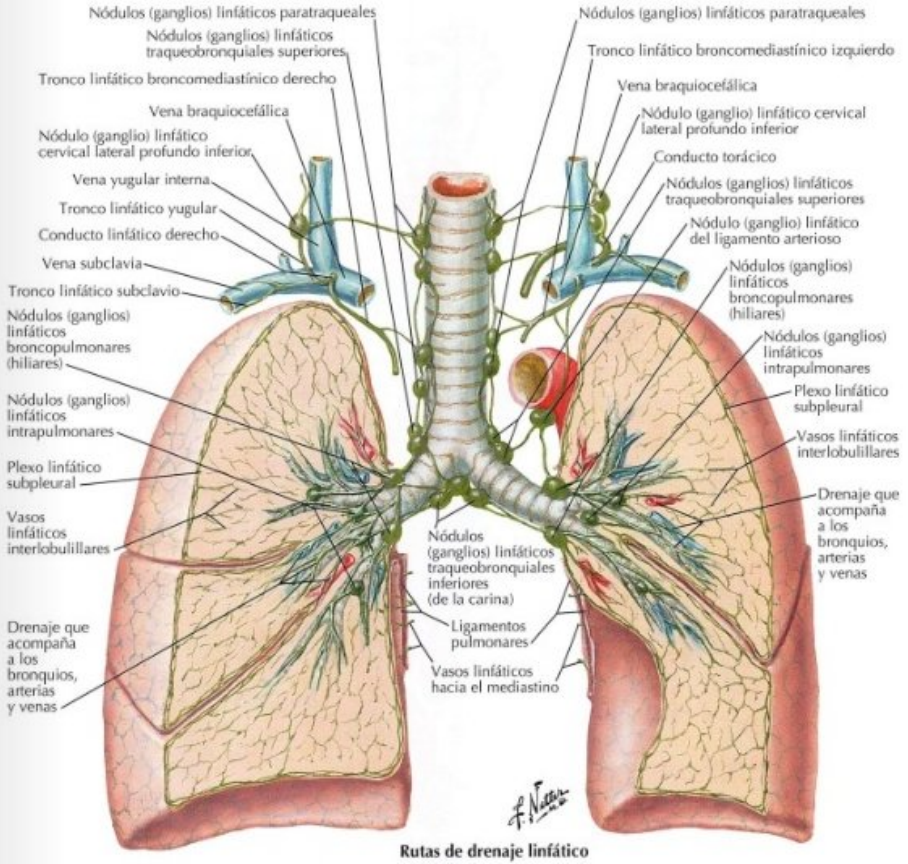

Rutas de drenaje linfático

Pulmón derecho: Todos los lóbulos drenan en nódulos (ganglios) linfáticos pulmonares y broncopulmonares y luego en nódulos (ganglios) linfáticos traqueobronquiales inferiores, nódulos (ganglios) linfáticos traqueobronquiales superiores derechos y nódulos (ganglios) linfáticos paratraqueales derechos de camino hacia la vena braquiocefálica a través de los troncos broncomediastínico y yugular.

Pulmón izquierdo: El lóbulo superior drena en nódulos (ganglios) linfáticos intrapulmonares y broncopulmonares, y luego en nódulos (ganglios) linfáticos traqueobronquiales inferiores, nódulos (ganglios) linfáticos traqueobronquiales superiores izquierdos, nódulos (ganglios) linfáticos paratraqueales izquierdos y el nódulo (ganglio) linfático del ligamento arterioso en el camino hacia la vena braquiocefálica a través del tronco broncomediastínico izquierdo y el conducto torácico. Los nódulos (ganglios) linfáticos intrapulmonares y broncopulmonares del pulmón izquierdo también drenan en nódulos (ganglios) linfáticos traqueobronquiales superiores derechos, donde la linfa sigue el mismo camino que la linfa del pulmón derecho.

Nervios autónomos en el tórax

Véanse también **láminas 249, BP 52**

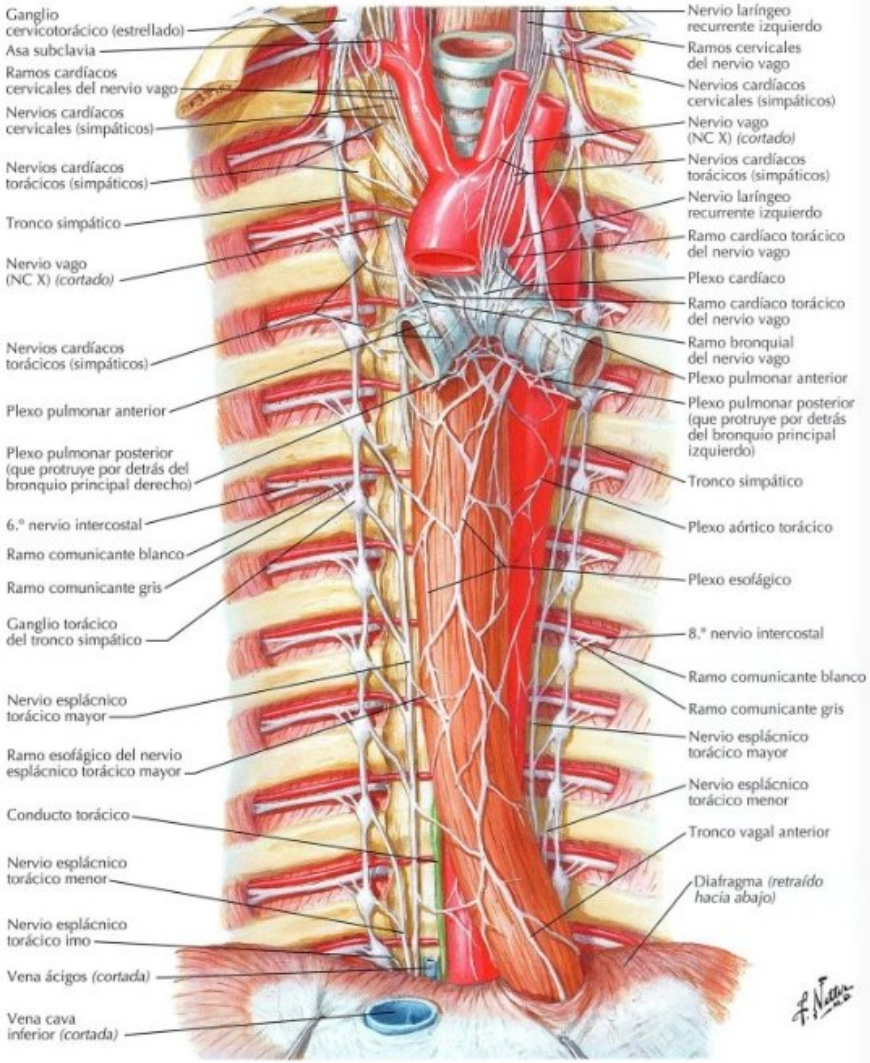

Inervación del árbol traqueobronquial: esquema 4

Véase también **lámina 250**

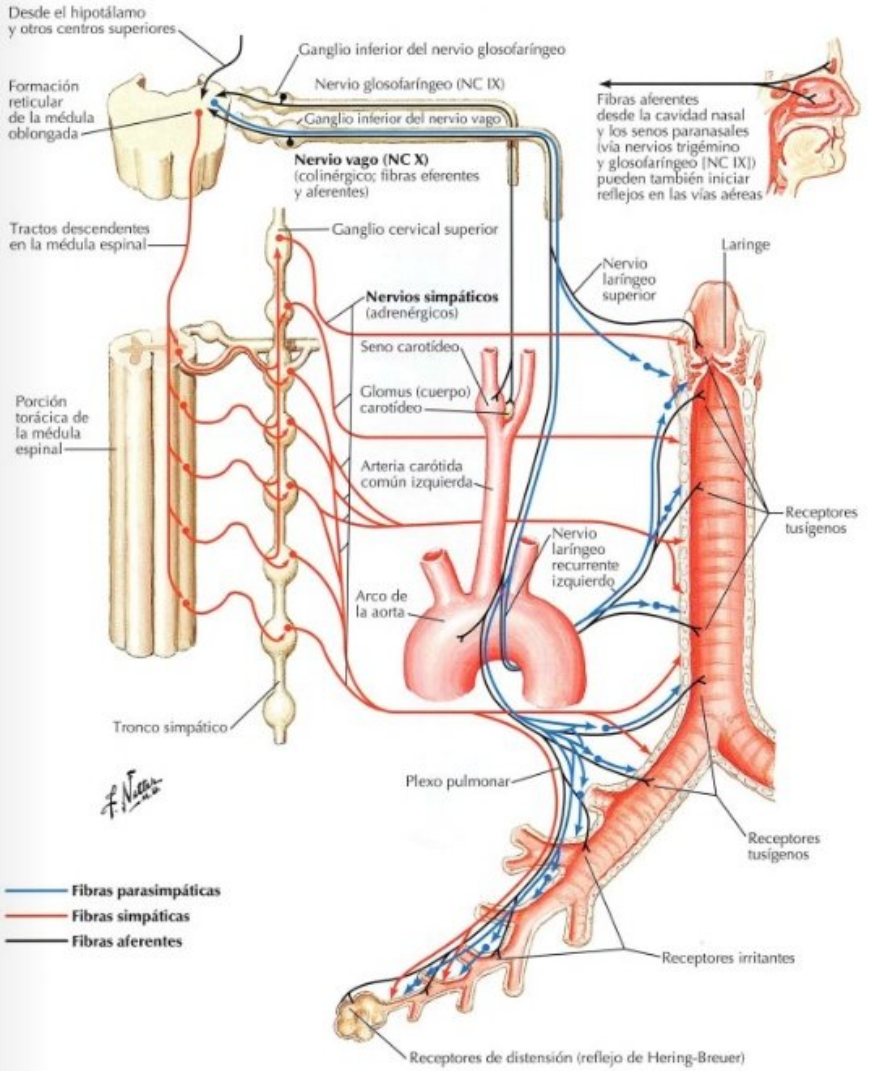

Véanse también **láminas 233, 236**

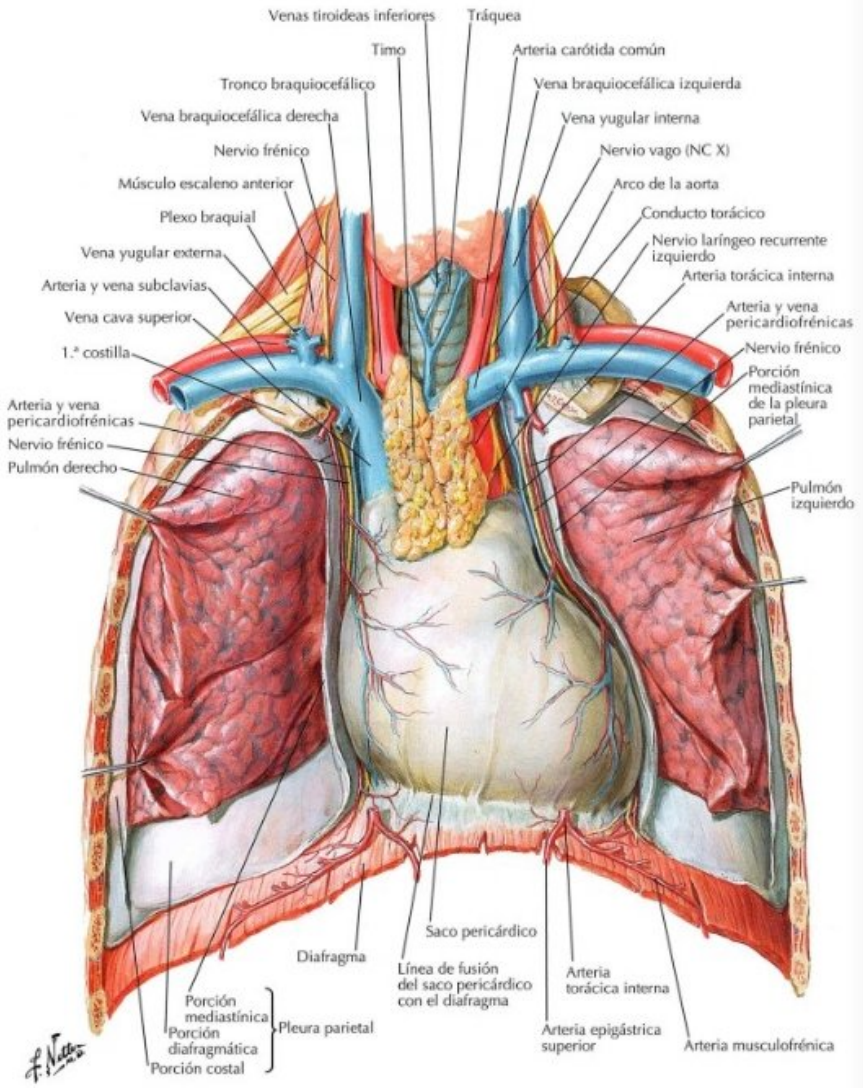

Véanse también **láminas 236, BP 51**

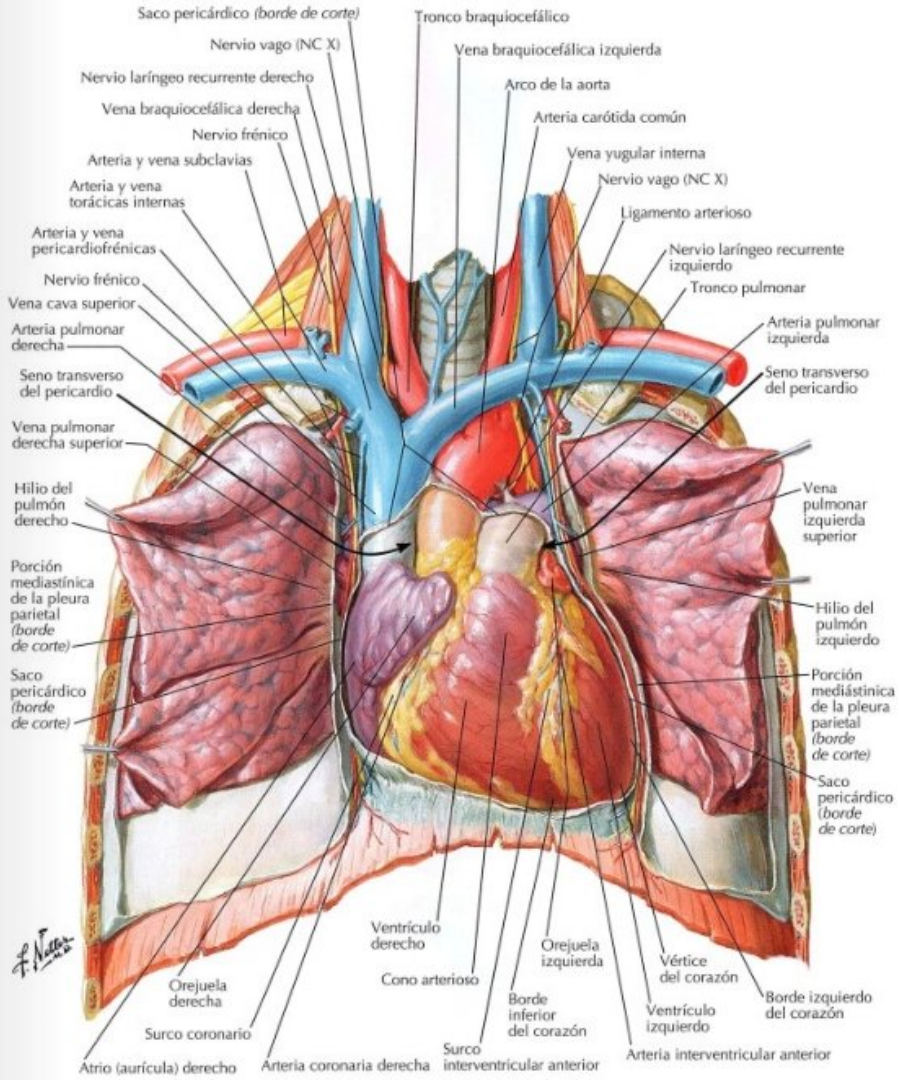

Corazón y áreas precordiales de auscultación

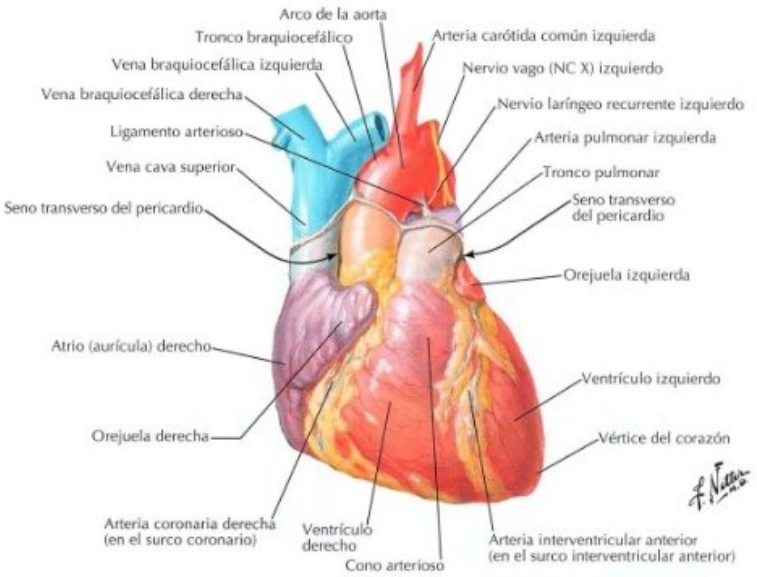

Áreas precordiales de auscultación:
El cierre de una válvula del corazón se escucha corriente abajo de la válvula cardíaca, es decir, en los ventrículos derecho e izquierdo para las válvulas tricúspide y mitral, respectivamente, y sobre el tronco pulmonar y aorta ascendente para las válvulas pulmonar y aórtica, respectivamente.

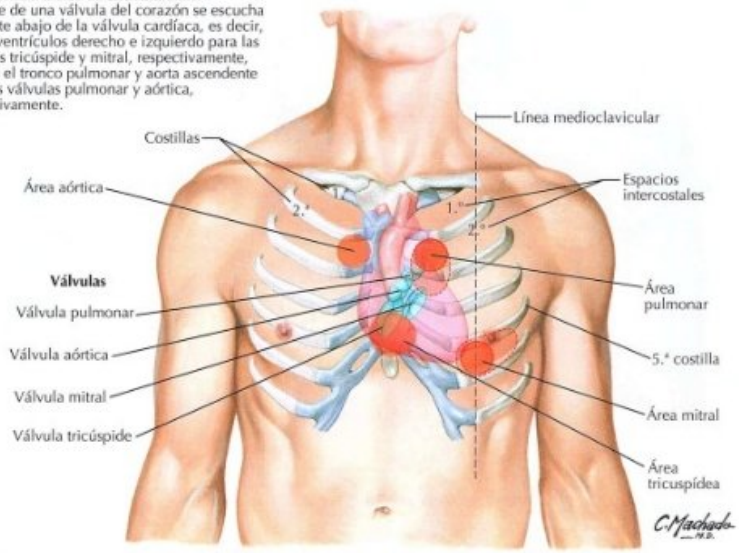

Véanse también láminas 233, BP 51

Radiografía: proyección posteroanterior

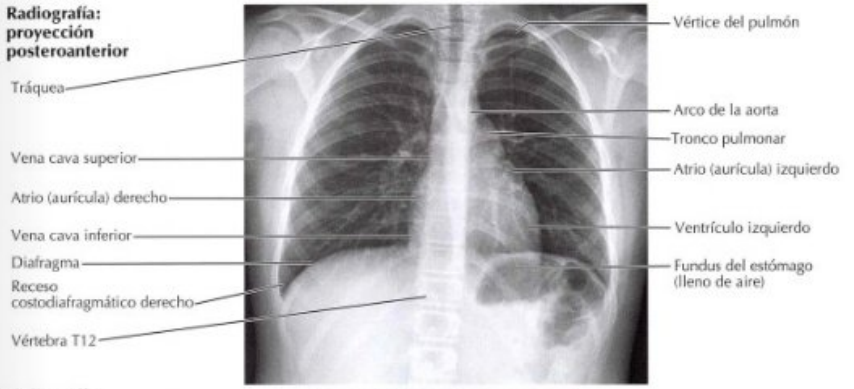

Radiografía: proyección lateral

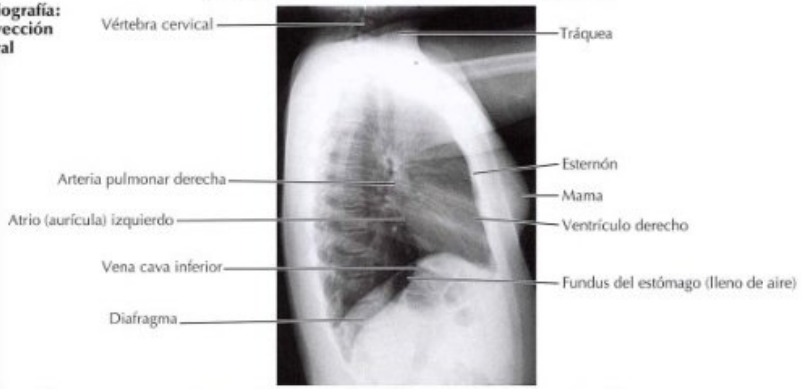

Angiografía: TC coronal

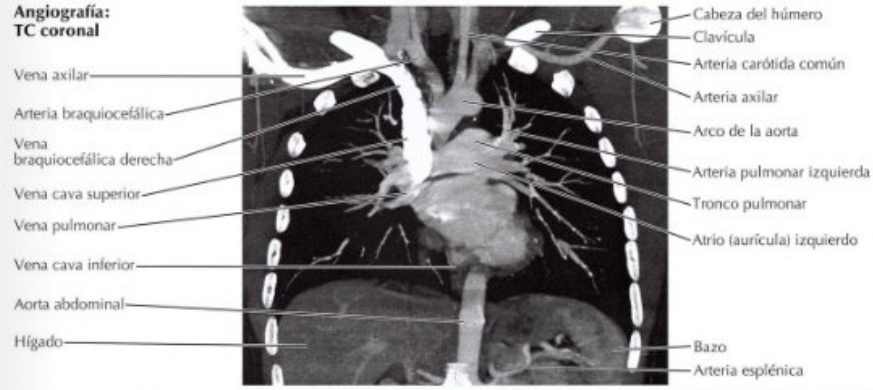

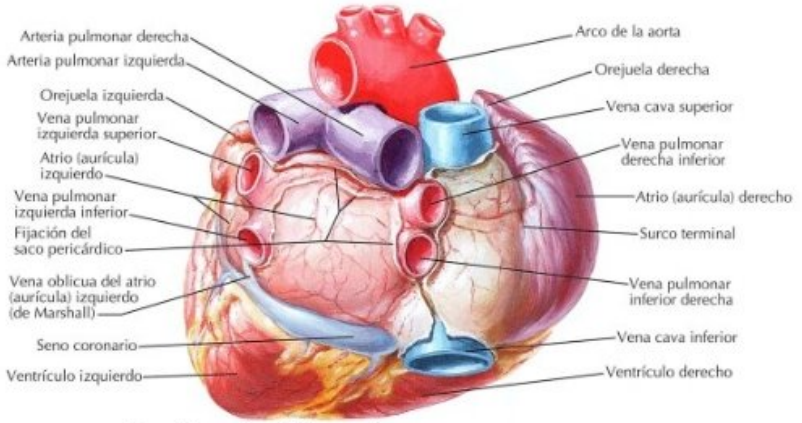

Base del corazón: visión posterior

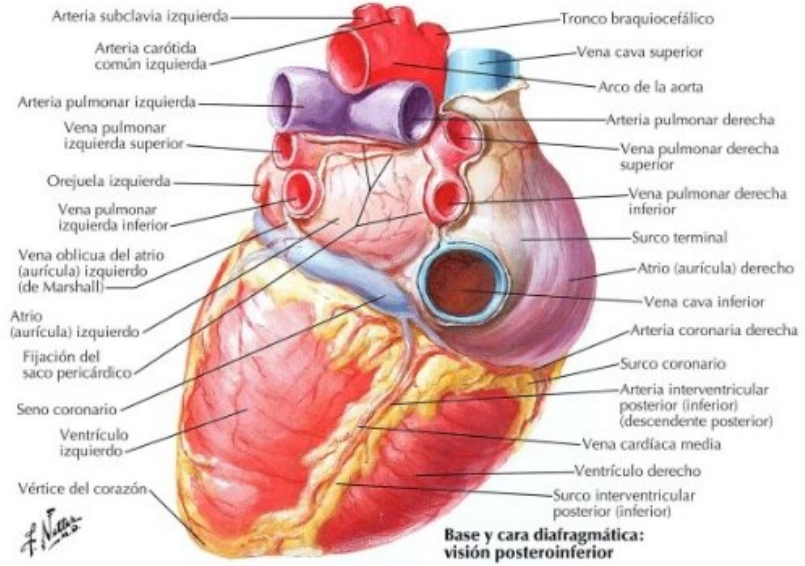

Base y cara diafragmática: visión posteroinferior

Véanse también **láminas 231, 232**

Visión frontal

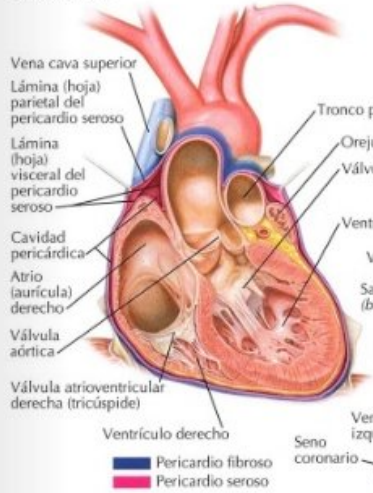

Corazón mostrado fuera del saco pericárdico abierto: visión lateral izquierda

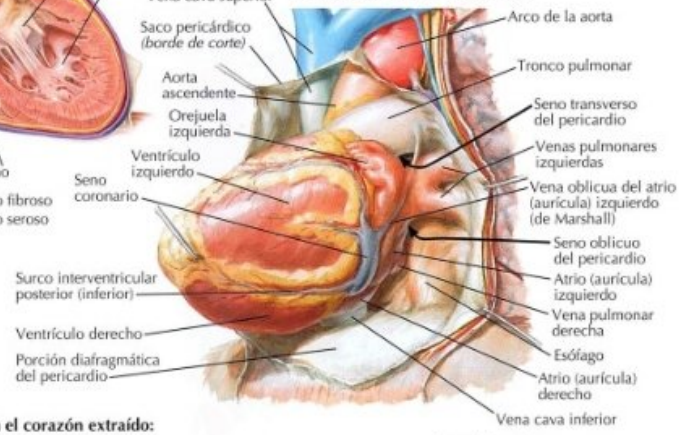

Saco pericárdico con el corazón extraído: visión anterior

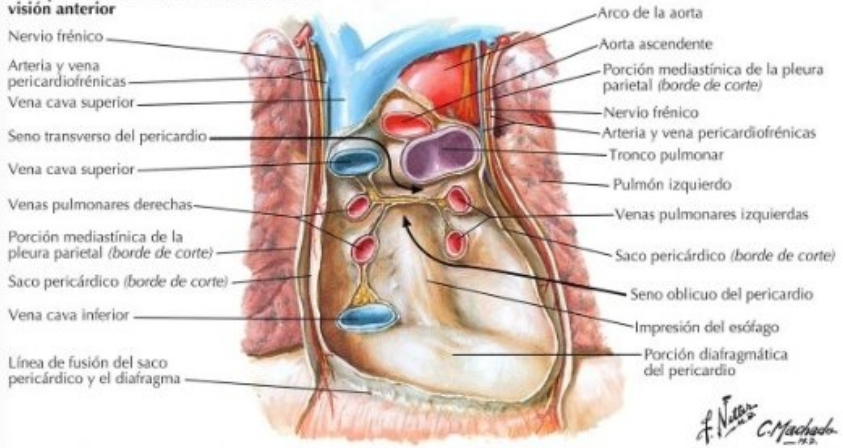

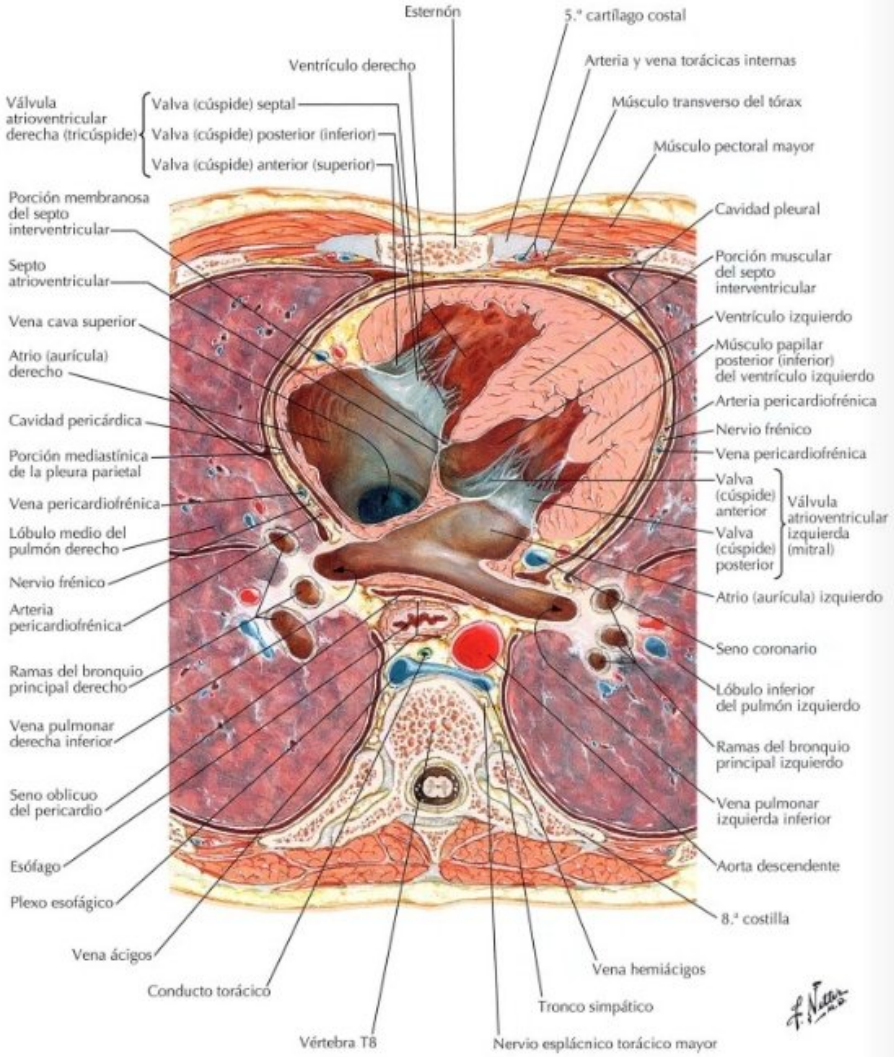

Véase también lámina BP 50

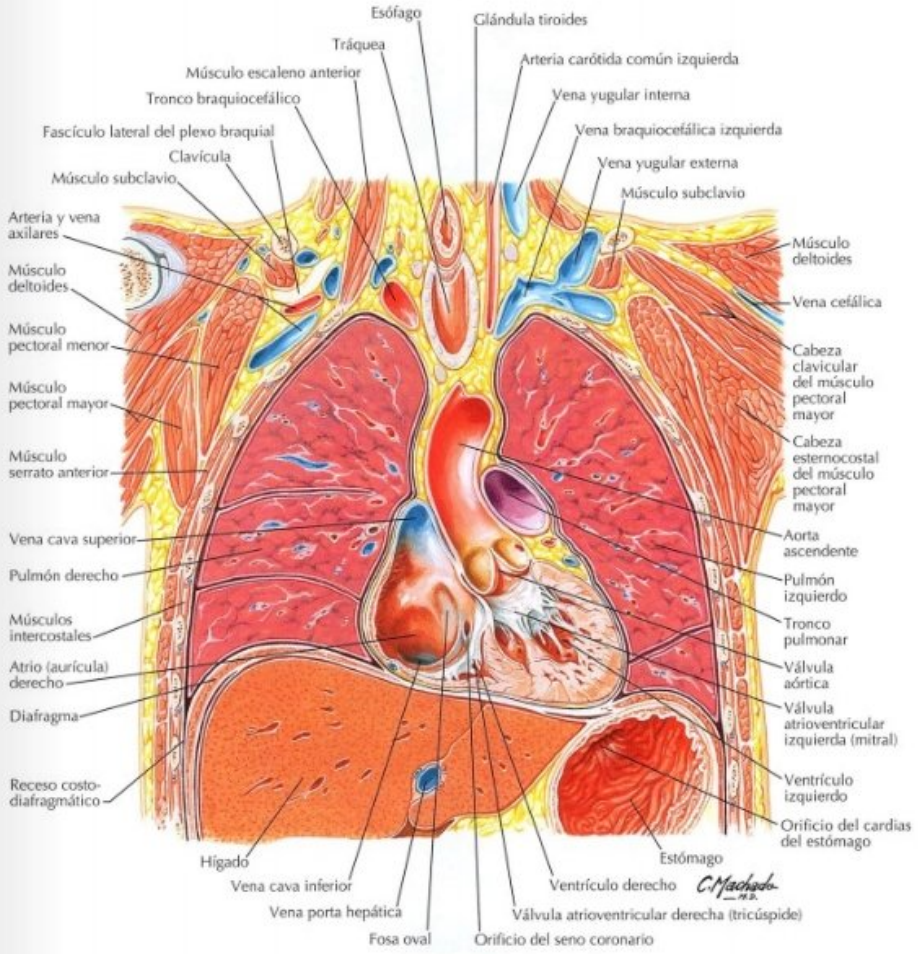

Véase también lámina BP 47

Cara esternocostal

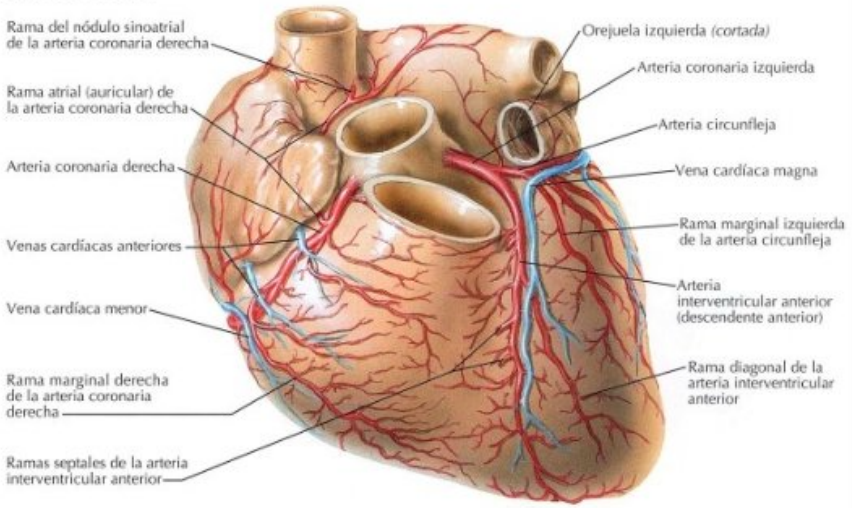

Cara diafragmática

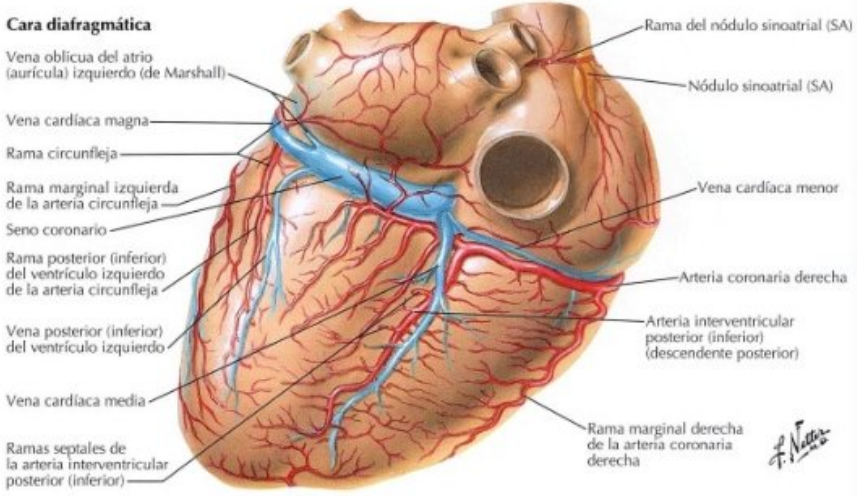

Véase también lámina BP 46

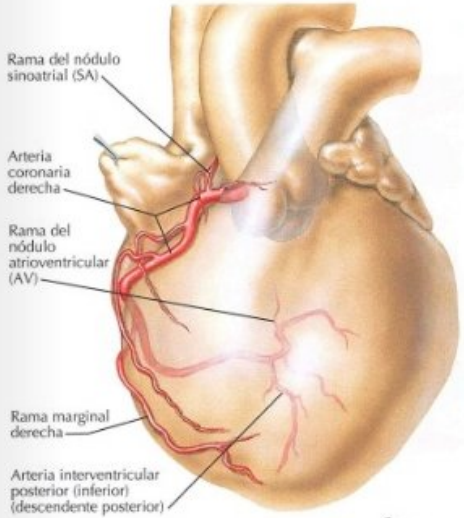

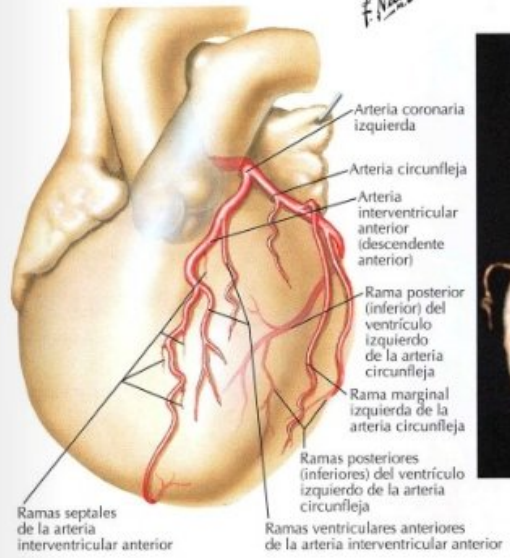

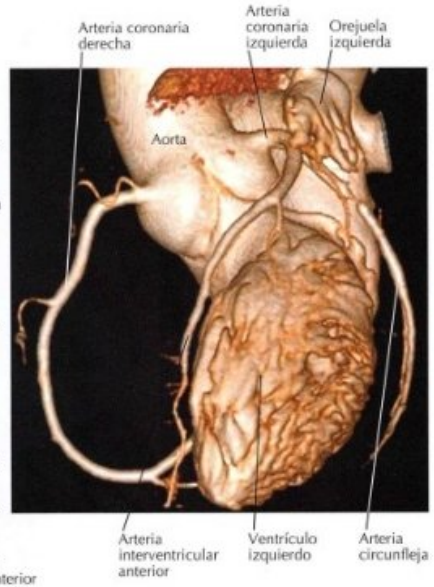

Véase también lámina BP 246

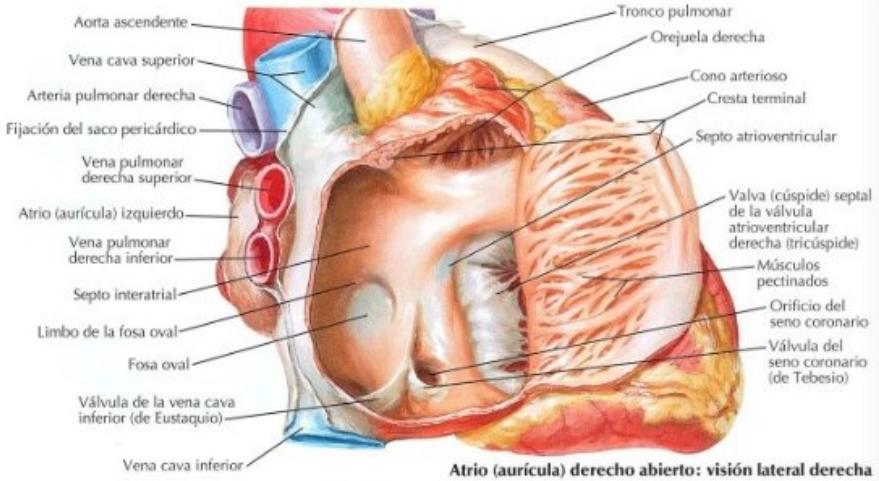

Atrio (aurícula) derecho abierto: visión lateral derecha

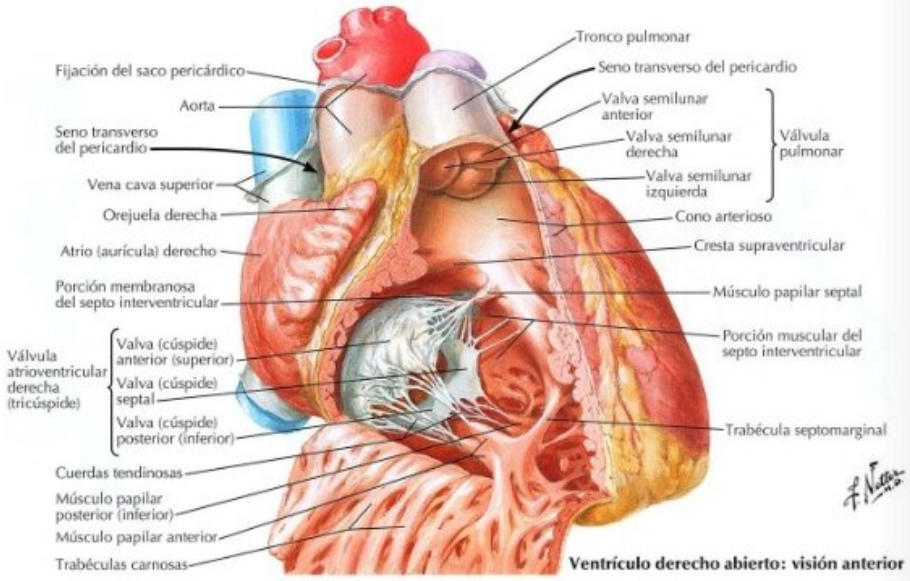

Ventrículo derecho abierto: visión anterior

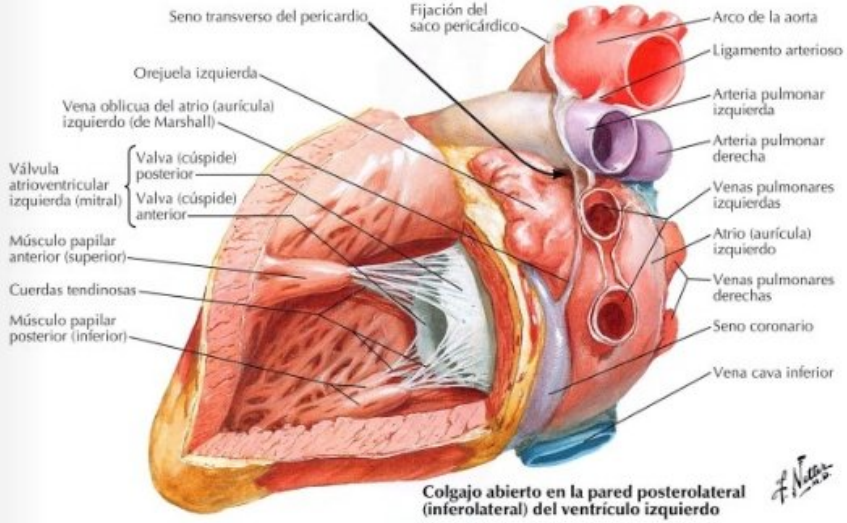

Colgajo abierto en la pared posterolateral (inferolateral) del ventrículo izquierdo

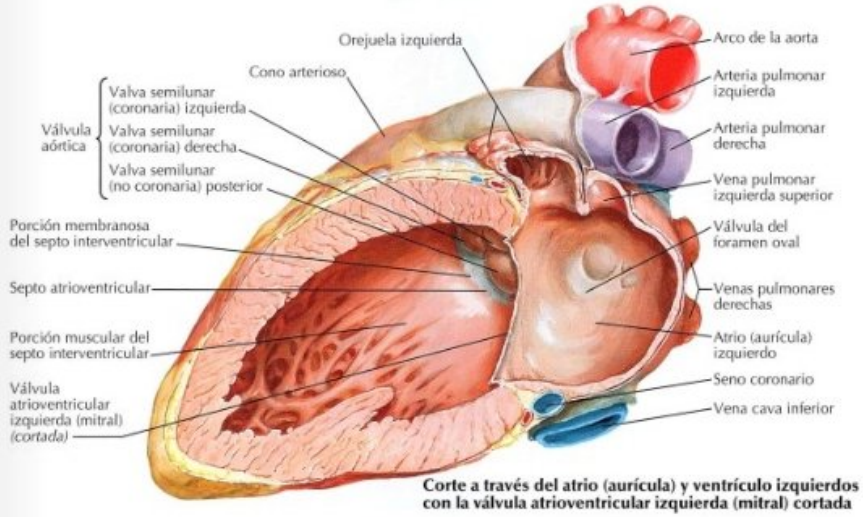

Corte a través del atrio (aurícula) y ventrículo izquierdos con la válvula atrioventricular izquierda (mitral) cortada

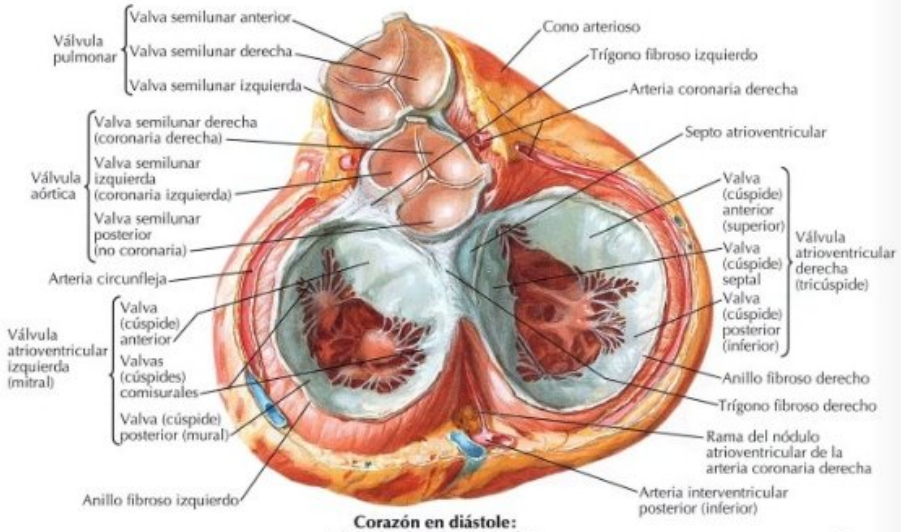

Corazón en diástole: visto desde la base con los atrios (aurículas) extirpados

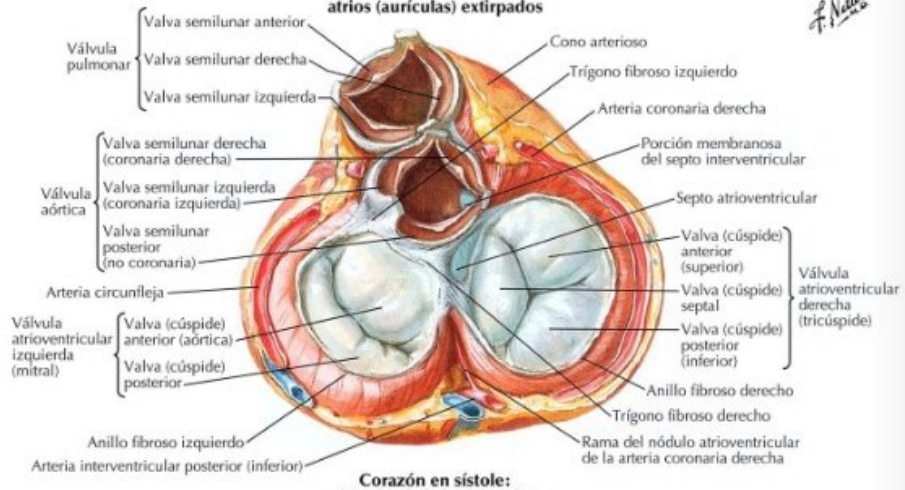

Corazón en sístole: visto desde la base con los atrios (aurículas) extirpados

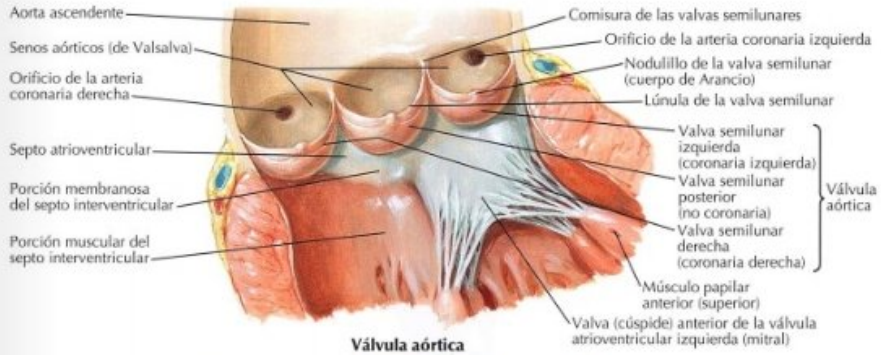

Válvula aórtica

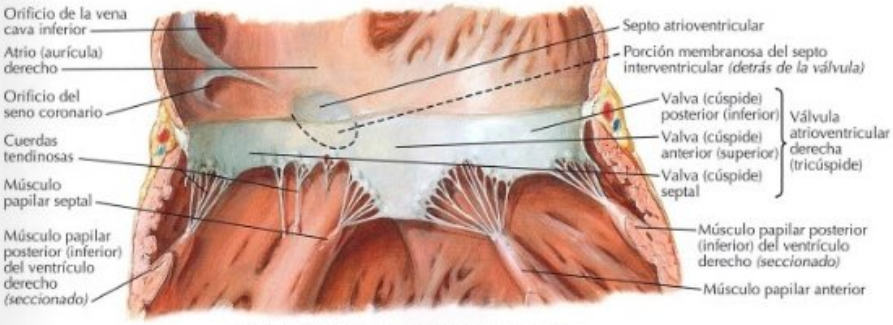

Válvula atrioventricular derecha (tricúspide)

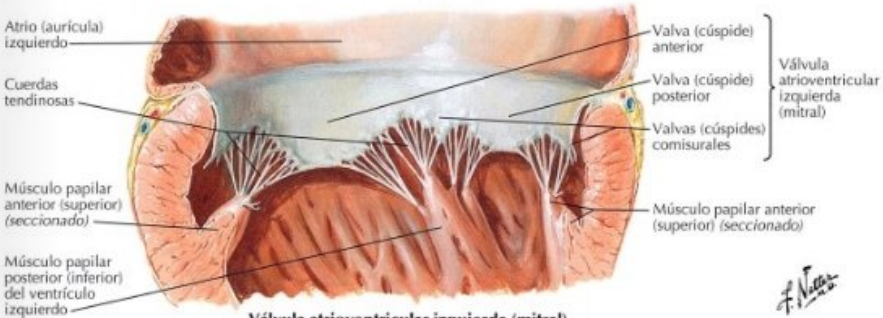

Válvula atrioventricular izquierda (mitral)

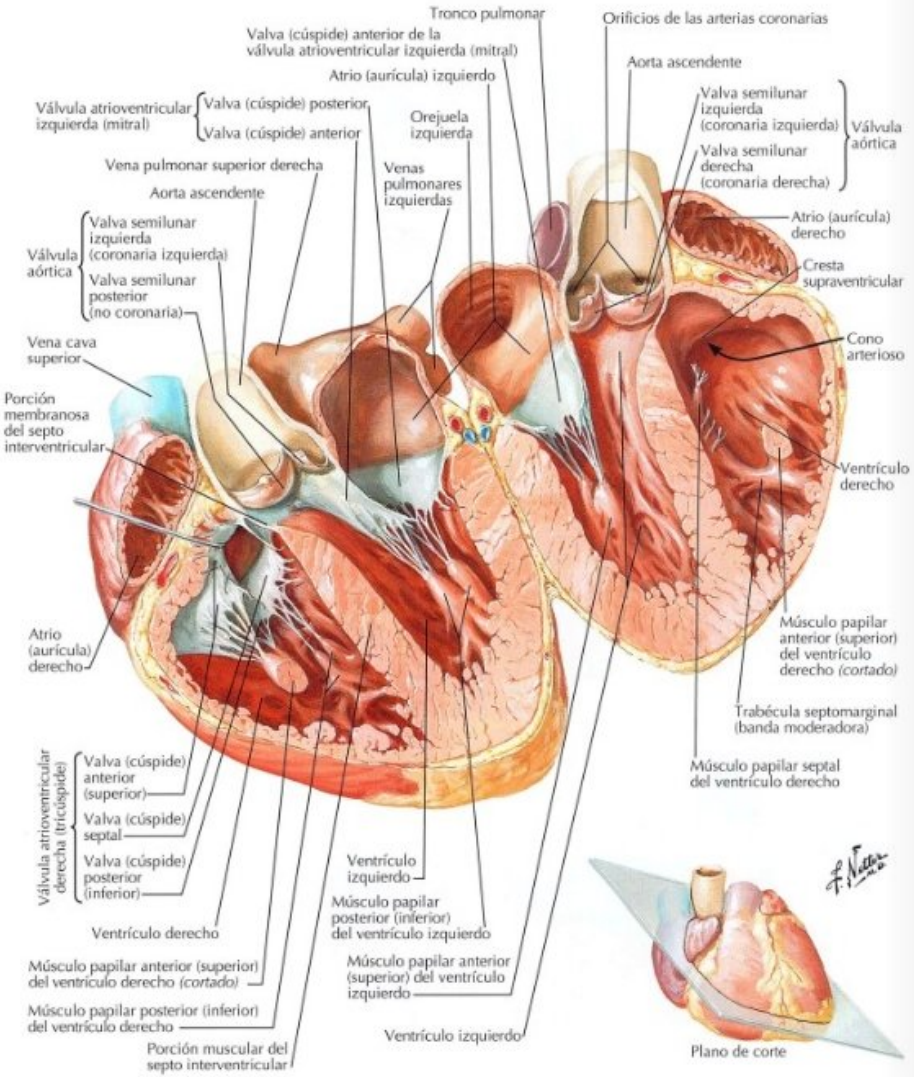

Véase también lámina 241

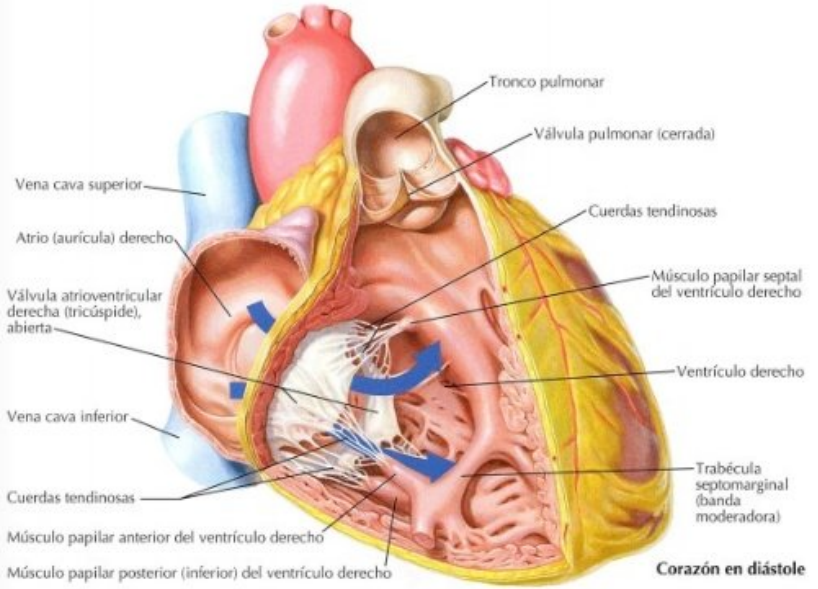

Corazón en diástole

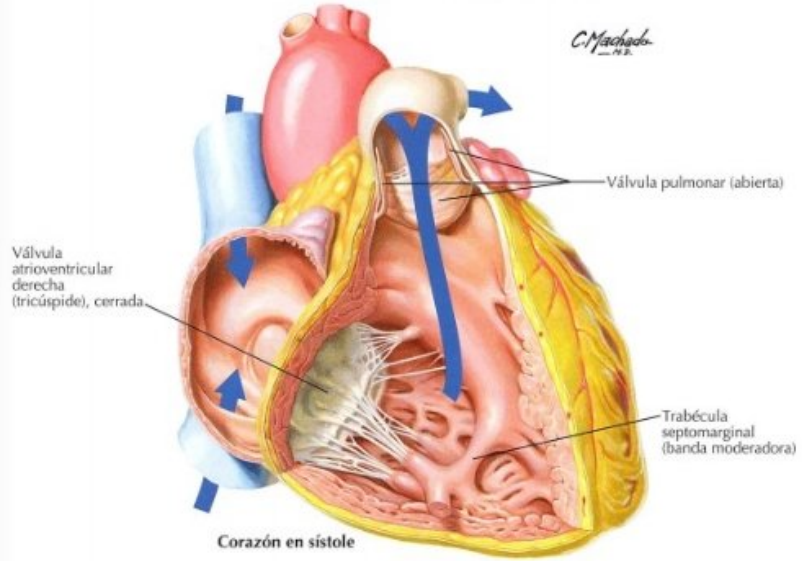

Corazón en sístole

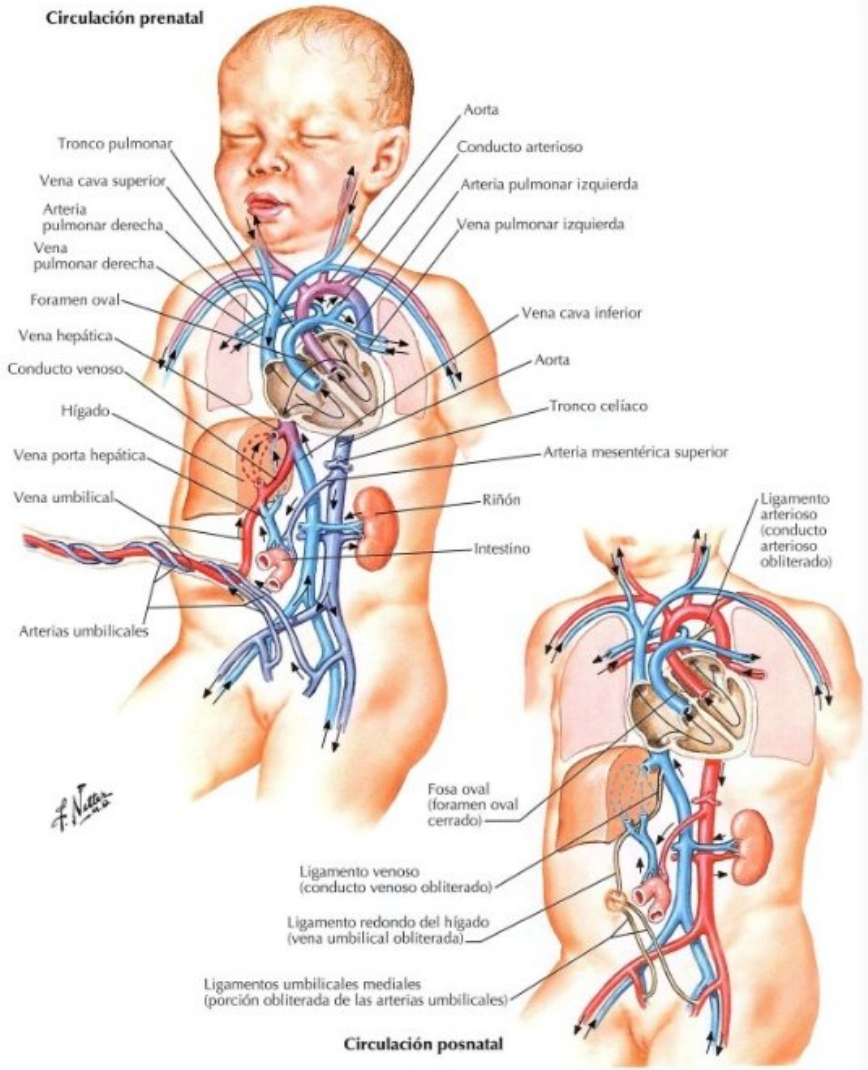
Circulación prenatal
Tronco pulmonar
Vena cava superior
Arteria pulmonar derecha
Vena pulmonar derecha
Foramen oval
Vena hepática
Conducto venoso
Hígado
Vena porta hepática
Vena umbilical
Arterias umbilicales
Aorta
Conducto arterioso
Arteria pulmonar izquierda
Vena pulmonar izquierda
Vena cava inferior
Aorta
Tronco celíaco
Arteria mesentérica superior
Riñón
Intestino
Ligamento arterioso (conducto arterioso obliterado)
Fosa oval (foramen oval cerrado)
Ligamento venoso (conducto venoso obliterado)
Ligamento redondo del hígado (vena umbilical obliterada)
Ligamentos umbilicales mediales (porción obliterada de las arterias umbilicales)
Circulación posnatal

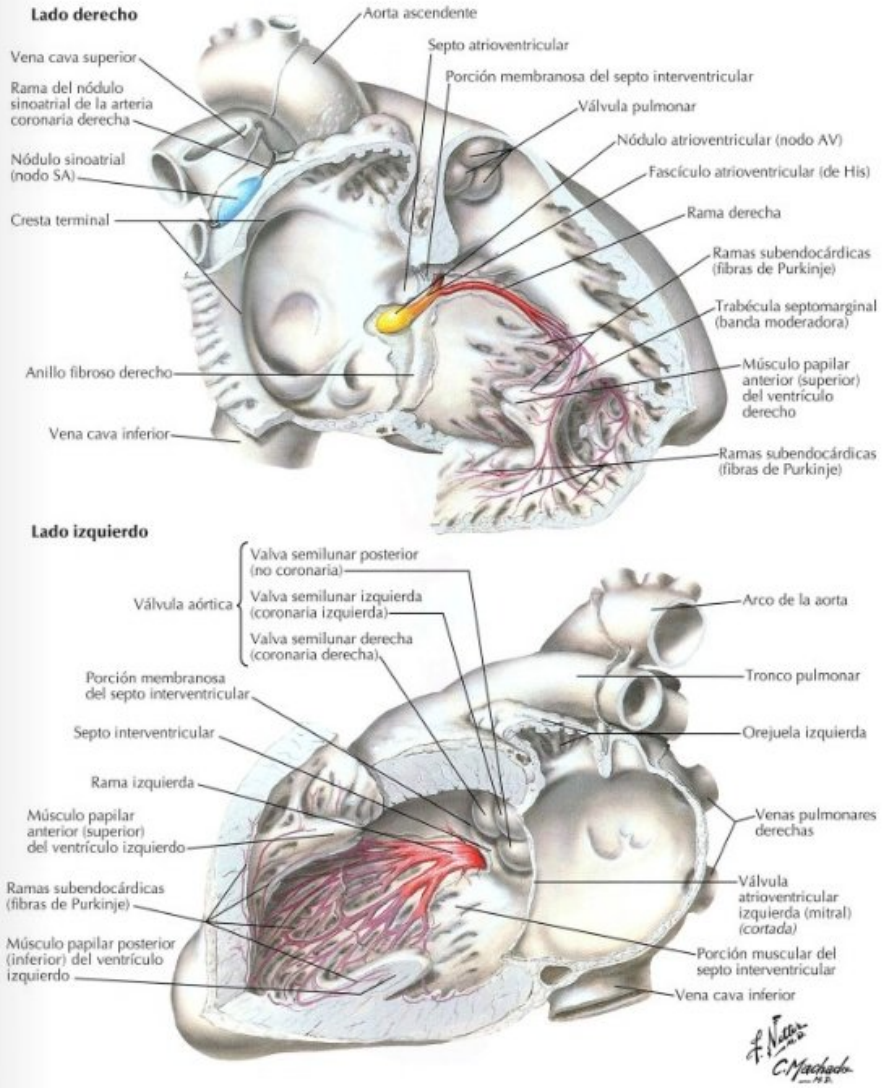
Lado derecho
Aorta ascendente
Septo atrioventricular
Vena cava superior
Porción membranosa del septo interventricular
Rama del nódulo sinoatrial de la arteria coronaria derecha
Válvula pulmonar
Nódulo atrioventricular (nodo AV)
Nódulo sinoatrial (nodo SA)
Fascículo atrioventricular (de His)
Cresta terminal
Rama derecha
Ramas subendocárdicas (fibras de Purkinje)
Trabécula septomarginal (banda moderadora)
Anillo fibroso derecho
Músculo papilar anterior (superior) del ventrículo derecho
Vena cava inferior
Ramas subendocárdicas (fibras de Purkinje)
Lado izquierdo
Válvula aórtica
Valva semilunar posterior (no coronaria)
Valva semilunar izquierda (coronaria izquierda)
Valva semilunar derecha (coronaria derecha)
Arco de la aorta
Tronco pulmonar
Porción membranosa del septo interventricular
Orejuela izquierda
Septo interventricular
Rama izquierda
Venas pulmonares derechas
Músculo papilar anterior (superior) del ventrículo izquierdo
Válvula atrioventricular izquierda (mitral) (cortada)
Ramas subendocárdicas (fibras de Purkinje)
Porción muscular del septo interventricular
Músculo papilar posterior (inferior) del ventrículo izquierdo
Vena cava inferior

Véase también **lámina 229**

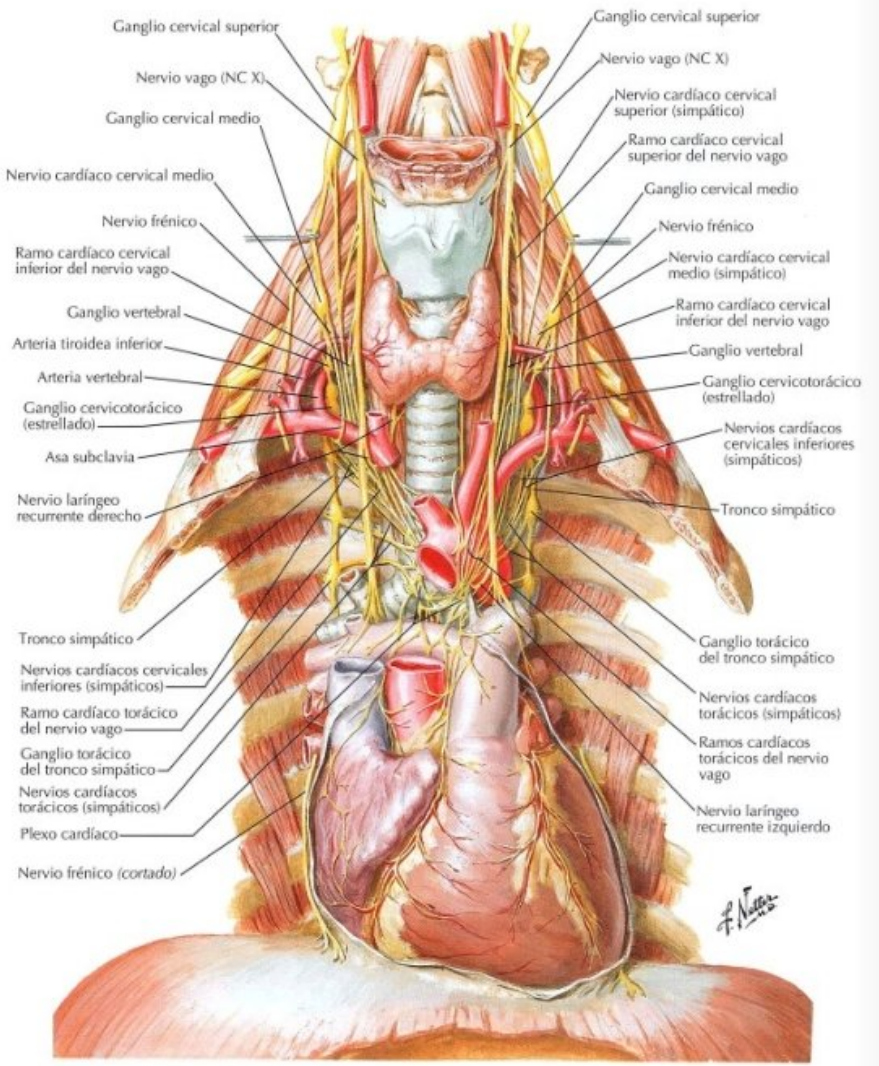

Véase también **lámina 230**

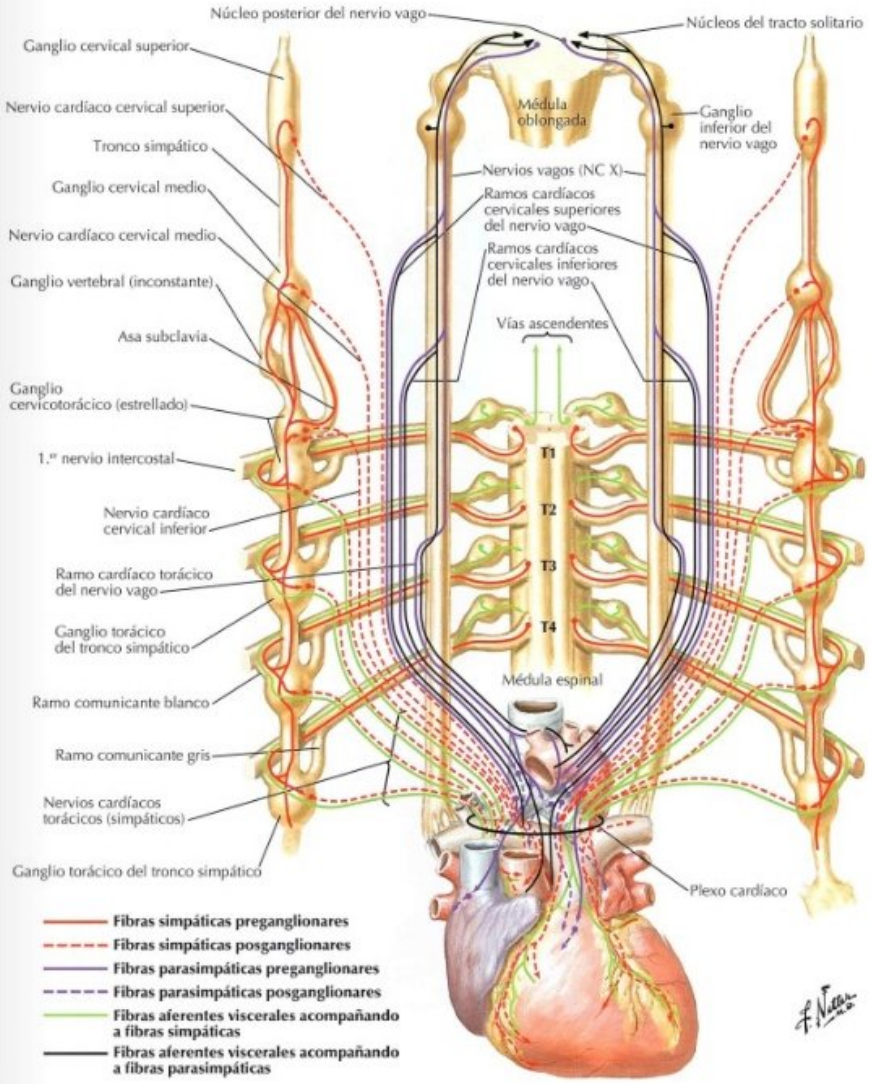

Mediastino: visión lateral derecha

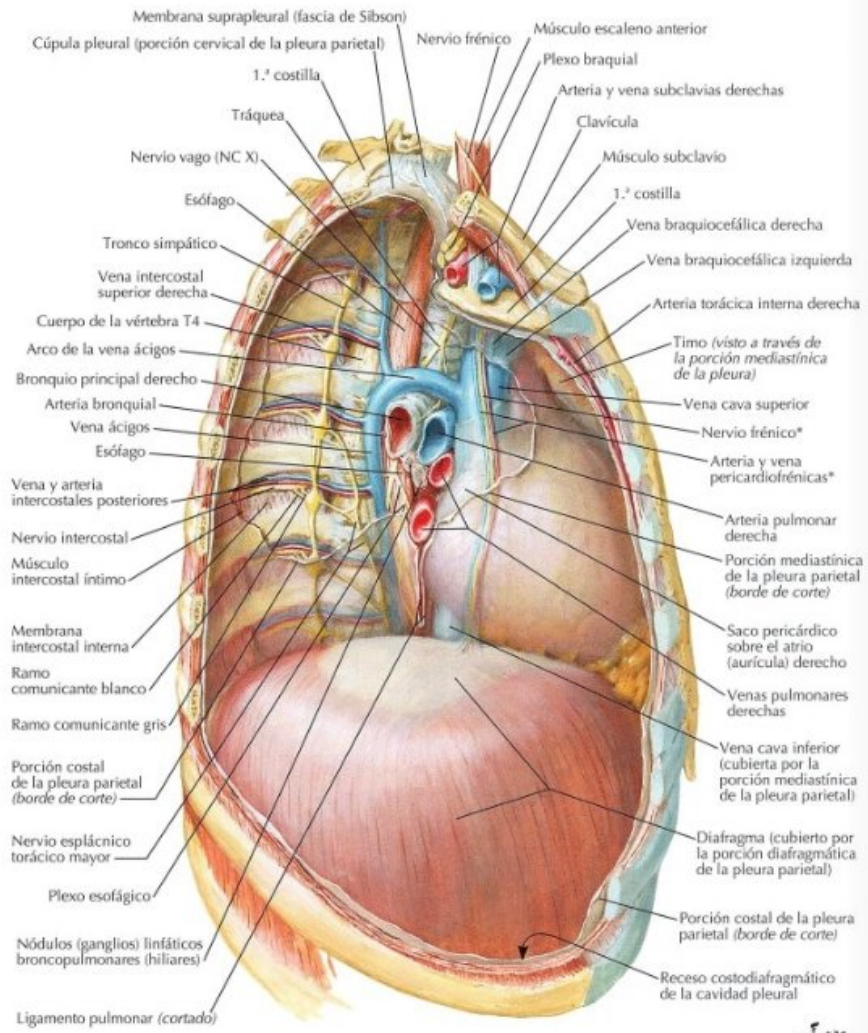

*El nervio y los vasos con frecuencia discurren por separado.

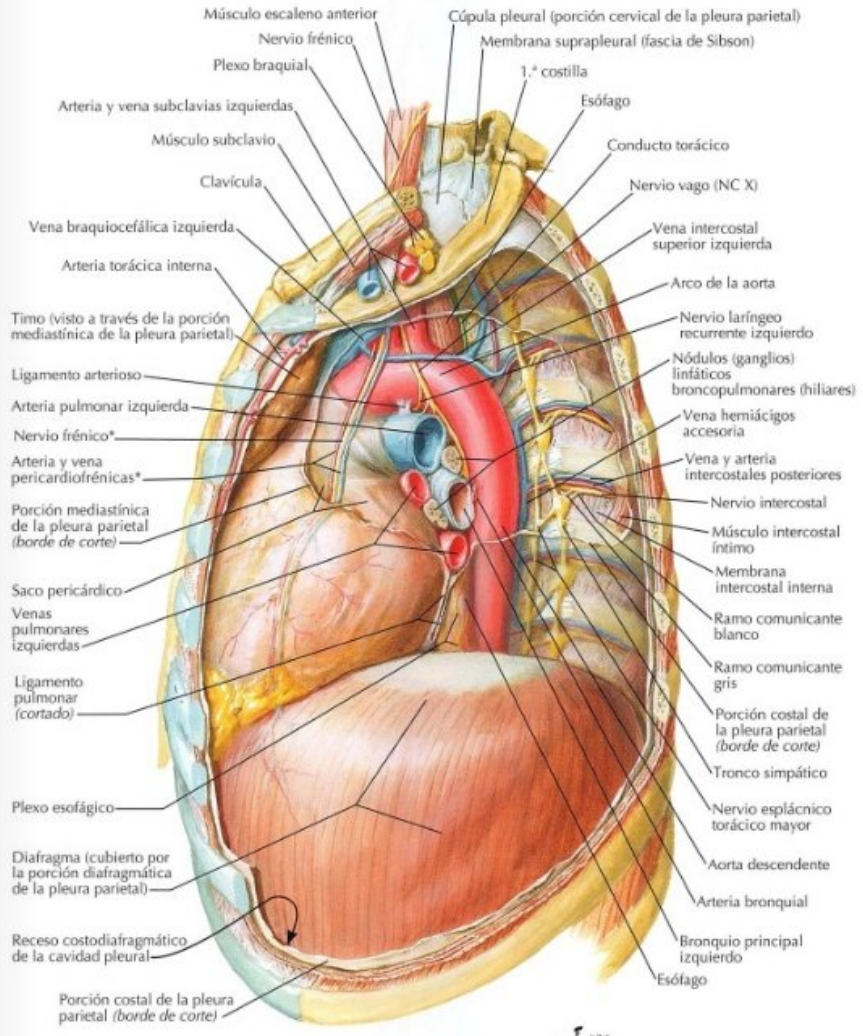

*El nervio y los vasos con frecuencia discurren por separado.

Véanse también **láminas 56, 57, 251, 252**

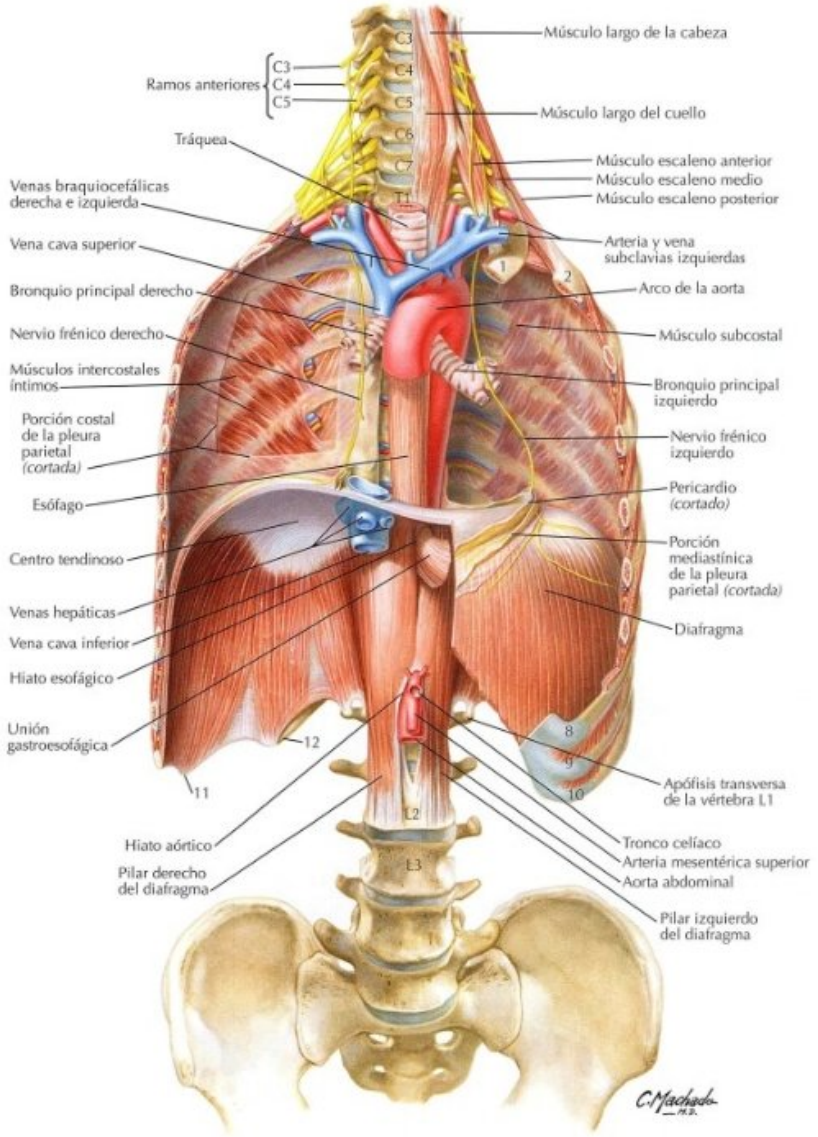

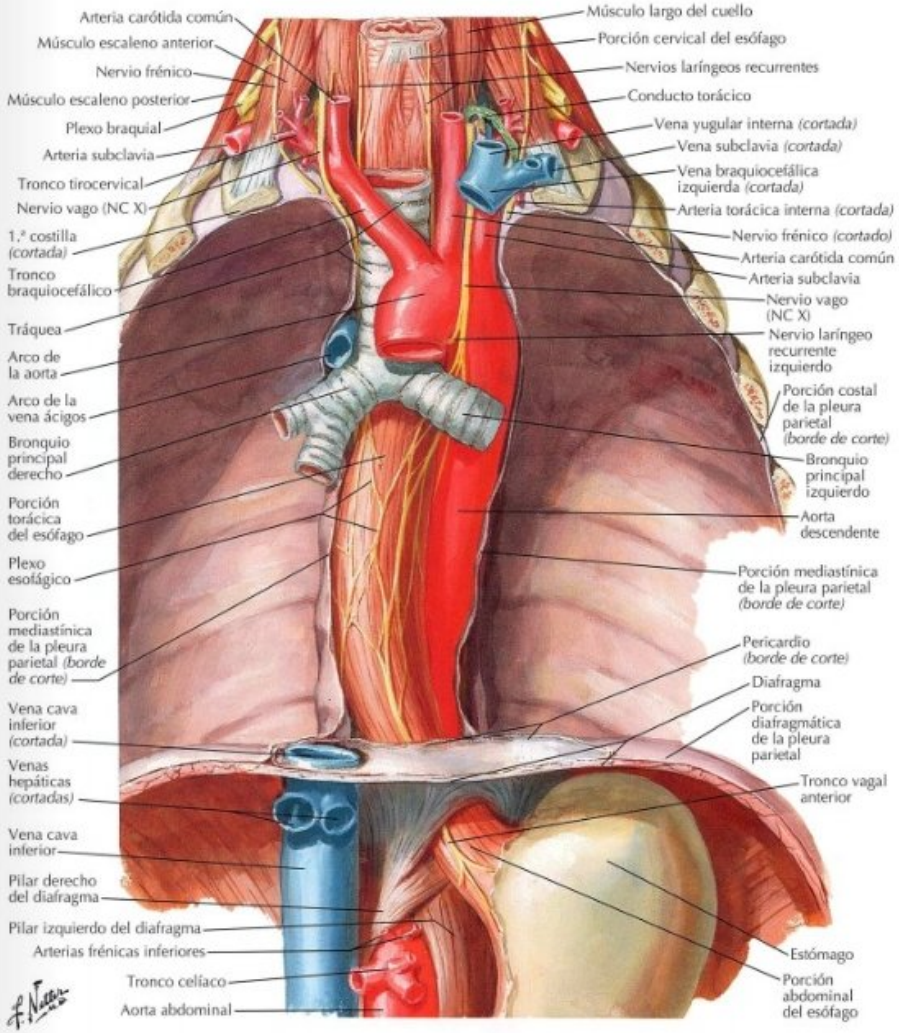

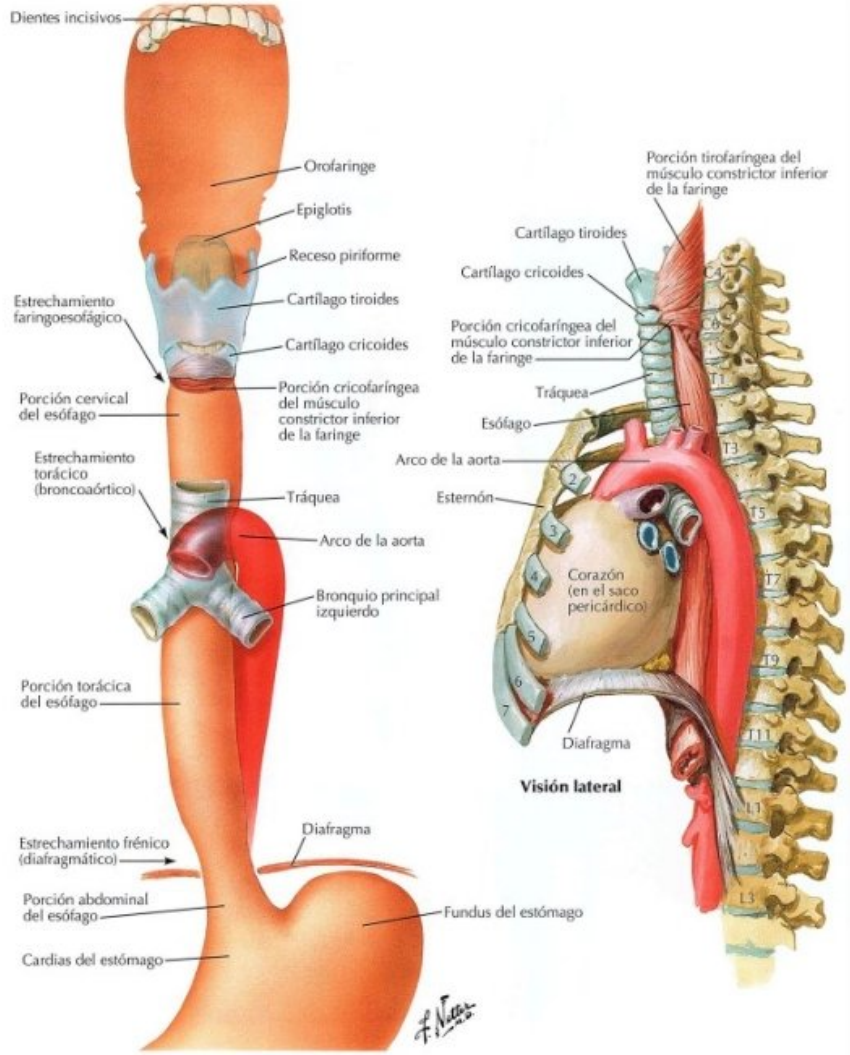

Visión lateral

Véase también lámina 48

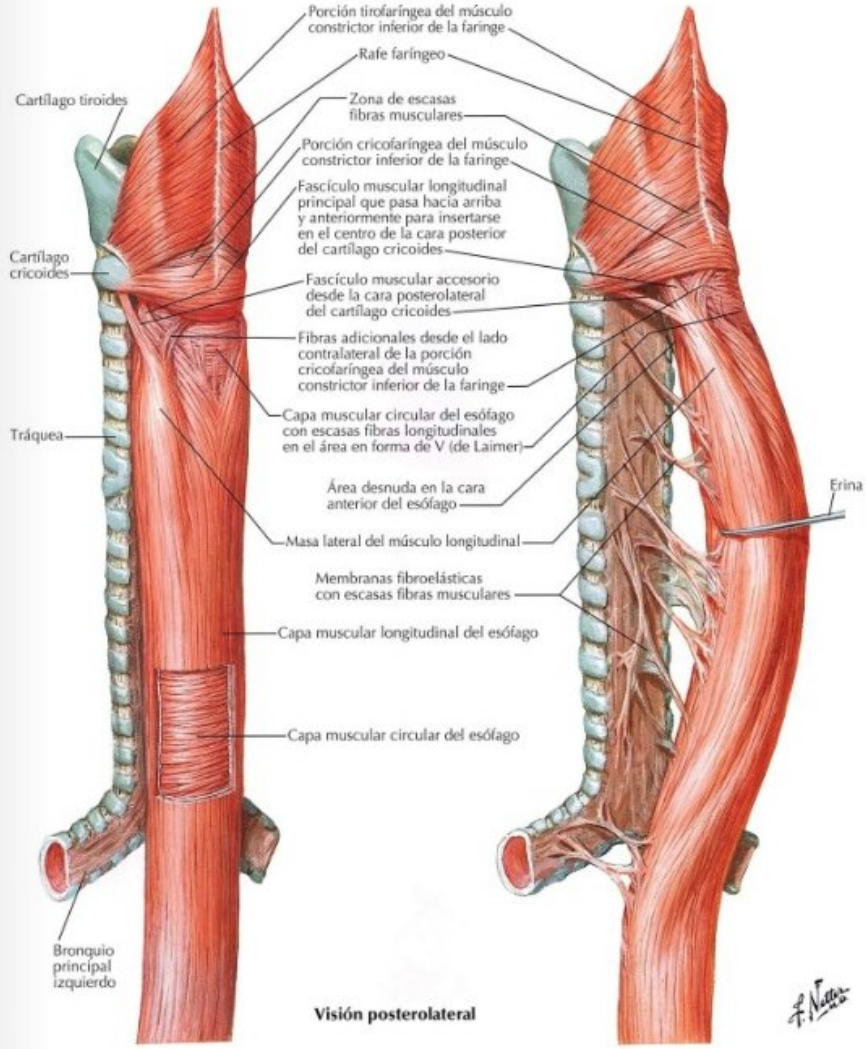

Visión posterolateral

Véase también lámina 295

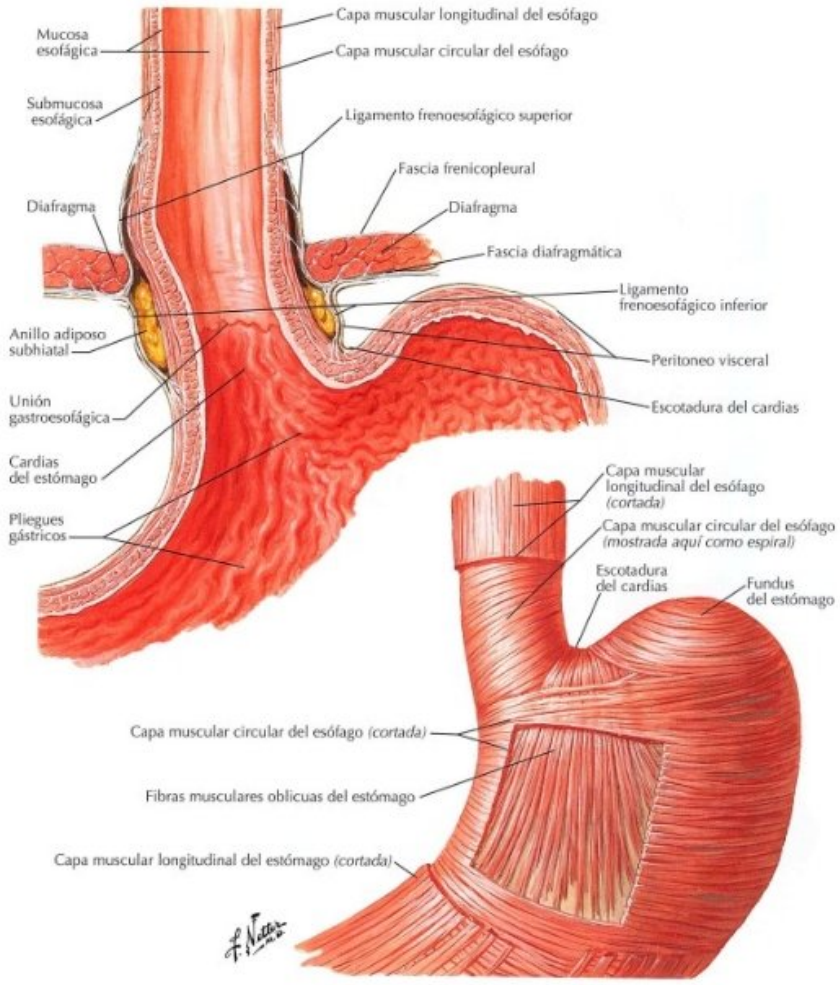

Véanse también láminas 222, 310, BP 49

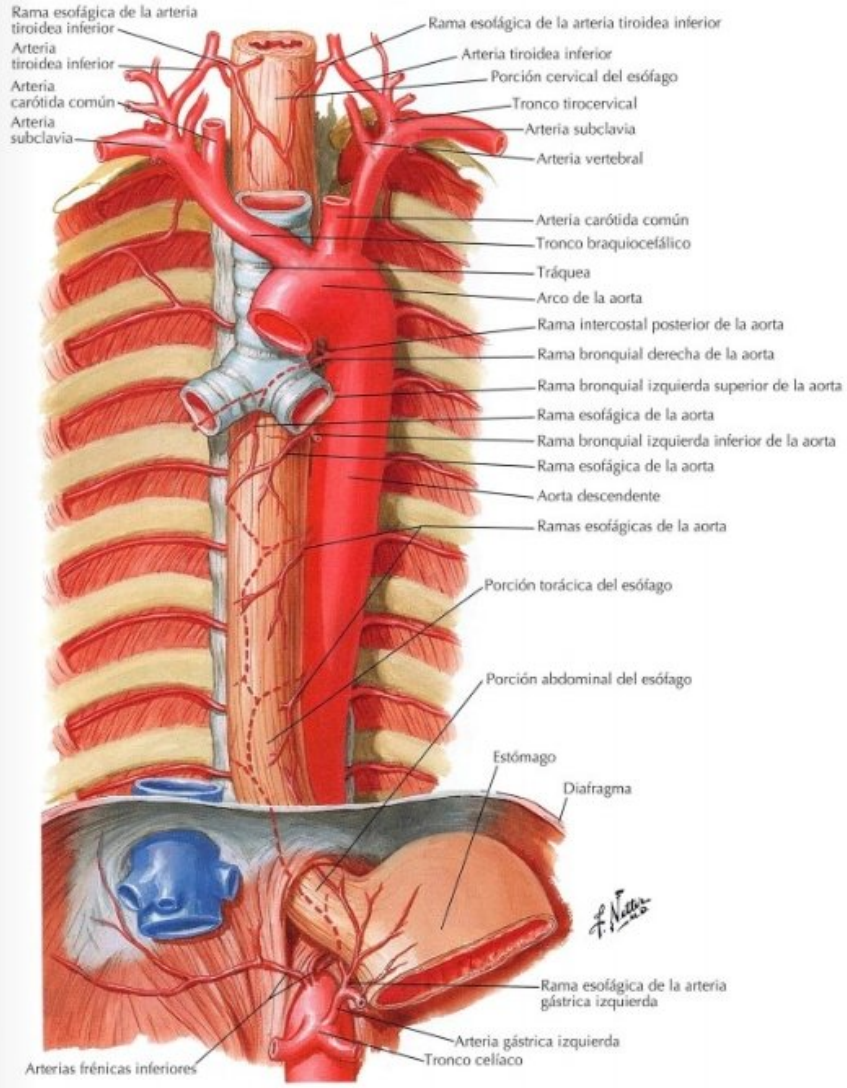

Venas del esófago

Véase también **lámina 213**

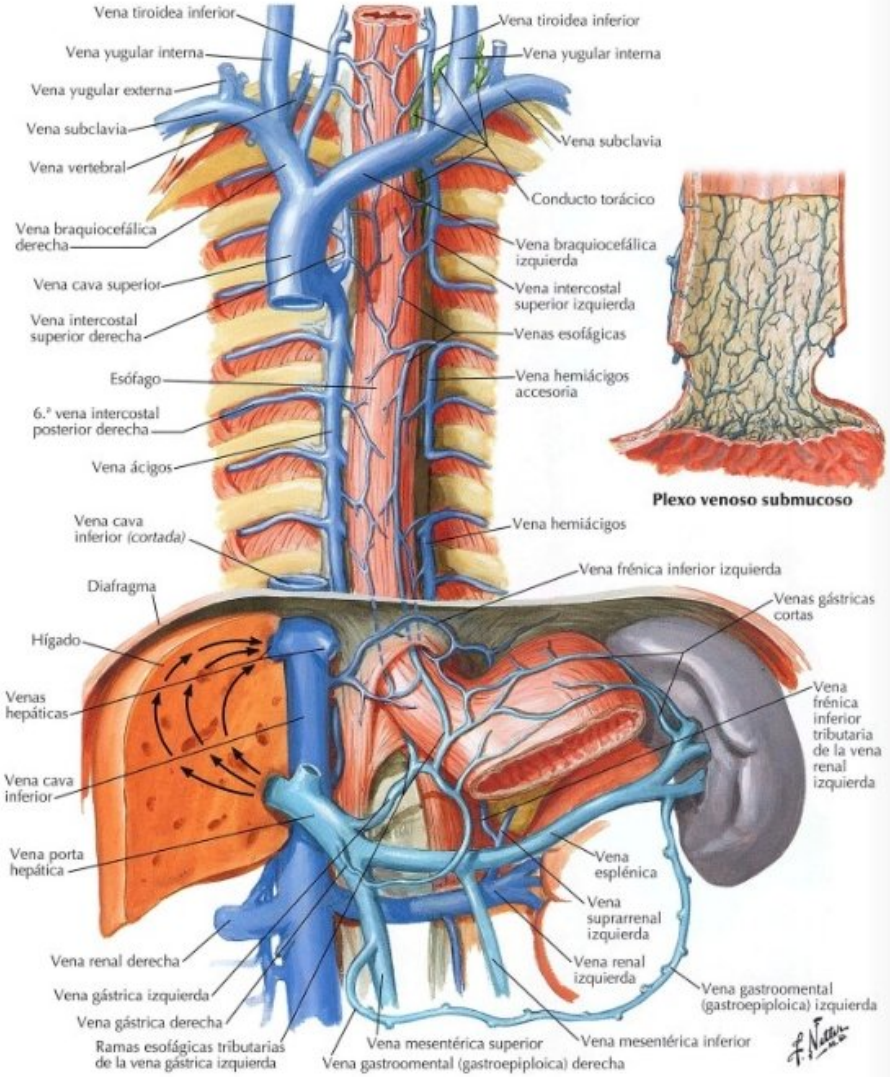

Vasos y nódulos (ganglios) linfáticos del esófago

Véase también **lámina 228**

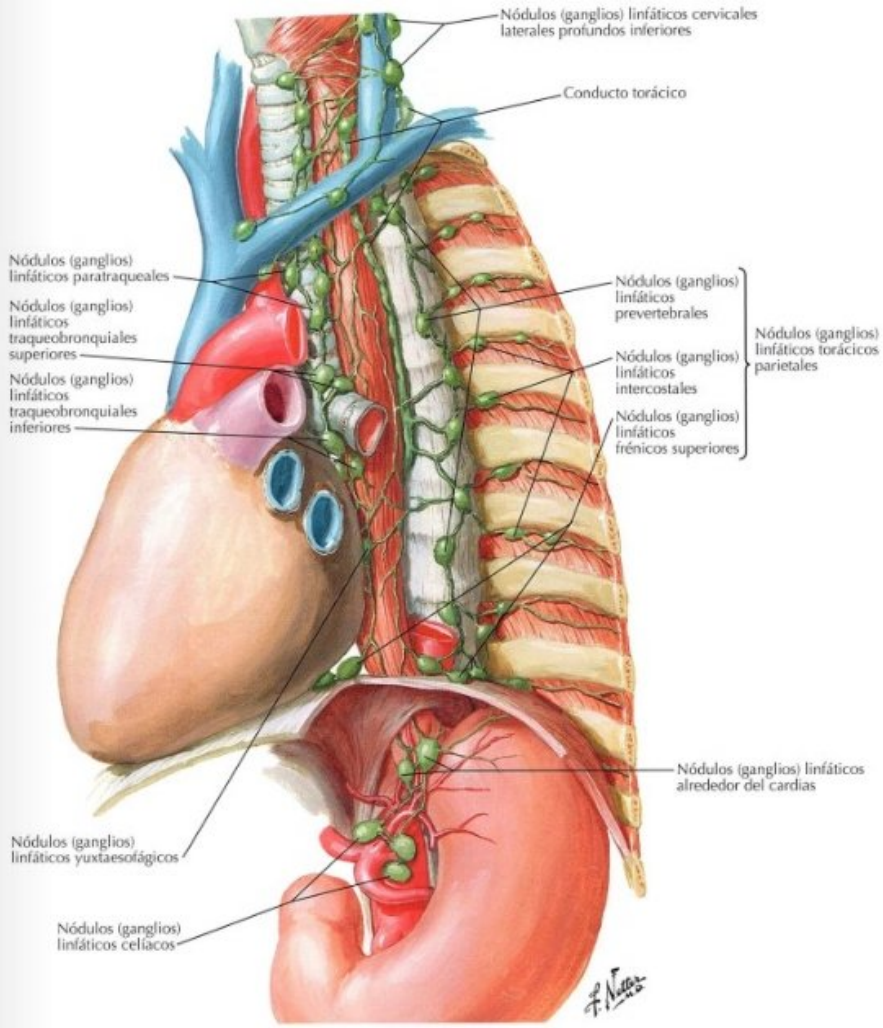

Véanse también **láminas 320, 321, BP 48**

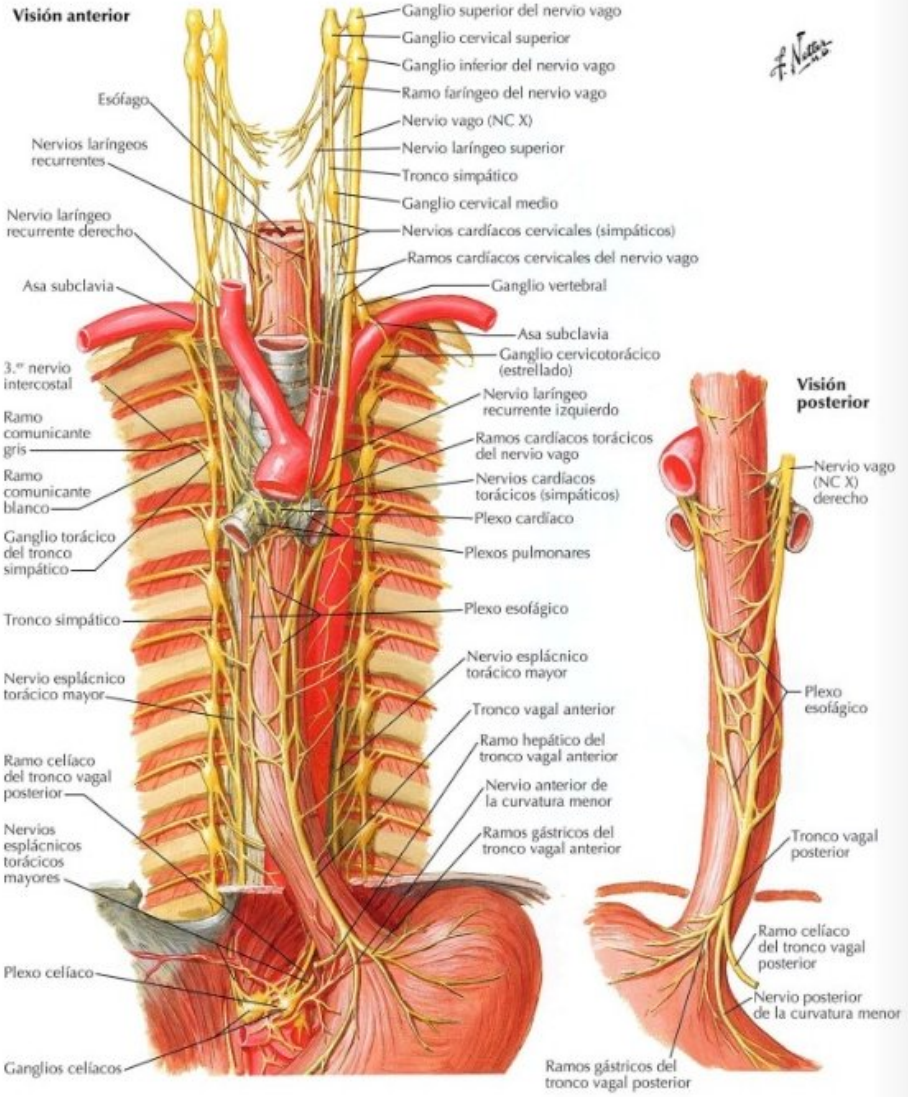

TC axiales (transversales) del tórax de superior (A) a inferior (C)

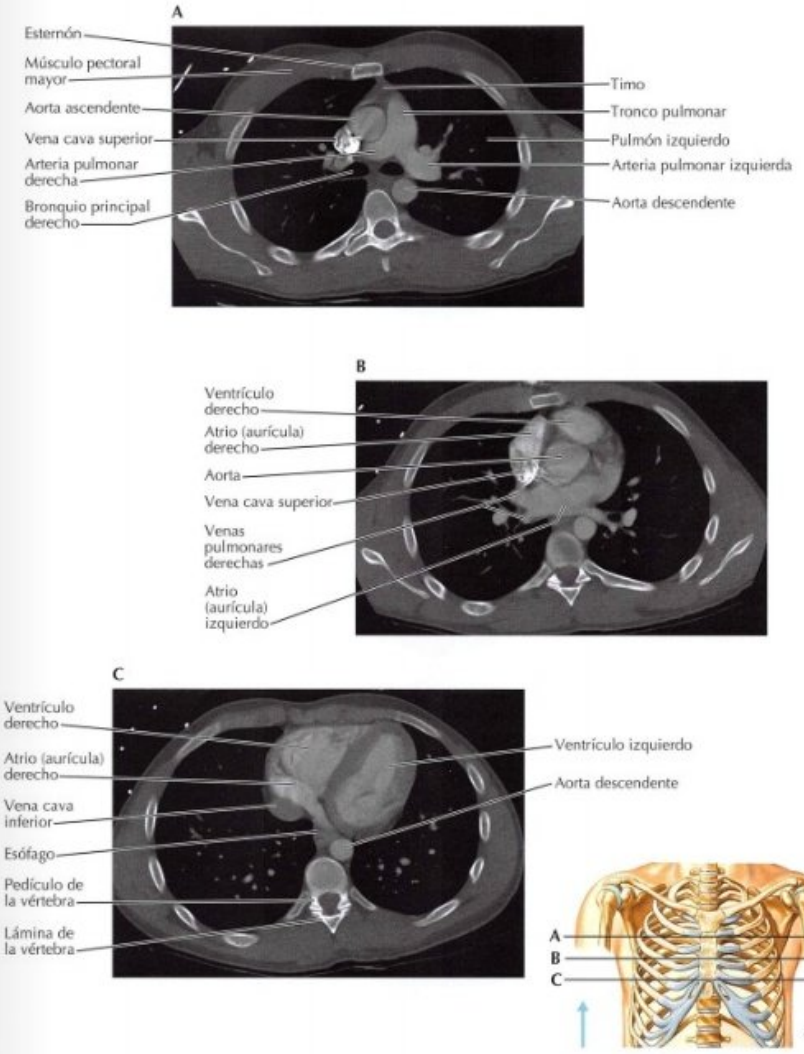

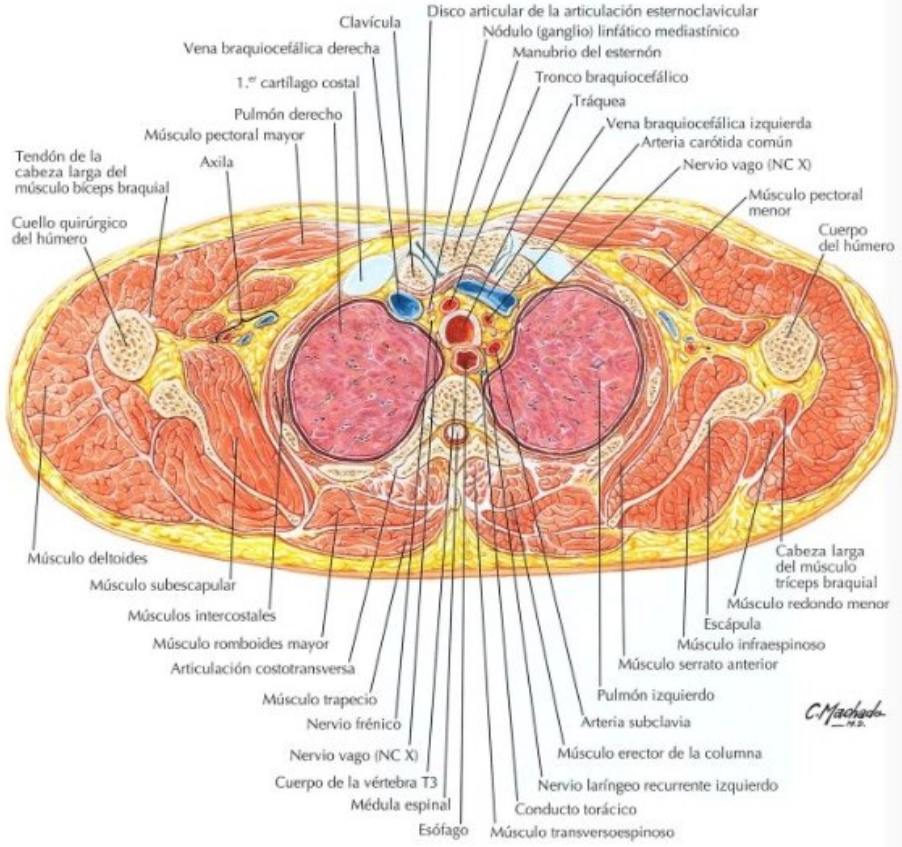
Clavícula
Disco articular de la articulación esternoclavicular
Nódulo (ganglio) linfático mediastínico
Vena braquiocefálica derecha
Manubrio del esternón
1.er cartílago costal
Tronco braquiocefálico
Tráquea
Pulmón derecho
Vena braquiocefálica izquierda
Músculo pectoral mayor
Arteria carótida común
Tendón de la cabeza larga del músculo bíceps braquial
Axila
Nervio vago (NC X)
Músculo pectoral menor
Cuello quirúrgico del húmero
Cuerpo del húmero
Músculo deltoides
Cabeza larga del músculo tríceps braquial
Músculo subescapular
Músculo redondo menor
Músculos intercostales
Escápula
Músculo romboides mayor
Músculo infraespinoso
Articulación costotransversa
Músculo serrato anterior
Pulmón izquierdo
Músculo trapecio
Arteria subclavia
Nervio frénico
Nervio vago (NC X)
Músculo erector de la columna
Cuerpo de la vértebra T3
Nervio laríngeo recurrente izquierdo
Médula espinal
Conducto torácico
Esófago
Músculo transversoespinoso

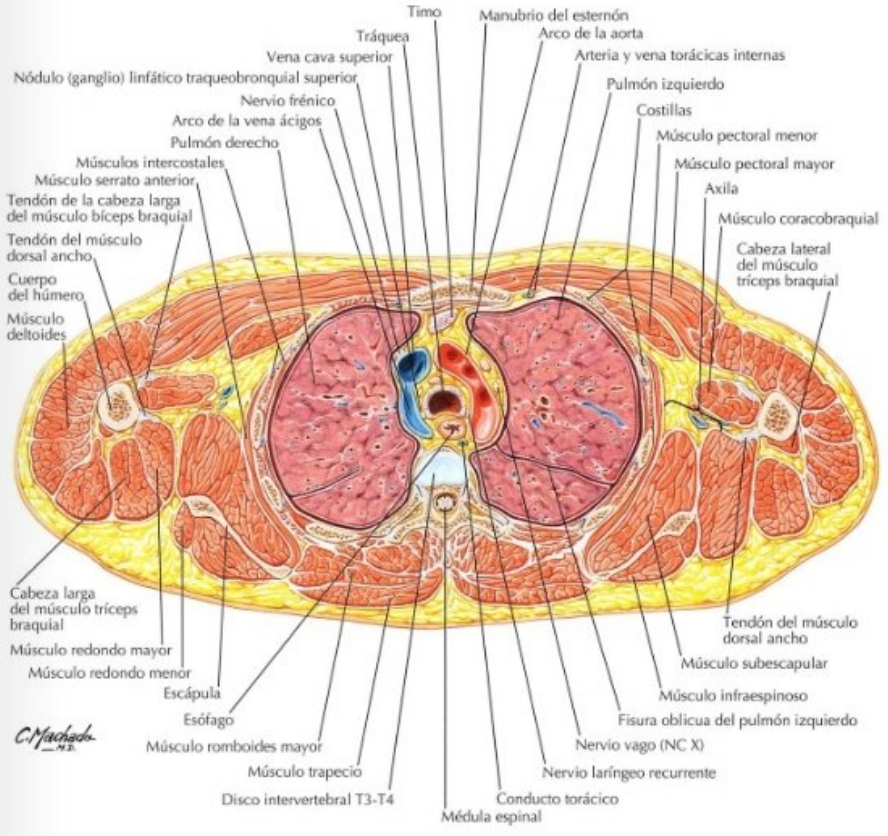
Timo
Manubrio del esternón
Tráquea
Arco de la aorta
Vena cava superior
Arteria y vena torácicas internas
Nódulo (ganglio) linfático traqueobronquial superior
Pulmón izquierdo
Nervio frénico
Costillas
Arco de la vena ácigos
Músculo pectoral menor
Pulmón derecho
Músculo pectoral mayor
Músculos intercostales
Axila
Músculo serrato anterior
Músculo coracobraquial
Tendón de la cabeza larga del músculo bíceps braquial
Cabeza lateral del músculo tríceps braquial
Tendón del músculo dorsal ancho
Cuerpo del húmero
Músculo deltoides
Cabeza larga del músculo tríceps braquial
Tendón del músculo dorsal ancho
Músculo redondo mayor
Músculo subescapular
Músculo redondo menor
Escápula
Músculo infraespinoso
Esófago
Fisura oblicua del pulmón izquierdo
Músculo romboides mayor
Nervio vago (NC X)
Músculo trapecio
Nervio laríngeo recurrente
Disco intervertebral T3-T4
Conducto torácico
Médula espinal

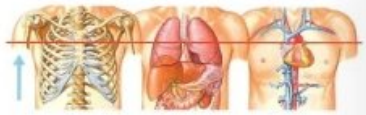

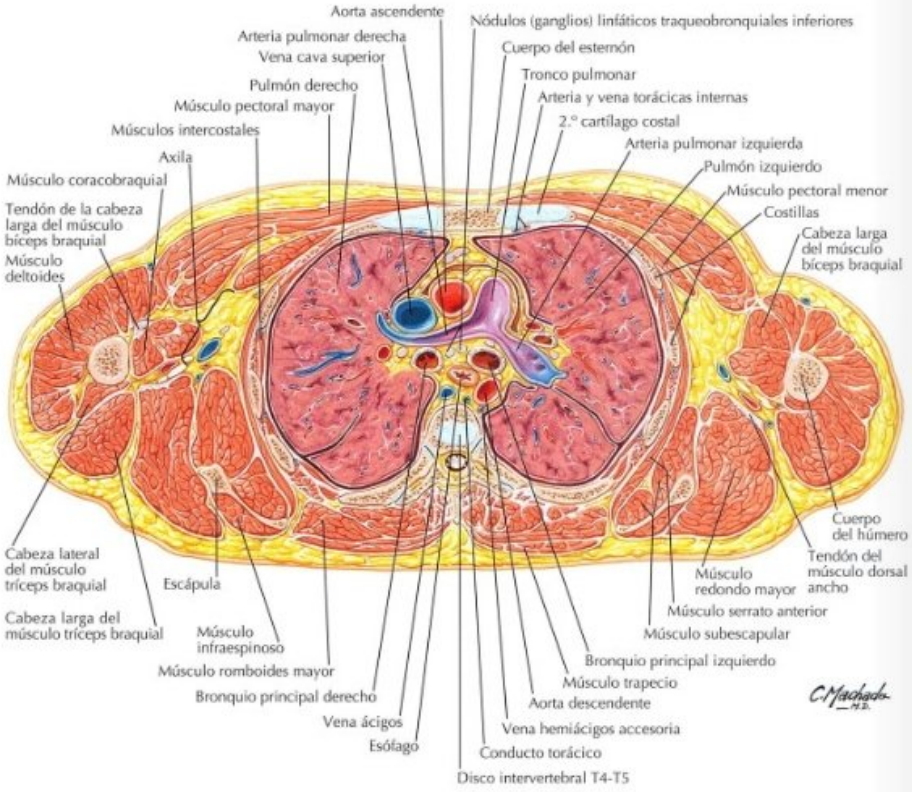
Aorta ascendente
Nódulos (ganglios) linfáticos traqueobronquiales inferiores
Arteria pulmonar derecha
Vena cava superior
Cuerpo del esternón
Tronco pulmonar
Pulmón derecho
Arteria y vena torácicas internas
Músculo pectoral mayor
2.° cartílago costal
Músculos intercostales
Arteria pulmonar izquierda
Axila
Pulmón izquierdo
Músculo coracobraquial
Músculo pectoral menor
Tendón de la cabeza larga del músculo bíceps braquial
Costillas
Cabeza larga del músculo bíceps braquial
Músculo deltoides
Cuerpo del húmero
Tendón del músculo dorsal ancho
Cabeza lateral del músculo tríceps braquial
Escápula
Músculo redondo mayor
Músculo serrato anterior
Cabeza larga del músculo tríceps braquial
Músculo subescapular
Músculo infraespinoso
Bronquio principal izquierdo
Músculo romboides mayor
Músculo trapecio
Bronquio principal derecho
Aorta descendente
Vena ácigos
Vena hemiácigos accesoria
Esófago
Conducto torácico
Disco intervertebral T4-T5

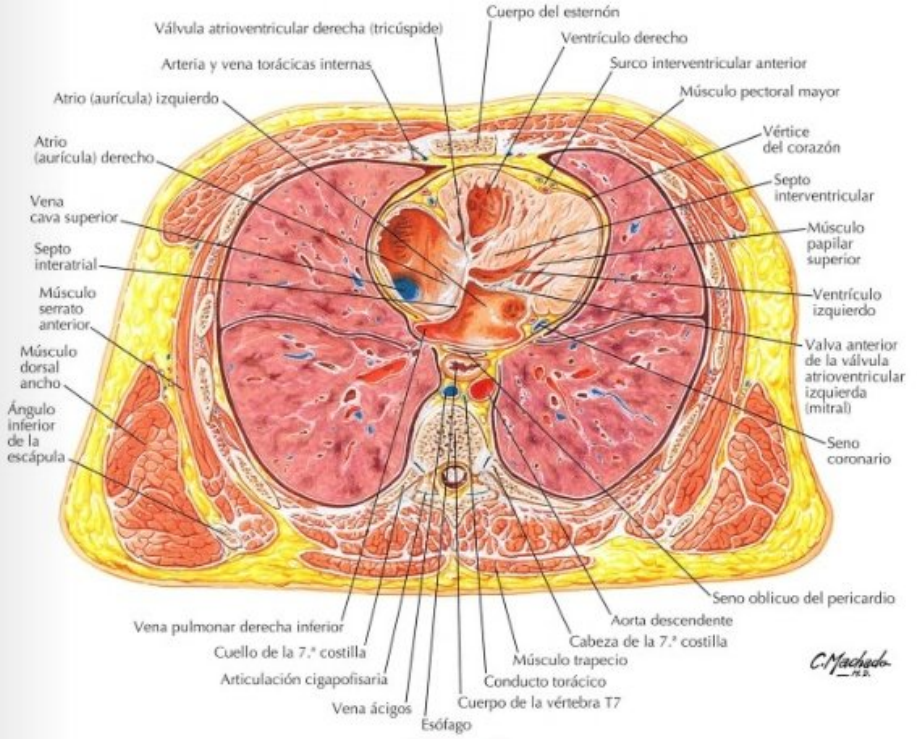
Válvula atrioventricular derecha (tricúspide)
Cuerpo del esternón
Ventrículo derecho
Arteria y vena torácicas internas
Surco interventricular anterior
Atrio (aurícula) izquierdo
Músculo pectoral mayor
Vértice del corazón
Atrio (aurícula) derecho
Septo interventricular
Vena cava superior
Músculo papilar superior
Septo interatrial
Ventrículo izquierdo
Músculo serrato anterior
Valva anterior de la válvula atrioventricular izquierda (mitral)
Músculo dorsal ancho
Seno coronario
Ángulo inferior de la escápula
Seno oblicuo del pericardio
Aorta descendente
Vena pulmonar derecha inferior
Cabeza de la 7.ª costilla
Cuello de la 7.ª costilla
Músculo trapecio
Articulación cigapofisaria
Conducto torácico
Vena ácigos
Cuerpo de la vértebra T7
Esófago

ESTRUCTURAS ANATÓMICAS	IMPORTANCIA CLÍNICA	NÚMEROS DE LÁMINAS
Sistema nervioso y órganos de los sentidos		
Nervio torácico largo	Puede dañarse durante la colocación de un tubo de drenaje torácico o en una mastectomía, causando una escápula alada (desnervación del músculo serrato anterior)	206, 209
Nervio intercostal	Se bloquea con un anestésico local en intervenciones como una toracostomía o para aliviar el dolor provocado por el herpes zóster	211, 212
Ganglio sensitivo del nervio espinal	Puede ser el alojamiento del virus de la varicela zóster durmiente, que, cuando se activa, puede causar un herpes zóster	212
Nervio frénico	La lesión quirúrgica del nervio frénico puede provocar parálisis homolateral del hemidiafragma; la irritación diafragmática puede manifestarse como dolor en el hombro, ya que está referido a los segmentos medulares C3-C5	214, 216, 232
Nervio laríngeo recurrente	El nervio izquierdo toma un trayecto curvo alrededor de la aorta y algunas veces puede resultar comprimido por un aneurisma aórtico torácico grande o por una hipertrofia del atrio (aurícula) izquierdo, que produce ronquera (síndrome de Ortner); más a menudo, estos ramos se ven afectados por tumores malignos, como los de la glándula tiroides	252, 254
Nervios cardíacos torácicos (simpáticos)	El dolor de la isquemia miocárdica referido a los dermatomas torácicos superiores puede percibirse como dolor somático en el tórax y lado medial del miembro superior	250
Sistema esquelético		
Costillas	Las fracturas de las costillas pueden causar dificultad respiratoria, predisponer a la neumonía y lesionar estructuras subyacentes (p. ej., hígado y bazo); las fracturas graves pueden abrir una abertura en el espacio pleural y causar neumotórax; el tórax inestable se produce cuando múltiples fracturas en costillas adyacentes crean un área «flotante» del tórax con movimiento paradójico durante la inspiración	203
Articulaciones costocondrales y esternocostales (esternocondrales)	Lugares frecuentes de dolor e hipersensibilidad después de una lesión de la pared torácica o levantamiento de un peso excesivo (costocondritis); generalmente reproducible con la palpación de las articulaciones	204
Clavículas	Localizaciones frecuentes de fracturas, a menudo después de caer sobre un miembro superior extendido o sobre el hombro; las fracturas ocurren normalmente en el tercio medio; el bloqueo del nervio supraclavicular alivia el dolor asociado con la fractura	203
Ángulo del esternón (de Louis)	Referencia superficial para el contaje de las costillas (el 2.º par de costillas se articula entre el manubrio y el cuerpo del esternón) y espacios intercostales; limita el mediastino superior del mediastino inferior y marca la transición del arco de la aorta a la aorta descendente (torácica)	203
Abertura superior del tórax (orificio torácico superior)	La compresión de estructuras vasculonerviosas (tronco inferior del plexo braquial y grandes vasos) que atraviesan la abertura puede producir un síndrome de la abertura torácica superior	213
Espacios intercostales	Importante relación del paquete vasculonervioso intercostal con las costillas cuando se sitúa un tubo de drenaje torácico para resolver un neumotórax o un hemotórax, o agujas para la anestesia de nervios; los tubos deben insertarse a lo largo del borde superior de las costillas para evitar estos paquetes; a destacar, sin embargo, que el nervio intercostal puede tener un ramo colateral que discurre a lo largo del borde superior de la costilla inferior, lo que puede provocar dolor	210, 238
Ligamento cricotiroideo medio	También conocido como membrana cricotiroidea; es una localización para la cricotirotomía, un procedimiento de emergencia para establecer una vía aérea quirúrgica	53, 103
Sistema muscular		
Diafragma	El ensanchamiento del hiato esofágico a nivel de la vértebra T8 o un defecto congénito permite la protrusión del estómago en el tórax (hernia de hiato), que aumenta la incidencia de reflujo gastroesofágico	216, 257

ESTRUCTURAS ANATÓMICAS	IMPORTANCIA CLÍNICA	NÚMEROS DE LÁMINAS
Sistema cardiovascular		
Arteria torácica interna	Se usa con frecuencia para las derivaciones *(bypass)* aortocoronarias, más a menudo para las derivaciones de la arteria interventricular anterior (descendente anterior)	211, 212
Arterias pulmonares	La tromboembolia, con mayor frecuencia de origen pélvico y femoral, puede obstruir las arterias pulmonares (embolia pulmonar), lo que conduce a hipoxemia, compromiso hemodinámico e infarto pulmonar	220, 227
Pericardio	El espacio pericárdico puede contener pequeñas cantidades de líquido fisiológico (15-50 ml); un derrame pericárdico puede comprometer la función cardíaca (taponamiento cardíaco); cuando la acumulación de líquido es lenta y progresiva, el saco pericárdico puede expandirse y aumentar de tamaño	231, 236
Arterias coronarias	La enfermedad aterosclerótica puede provocar que la isquemia miocárdica se manifieste como dolor torácico; la ruptura y trombosis de la placa aterosclerótica es la principal causa de infarto agudo de miocardio; la gravedad y los resultados dependen de la cantidad de miocardio que irriga el vaso, siendo las lesiones proximales de vasos de mayor tamaño las de mayor morbilidad	239
Venas pulmonares	Se cree que la fibrilación auricular, una arritmia común, se origina dentro de las venas pulmonares; la ablación eléctrica de esta arritmia crea anillos de fibrosis alrededor de las venas pulmonares cuando estas entran en el atrio (aurícula) izquierdo, evitando así la propagación de señales eléctricas en el corazón	242, 247
Foramen oval	Proporciona un conducto para el flujo interatrial (comunicación de derecha a izquierda) durante el desarrollo fetal; en aproximadamente uno de cada cuatro adultos sigue siendo permeable y puede proporcionar una vía de entrada para microtrombos venosos en el lado izquierdo del corazón y causar un accidente cerebrovascular	242
Septo interventricular	La comunicación interventricular es un defecto cardíaco congénito frecuente, que muy a menudo afecta a la porción membranosa del tabique; el infarto de miocardio del territorio de la arteria interventricular anterior (descendente anterior), especialmente si no se trata de inmediato, puede generar suficiente isquemia del tabique para causar su perforación	242, 245
Válvulas cardíacas	La valvulopatía (p. ej., estenosis aórtica, insuficiencia mitral) es frecuente, especialmente entre adultos mayores, y puede causar insuficiencia cardíaca progresiva	243
Válvula aórtica	El 1% de la población posee una válvula aórtica bicúspide (es decir, que contiene dos en lugar de tres valvas), que predispone a la estenosis e insuficiencia aórticas y también se relaciona con aneurisma aórtico	243, 244
Nódulo (nodo) sinoatrial	Marcapasos cardíaco primario, que genera potenciales de acción que se propagan a través del sistema de conducción cardíaco; el envejecimiento, las enfermedades infiltrativas y la cirugía cardíaca pueden provocar la disfunción del nódulo sinusal, lo que produce bradicardia	248
Nódulo (nodo) atrioventricular	Conduce potenciales de acción desde los atrios (aurículas) a los ventrículos; el período refractario intrínseco evita que ritmos atriales rápidos causen la taquicardia equivalente de los ventrículos; la disfunción secundaria a fibrosis, medicamentos o cirugía cardíaca puede provocar bloqueo cardíaco; cuando el bloqueo es completo, los atrios (aurículas) y los ventrículos tienen ritmos independientes	248
Ligamento arterioso	Resto del conducto arterioso, que conecta las circulaciones pulmonar y sistémica durante el desarrollo fetal; la falta de cierre del conducto después del nacimiento puede causar disnea de esfuerzo, enfermedad vascular pulmonar o insuficiencia cardíaca; sirve como punto de referencia para identificar el asa del nervio laríngeo recurrente izquierdo inferior al ligamento	232, 247
Aorta torácica	Se sitúa anatómicamente a la izquierda de la columna vertebral en el tórax y comienza a nivel de la vértebra T4, donde termina el arco de la aorta; la coartación (estrechamiento) congénita de la aorta puede causar hipertensión en niños y adultos jóvenes; puede sospecharse su existencia cuando hay diferencia significativa en la presión arterial entre los miembros superiores e inferiores	258

ESTRUCTURAS ANATÓMICAS	IMPORTANCIA CLÍNICA	NÚMEROS DE LÁMINAS
Sistema cardiovascular *(cont.)*		
Aorta torácica *(cont.)*	El aneurisma (ensanchamiento) puede ocurrir como consecuencia de la edad y factores de riesgo ateroscleróticos (como tabaquismo e hipertensión), por trastornos del tejido conectivo, en asociación con una válvula aórtica bicúspide o por infección (p. ej., sífilis). Un aneurisma grande puede romperse o disecarse; esto último ocurre cuando un desgarro en la capa íntima permite que la sangre se propague hacia el interior de una falsa luz entre las capas íntima y media	258
Vena ácigos	Drena la parte posterior del tórax y proporciona una importante vía colateral entre las venas cava inferior y cava superior	259
Sistema linfático		
Vasos linfáticos de la mama	A través de los vasos linfáticos que drenan la mama se diseminan células cancerosas metastásicas hacia la axila y el tórax	208
Nódulos (ganglios) linfáticos axilares	Son los nódulos (ganglios) linfáticos primarios que reciben el drenaje linfático del miembro superior, pared del tórax y mama; frecuentemente aumentados de tamaño en pacientes con cáncer de mama	207, 208
Sistema respiratorio		
Pleura	El aire o el gas (espontáneo o traumático) pueden filtrarse en el espacio pleural entre la pleura visceral y la pleura parietal y comprimir el pulmón, un proceso conocido como neumotórax; si es suficientemente grave para comprometer el retorno venoso al corazón, provocará hipotensión y disnea, afección conocida como neumotórax a tensión	217-220
Cúpula pleural (porción cervical de la pleura parietal)	Se extiende hacia el interior del cuello, superiormente a la cara anterior de la angulada 1.ª costilla o hasta el nivel de la 1.ª costilla posteriormente; por tanto, puede ser puncionada durante intervenciones en el cuello, provocando neumotórax	69, 217
Bifurcación traqueal	Punto de referencia importante al evaluar la posición de un tubo endotraqueal, que debe terminar 4-5 cm por encima; a menudo en el nivel vertebral T4-T5; el bronquio principal derecho es más corto, más vertical y más ancho; por ello, los objetos aspirados se localizan a menudo en el pulmón derecho; el bronquio principal izquierdo se sitúa sobre el esófago y posterior al atrio (aurícula) izquierdo del corazón	225
Vértice del pulmón	El síndrome de Pancoast (carcinoma broncógeno del vértice pulmonar) puede comprimir el tronco simpático, provocando un síndrome de Horner (miosis homolateral, ptosis, anhidrosis y enrojecimiento facial); el vértice es susceptible de neumotórax por agujas introducidas en la región inferior del cuello	217, 251
Sistema genital		
Mama	El cáncer de mama es la neoplasia maligna más frecuente en las mujeres; se origina en el conducto galactóforo y puede localizarse dentro del conducto (carcinoma ductal *in situ*) o invadir los tejidos adyacentes (carcinoma ductal invasivo)	205

*La selección se basa en general en datos clínicos y en correlaciones clínicas discutidas frecuentemente en cursos de anatomía macroscópica.

MÚSCULO	GRUPO DE MÚSCULOS	ORIGEN	INSERCIÓN	INERVACIÓN	IRRIGACIÓN	ACCIONES PRINCIPALES
Diafragma	Diafragma	Apófisis xifoides, cartílagos costales 7-12, vértebras L1-L3	Centro tendinoso	Nervio frénico	Arterias pericardiofrénicas, musculofrénicas, intercostales posteriores y frénicas superiores e inferiores	Tracciona del centro tendinoso hacia abajo y hacia delante durante la inspiración
Elevadores de las costillas	De la pared torácica	Apófisis transversas de las vértebras C7-T11	Costillas subyacentes (entre el tubérculo y el ángulo)	Ramos posteriores de nervios espinales torácicos	Arterias intercostales posteriores	Elevan las costillas
Intercostales externos	De la pared torácica	Borde inferior de cada costilla	Borde superior de la costilla subyacente	Nervios intercostales	Arterias intercostales posteriores, arteria intercostal suprema, arteria torácica interna, arteria musculofrénica	Mantienen los espacios intercostales durante la inspiración y espiración, elevan las costillas durante la inspiración
Intercostales internos	De la pared torácica	Surco costal de cada costilla, borde inferior de cada cartílago costal	Borde superior de la costilla subyacente	Nervios intercostales	Arterias intercostales posteriores, arteria intercostal suprema, arterias torácica interna y musculofrénica	Previenen el abombamiento o la retracción de los espacios intercostales durante la inspiración y espiración, descienden las costillas en la espiración forzada
Intercostales íntimos	De la pared torácica	Borde inferior de cada costilla	Borde superior de la costilla subyacente	Nervios intercostales	Arterias intercostales posteriores, arteria intercostal suprema, arterias torácica interna y musculofrénica	Previenen el abombamiento o la retracción de los espacios intercostales durante la inspiración y espiración, descienden las costillas en la espiración forzada
Pectoral mayor	Región pectoral	*Porción clavicular:* mitad esternal de la clavícula *Porción esternal:* cara anterior del esternón, cartílagos de las costillas verdaderas *Porción abdominal:* aponeurosis del músculo oblicuo externo del abdomen	Labio lateral del surco intertubercular del húmero	Nervios pectorales medial y lateral	Rama pectoral de la arteria toracoacromial, arteria torácica interna	Flexiona, aduce y rota medialmente el brazo
Pectoral menor	Región pectoral	Cara externa del borde superior de las costillas 3-5	Apófisis coracoides de la escápula	Nervios pectorales medial y lateral	Rama pectoral de la arteria toracoacromial, arterias torácica superior y torácica lateral	Desciende el ángulo lateral de la escápula y la lleva hacia delante
Serrato anterior	Del hombro	Caras laterales de las costillas 1-9	Cara costal del borde medial de la escápula	Nervio torácico largo	Arteria torácica lateral	Lleva la escápula hacia delante y la rota y la mantiene contra la pared torácica
Subclavio	Del hombro	Borde superior de la 1.ª costilla y cartílago costal	Cara inferior del tercio medio de la clavícula	Nervio subclavio	Rama clavicular de la arteria toracoacromial	Fija y desciende la clavícula
Subcostales	De la pared torácica	Cara interna de las costillas inferiores cerca de sus ángulos	Borde superior de la 2.ª o 3.ª costilla situada por debajo del origen del músculo	Nervios intercostales	Arterias intercostales posteriores, arteria musculofrénica	Descienden las costillas
Transverso del tórax	De la pared torácica	Cara interna de los cartílagos costales 2-6	Cara posterior de la parte inferior del esternón	Nervios intercostales	Arteria torácica interna	Desciende las costillas y los cartílagos costales

En la anatomía humana son frecuentes las variaciones en la contribución de los nervios espinales a la inervación de los músculos, en su irrigación arterial, sus inserciones y sus acciones. Por tanto, existen diferencias entre los distintos textos y hay que entender que las variaciones anatómicas son normales.

ABDOMEN 5

Anatomía de superficie	267	**Riñones y glándulas suprarrenales**	330-343
Pared abdominal	268-287	**Linfáticos**	344
Cavidad peritoneal	288-293	**Radiología regional**	345-346
Estómago e intestinos	294-301	**Anatomía seccional**	347-351
Hígado, vesícula biliar, páncreas y bazo	302-307	**Estructuras con gran significación clínica**	Tablas 5.1-5.3
Vasculatura visceral	308-318	**Músculos**	Tabla 5.4
Nervios y plexos viscerales	319-329	**Láminas electrónicas extra**	BP 53-BP 83

LÁMINAS ELECTRÓNICAS EXTRA

BP 53 Regiones inguinal y femoral

BP 54 Hernia inguinal indirecta

BP 55 Variaciones en la posición y contorno del estómago en relación con los hábitos corporales

BP 56 Capas de la pared del duodeno

BP 57 TC y CPRM que muestran el apéndice vermiforme, la vesícula y las vías biliares; ramos nerviosos en la arteria hepática

BP 58 Topografía del hígado

BP 59 Variaciones morfológicas del hígado

BP 60 Colon sigmoide: variaciones de posición

LÁMINAS ELECTRÓNICAS EXTRA *(cont.)*

BP 61 Variaciones en la irrigación arterial del ciego e inserción peritoneal posterior del ciego

BP 62 Variaciones del conducto pancreático

BP 63 Variaciones de los conductos cístico, hepáticos y pancreático

BP 64 Variaciones en las arterias císticas

BP 65 Variaciones en las arterias hepáticas

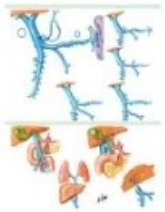

BP 66 Variaciones y anomalías de la vena porta hepática

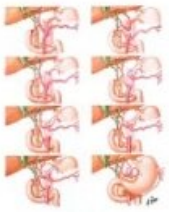

BP 67 Variaciones del tronco celíaco

BP 68 Variaciones de las arterias cólicas

BP 69 Variaciones de las arterias cólicas *(cont.)*

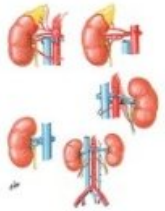

BP 70 Variaciones de la arteria y vena renales

BP 71 Histología del corpúsculo renal



BP 72 Nefrona y túbulo colector: esquema

LÁMINAS ELECTRÓNICAS EXTRA *(cont.)*

BP 73 Vasos sanguíneos en el parénquima del riñón: esquema

BP 74 Vasos y nódulos (ganglios) linfáticos del estómago

BP 75 Vasos y nódulos (ganglios) linfáticos del páncreas

BP 76 Vasos y nódulos (ganglios) linfáticos del intestino delgado

BP 77 Vasos y nódulos (ganglios) linfáticos del intestino grueso

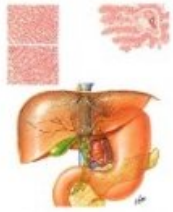

BP 78 Vasos y nódulos (ganglios) linfáticos del hígado

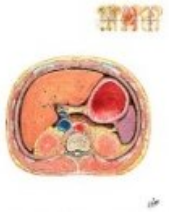

BP 79 Corte transversal esquemático del abdomen a nivel de la vértebra T12

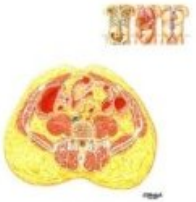

BP 80 Corte transversal del abdomen: nivel vertebral L5, cerca del plano transtubercular

BP 81 Corte transversal del abdomen: nivel vertebral S1, espina ilíaca anterior superior

BP 82 TC axial (transversal) de la parte superior del abdomen

BP 83 Variaciones arteriales e irrigación colateral del hígado y vesícula biliar

Véanse también **láminas 188, 270**

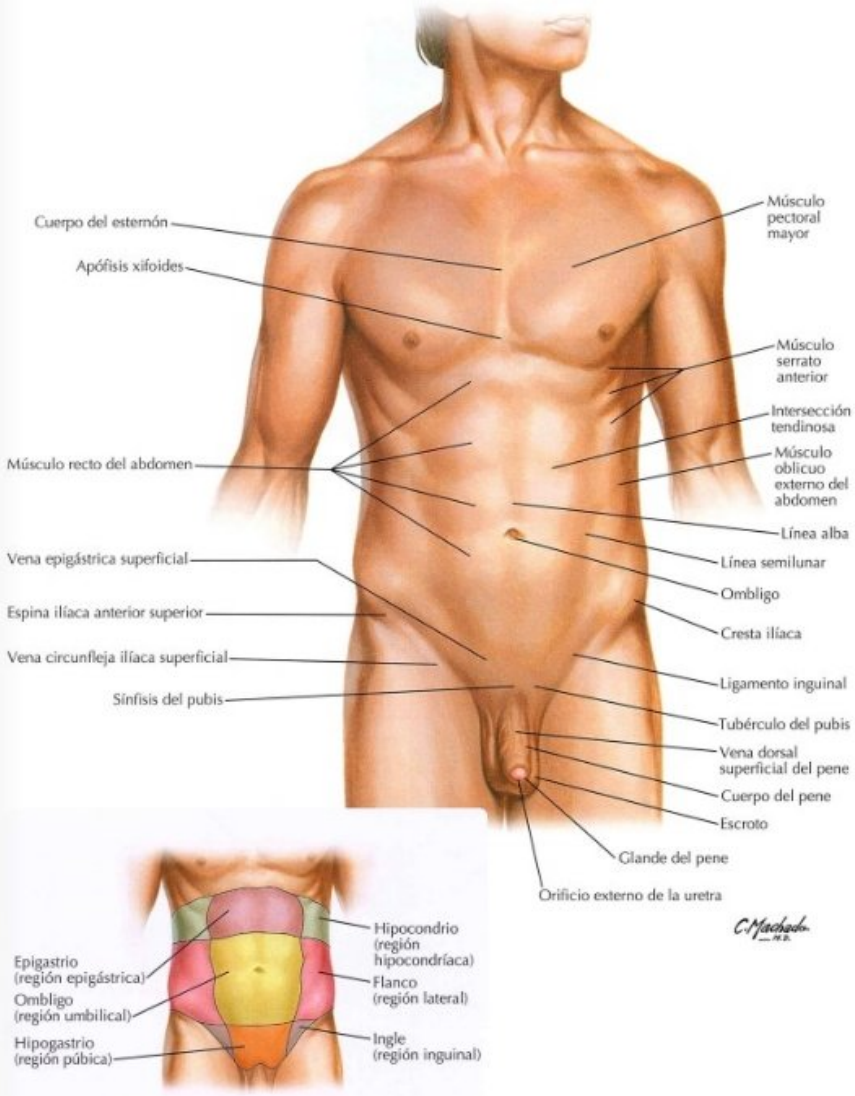

Véanse también **láminas 203, 353**

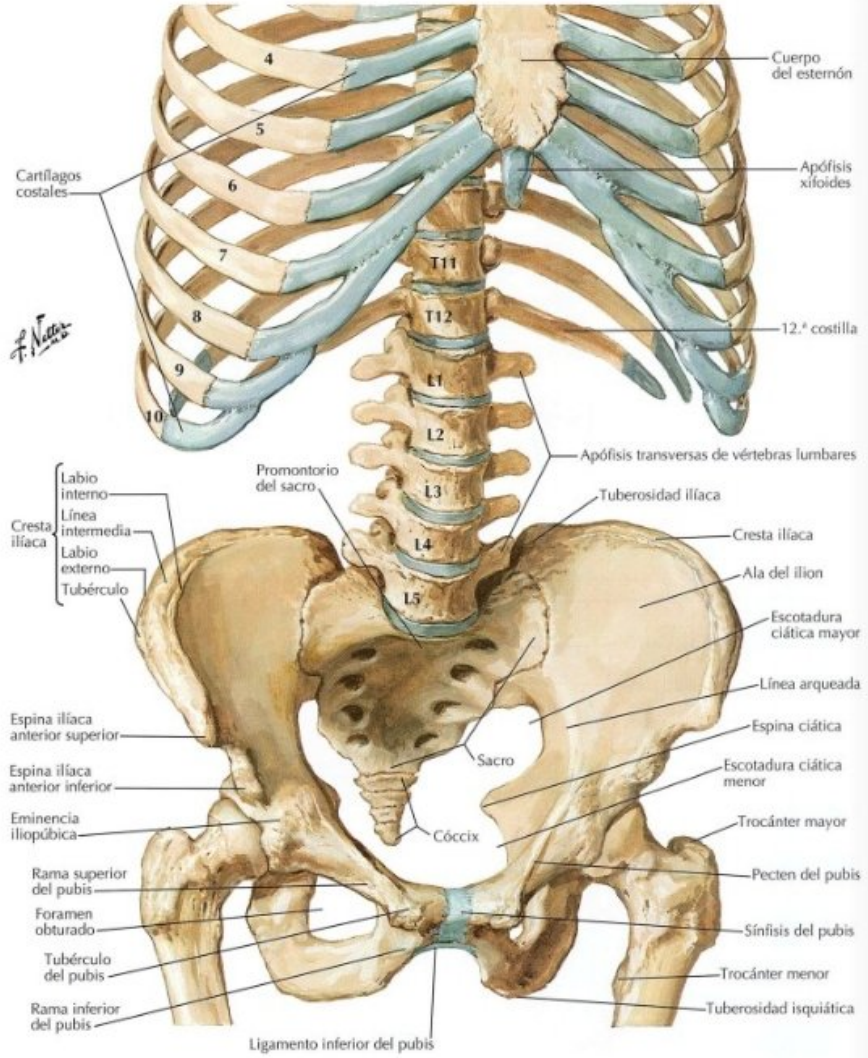

Véanse también **láminas 217, BP 70**

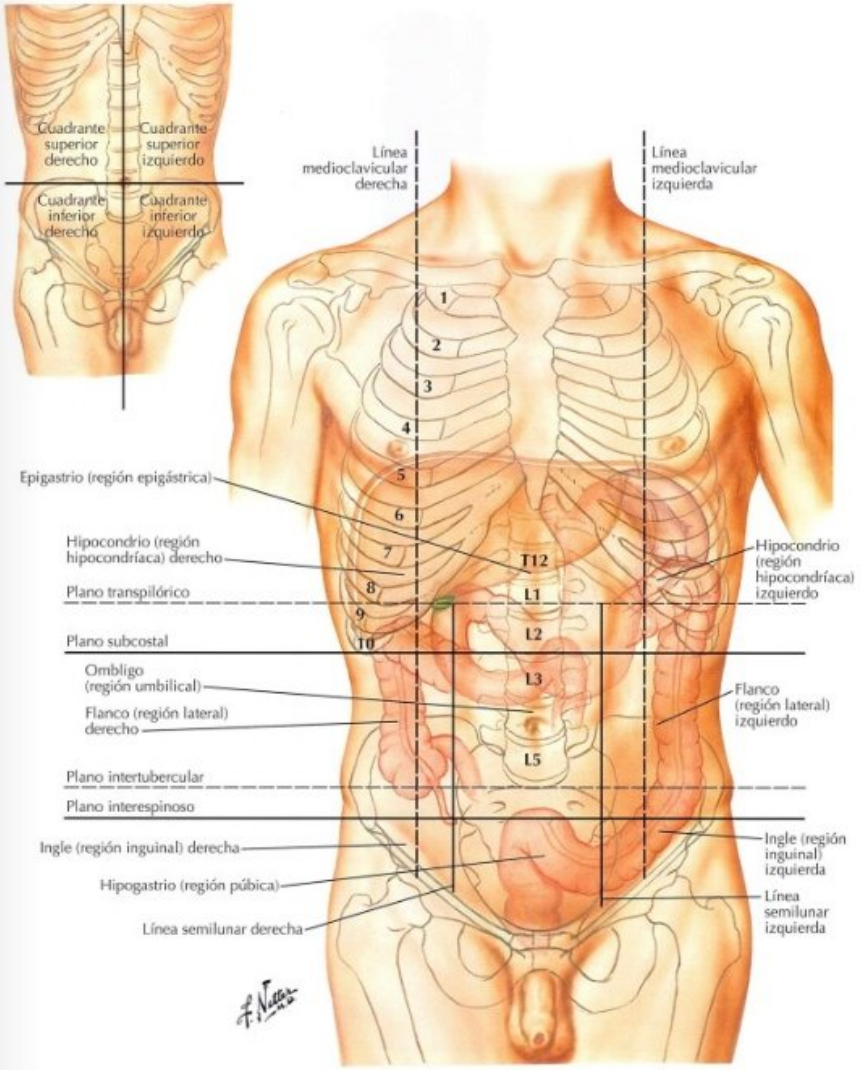

Véanse también **láminas 277, 352, BP 53**

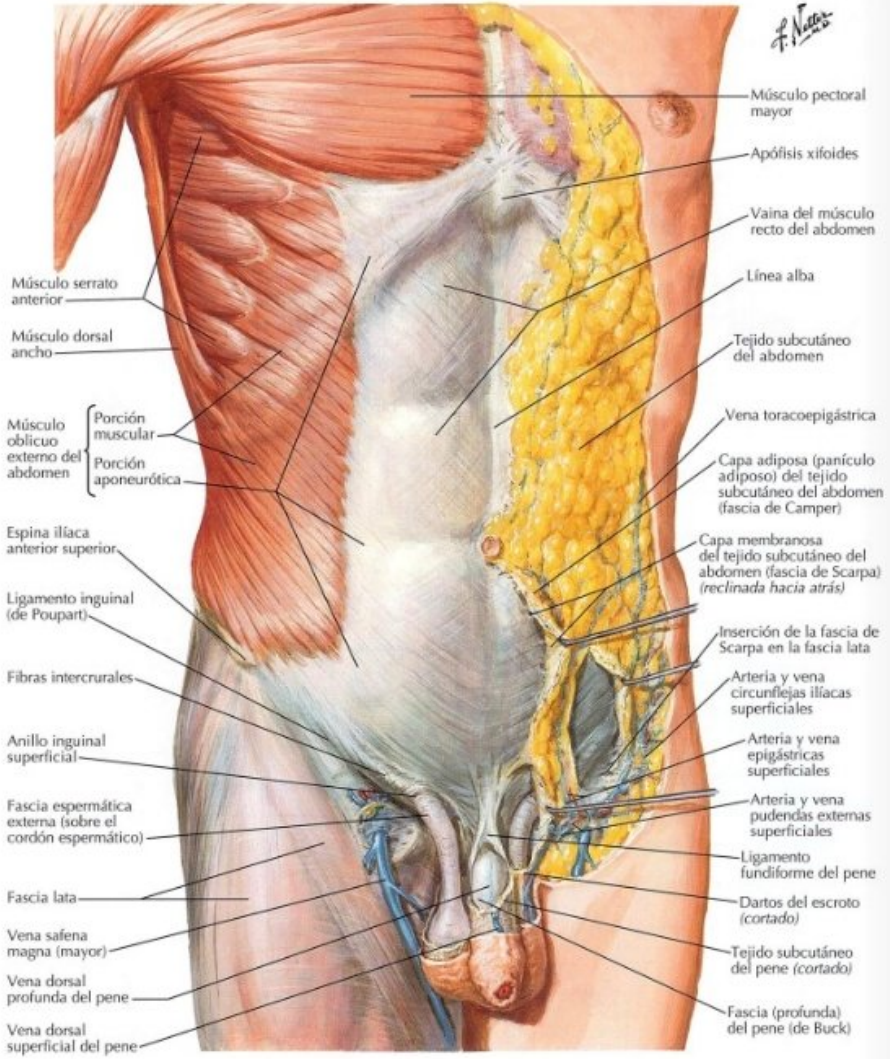

Véanse también **láminas 209, 210, BP 53**

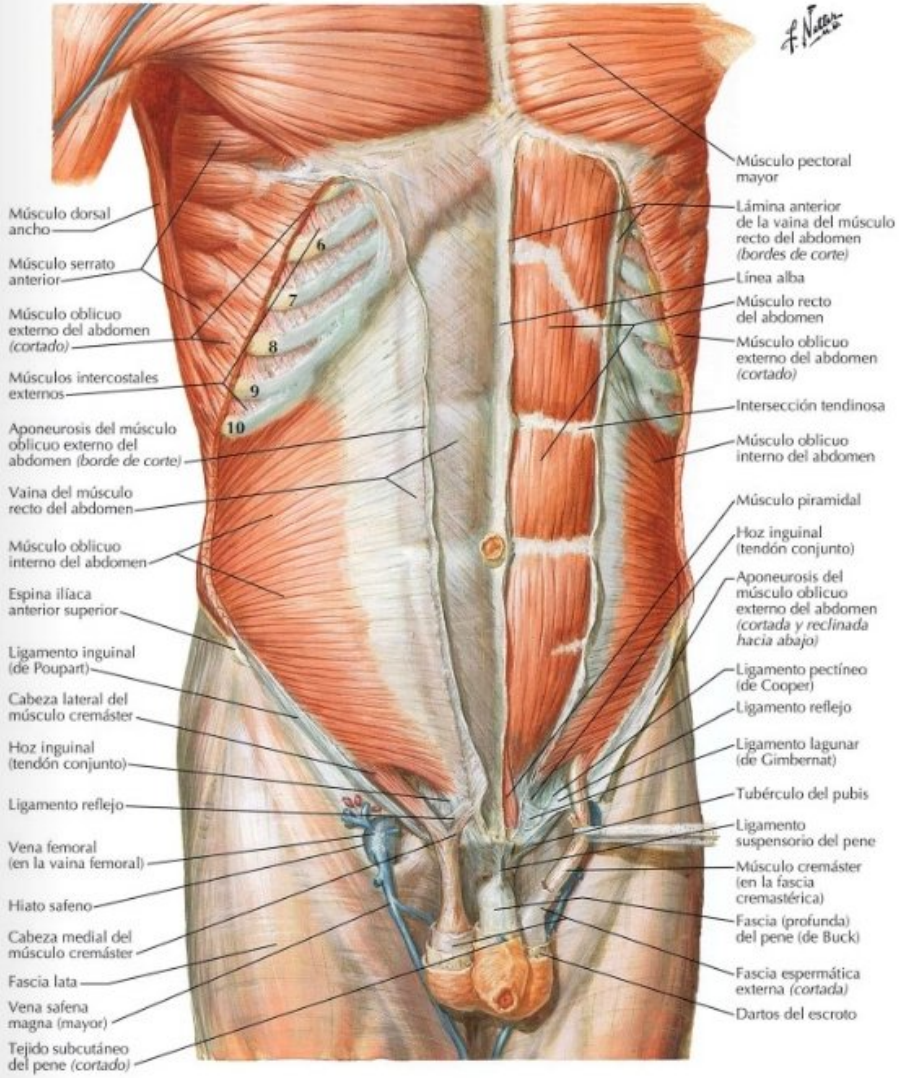

Véanse también **láminas 210, 276, BP 54**

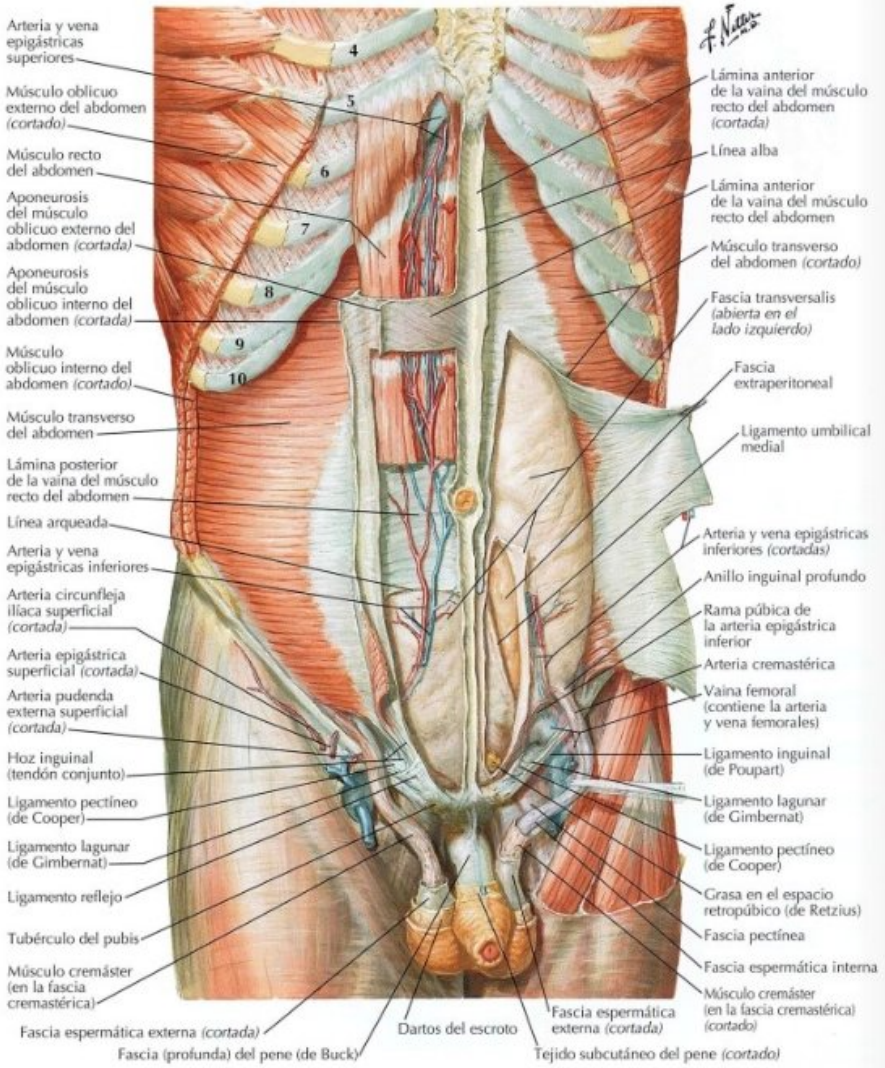

Corte por encima de la línea arqueada

La aponeurosis del músculo oblicuo interno del abdomen se divide para formar las láminas (hojas) anterior y posterior de la vaina del músculo recto del abdomen. La aponeurosis del músculo oblicuo externo del abdomen se une a la lámina anterior de la vaina; la aponeurosis del músculo transverso del abdomen se une a la lámina posterior. Las láminas anterior y posterior de la vaina del músculo recto del abdomen se unen medialmente para formar la línea alba.

Sección por debajo de la línea arqueada

La aponeurosis del músculo oblicuo interno del abdomen no se divide a este nivel, sino que pasa completamente anterior al músculo recto del abdomen fusionándose con las aponeurosis de los músculos oblicuo externo del abdomen y transverso del abdomen. De este modo, la lámina posterior de la vaina del músculo recto del abdomen está ausente inferiormente a la línea arqueada, quedando solo la fascia transversalis.

Véase también **lámina 385**

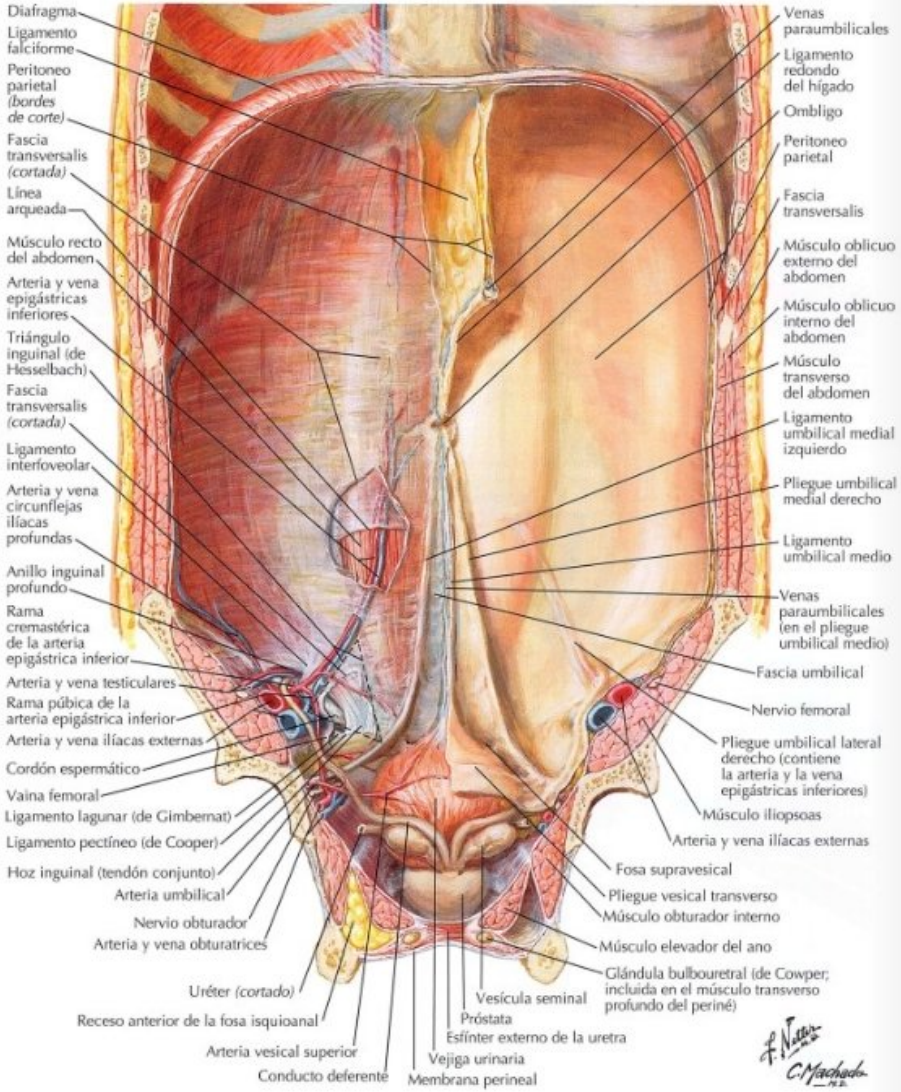

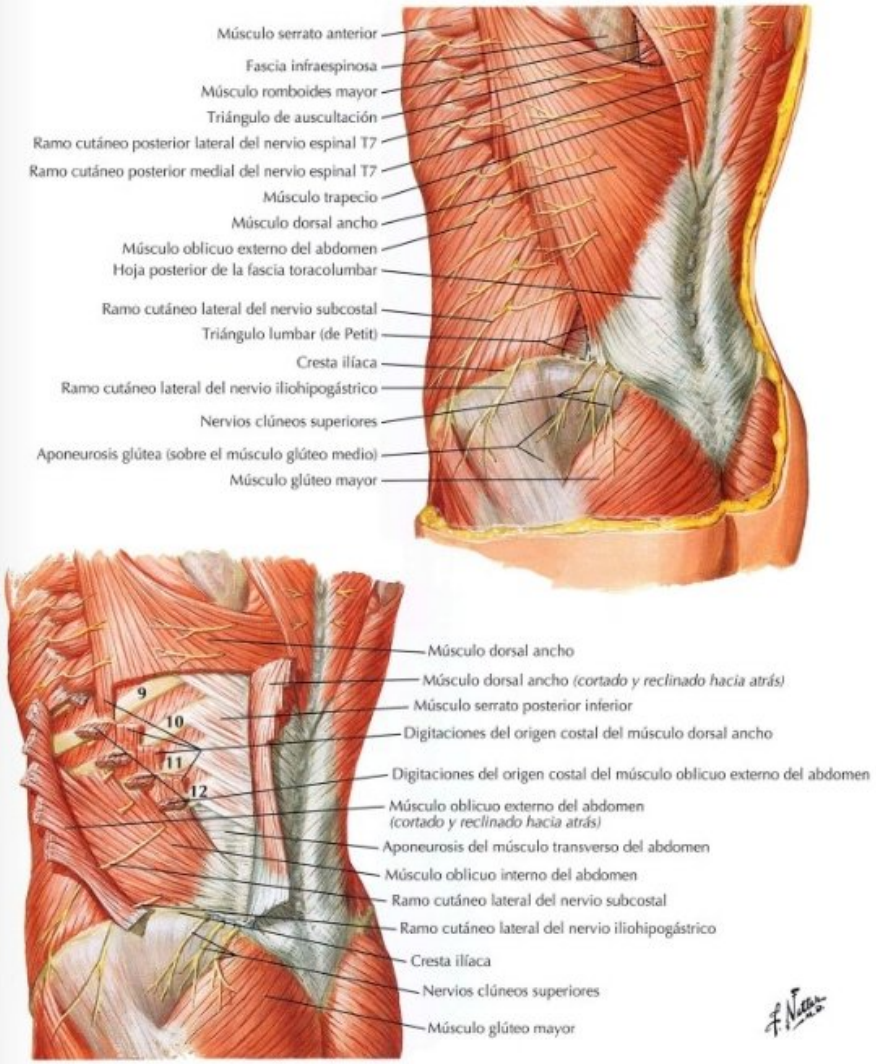

Véase también **lámina 272**

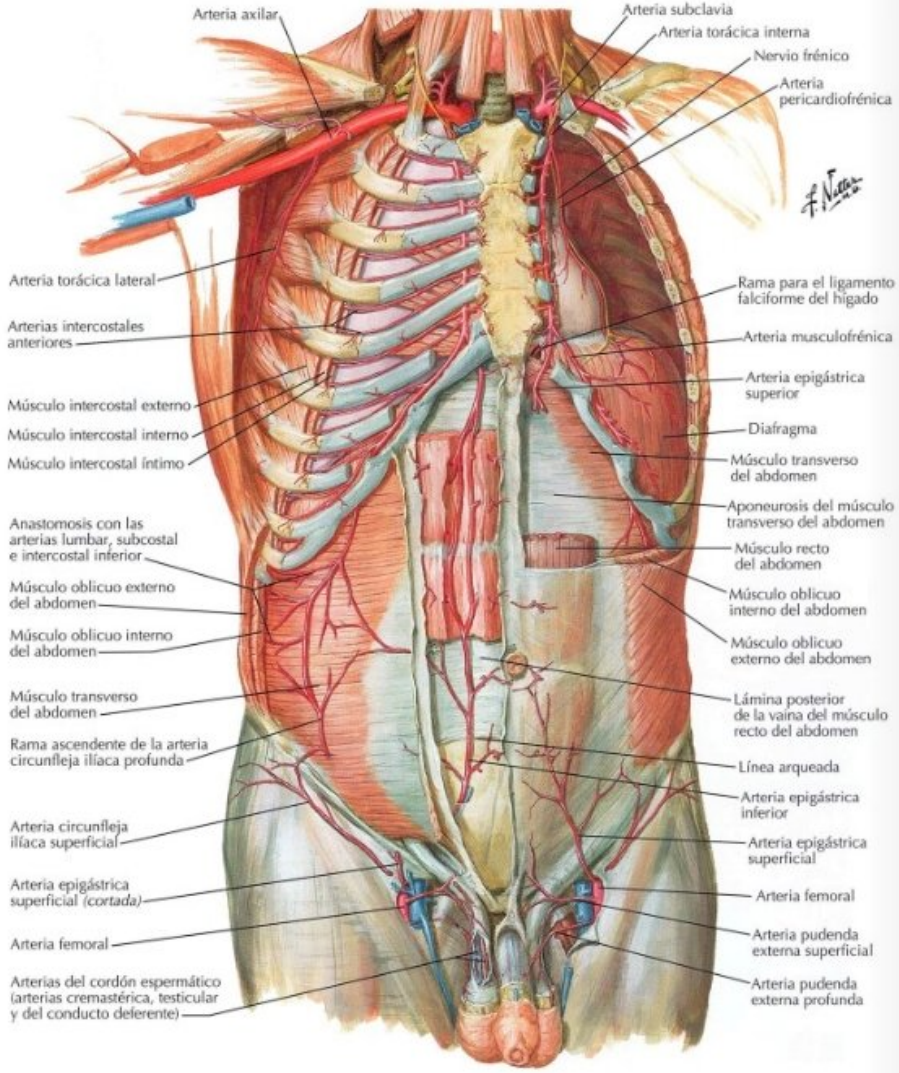

Véanse también **láminas 270, 272**

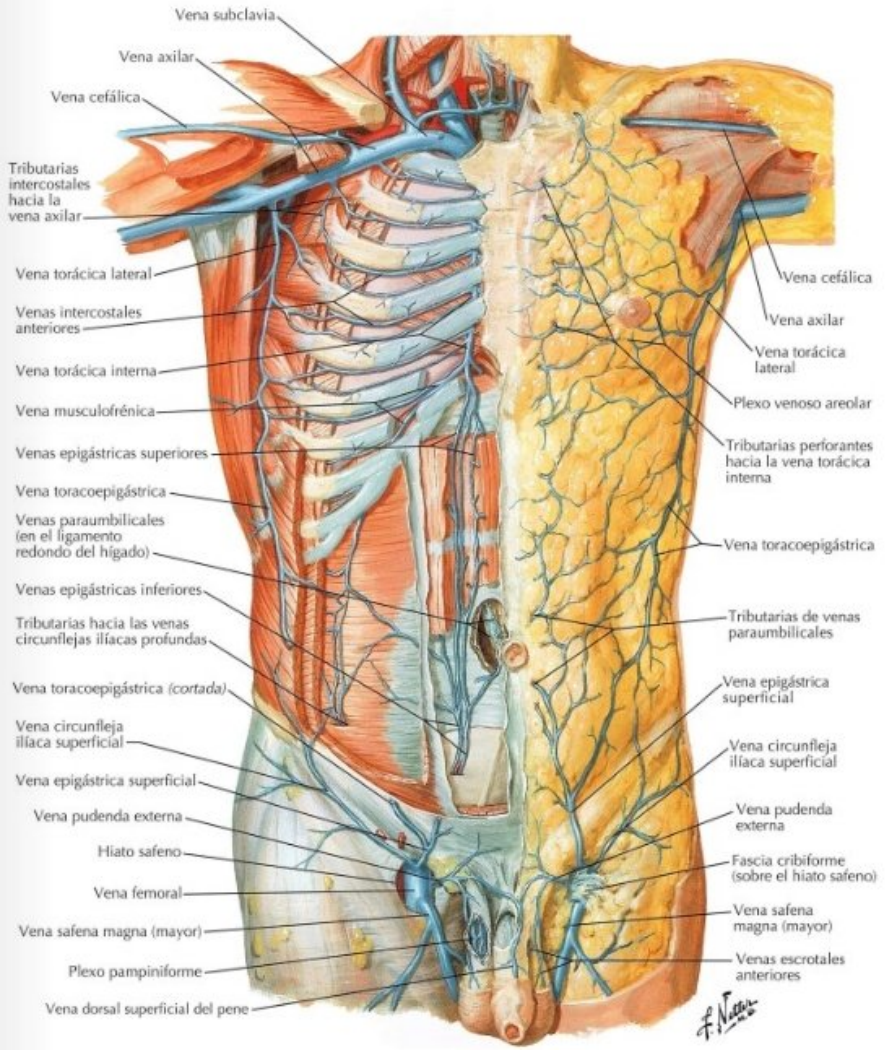

Véanse también **láminas 188, 201, 209, 279**

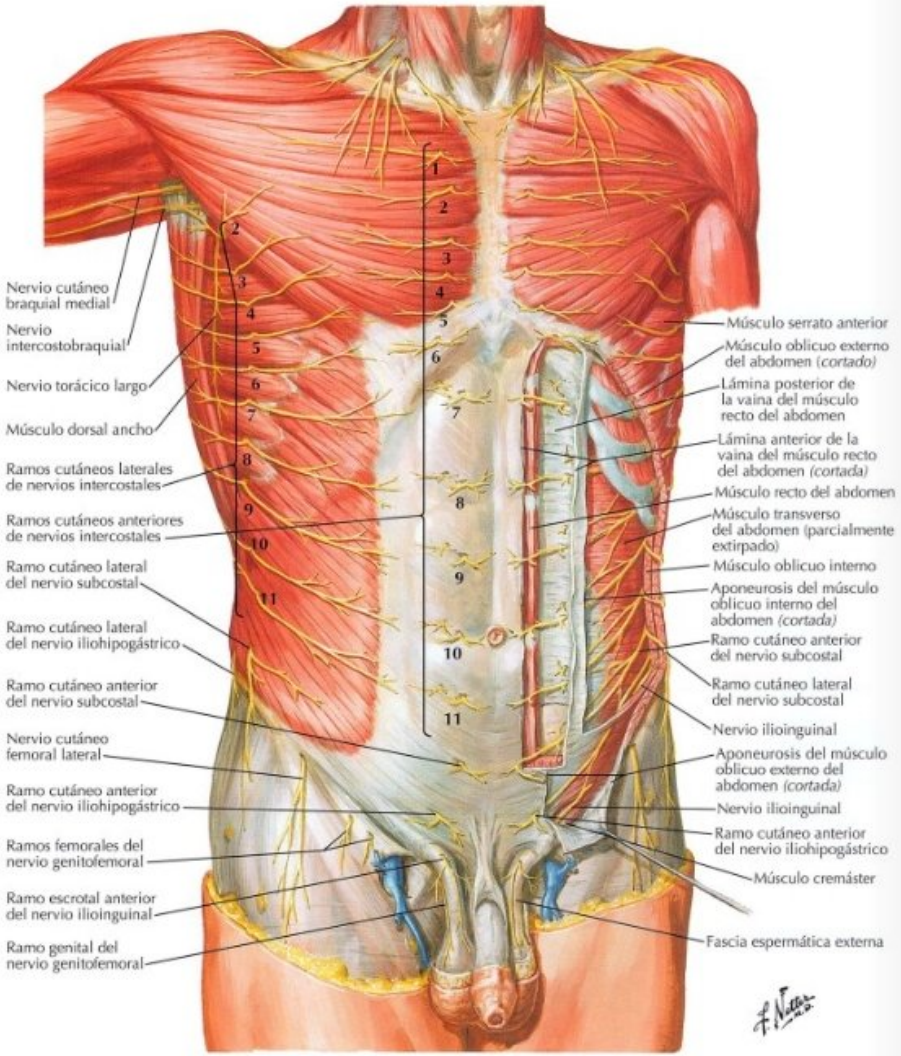

Véanse también **láminas 272, 274**

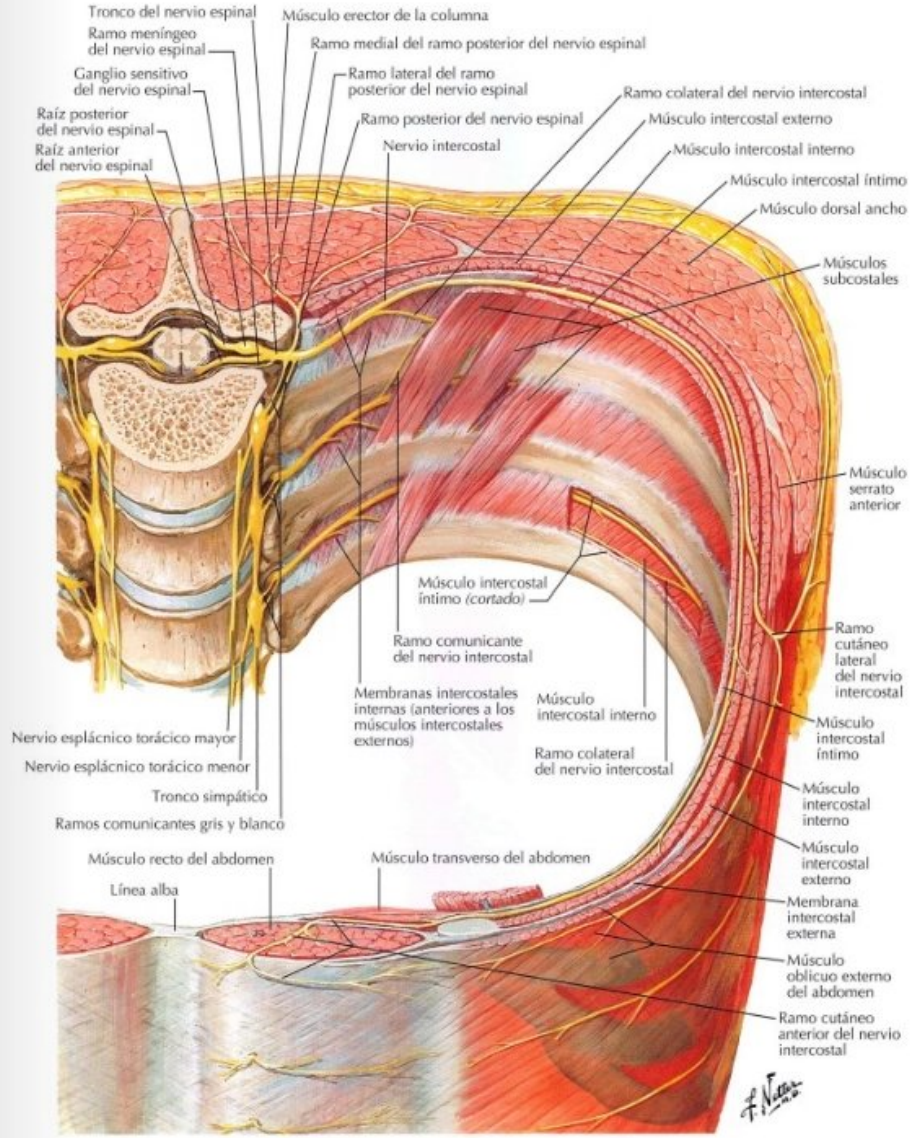

Visión anterior

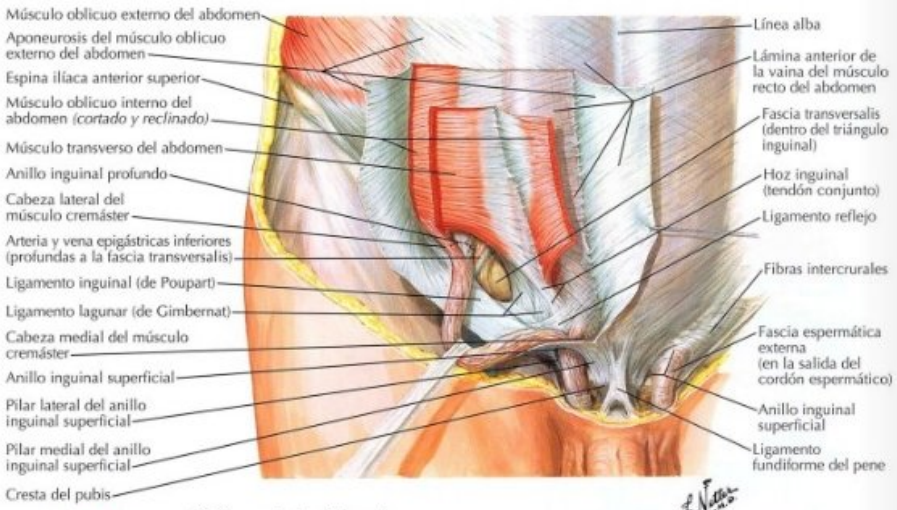

Visión posterior (interna)

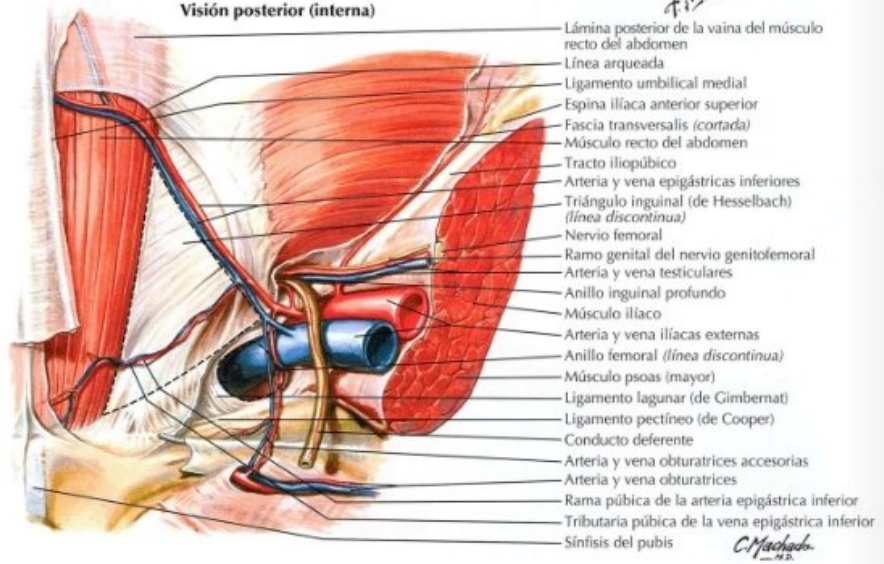

Véanse también láminas 270, 278, BP 54

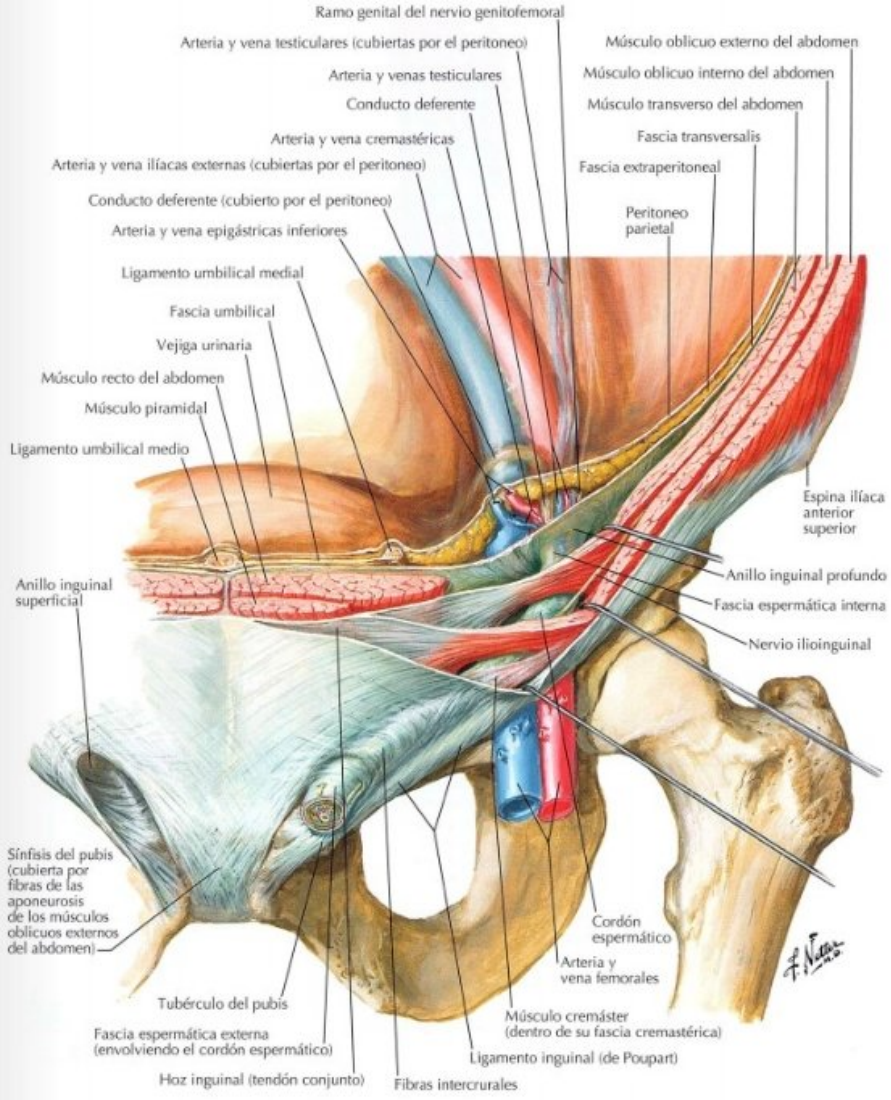

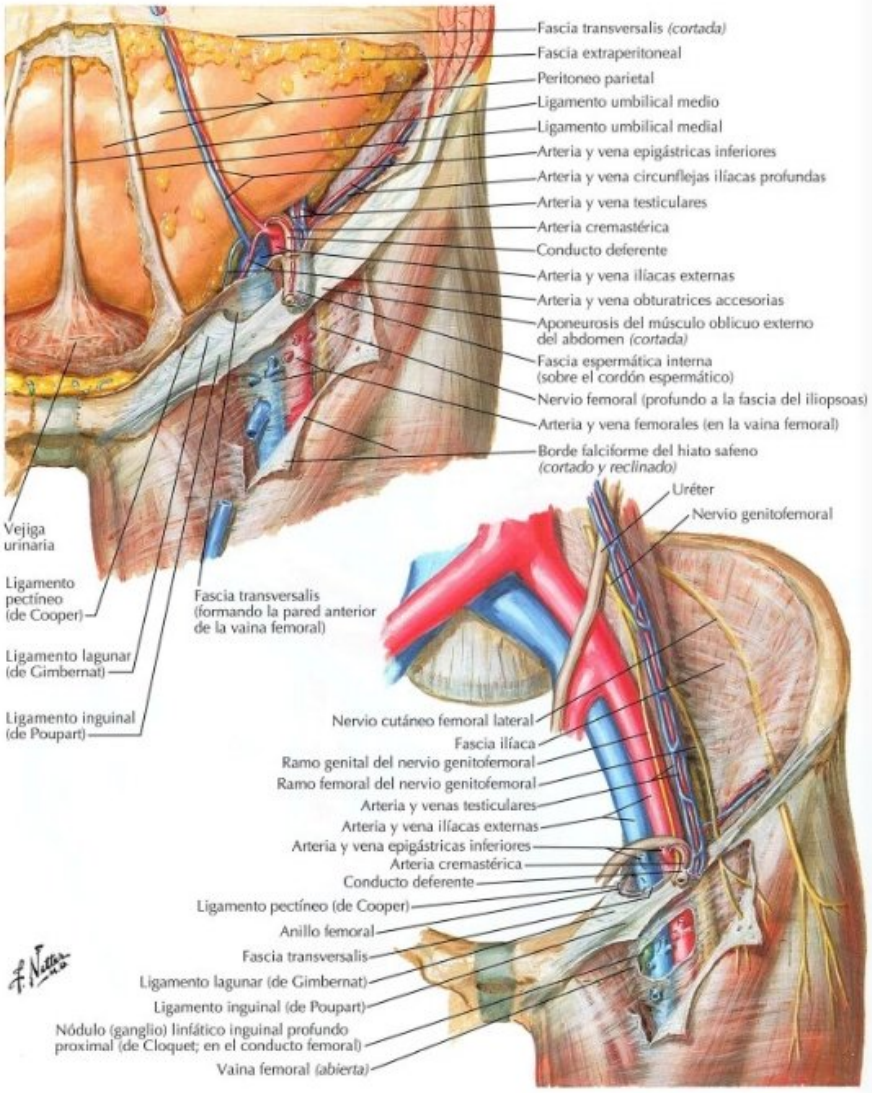
Fascia transversalis (cortada)
Fascia extraperitoneal
Peritoneo parietal
Ligamento umbilical medio
Ligamento umbilical medial
Arteria y vena epigástricas inferiores
Arteria y vena circunflejas ilíacas profundas
Arteria y vena testiculares
Arteria cremastérica
Conducto deferente
Arteria y vena ilíacas externas
Arteria y vena obturatrices accesorias
Aponeurosis del músculo oblicuo externo del abdomen (cortada)
Fascia espermática interna (sobre el cordón espermático)
Nervio femoral (profundo a la fascia del iliopsoas)
Arteria y vena femorales (en la vaina femoral)
Borde falciforme del hiato safeno (cortado y reclinado)
Uréter
Nervio genitofemoral
Vejiga urinaria
Ligamento pectíneo (de Cooper)
Fascia transversalis (formando la pared anterior de la vaina femoral)
Ligamento lagunar (de Gimbernat)
Ligamento inguinal (de Poupart)
Nervio cutáneo femoral lateral
Fascia ilíaca
Ramo genital del nervio genitofemoral
Ramo femoral del nervio genitofemoral
Arteria y venas testiculares
Arteria y vena ilíacas externas
Arteria y vena epigástricas inferiores
Arteria cremastérica
Conducto deferente
Ligamento pectíneo (de Cooper)
Anillo femoral
Fascia transversalis
Ligamento lagunar (de Gimbernat)
Ligamento inguinal (de Poupart)
Nódulo (ganglio) linfático inguinal profundo proximal (de Cloquet; en el conducto femoral)
Vaina femoral (abierta)

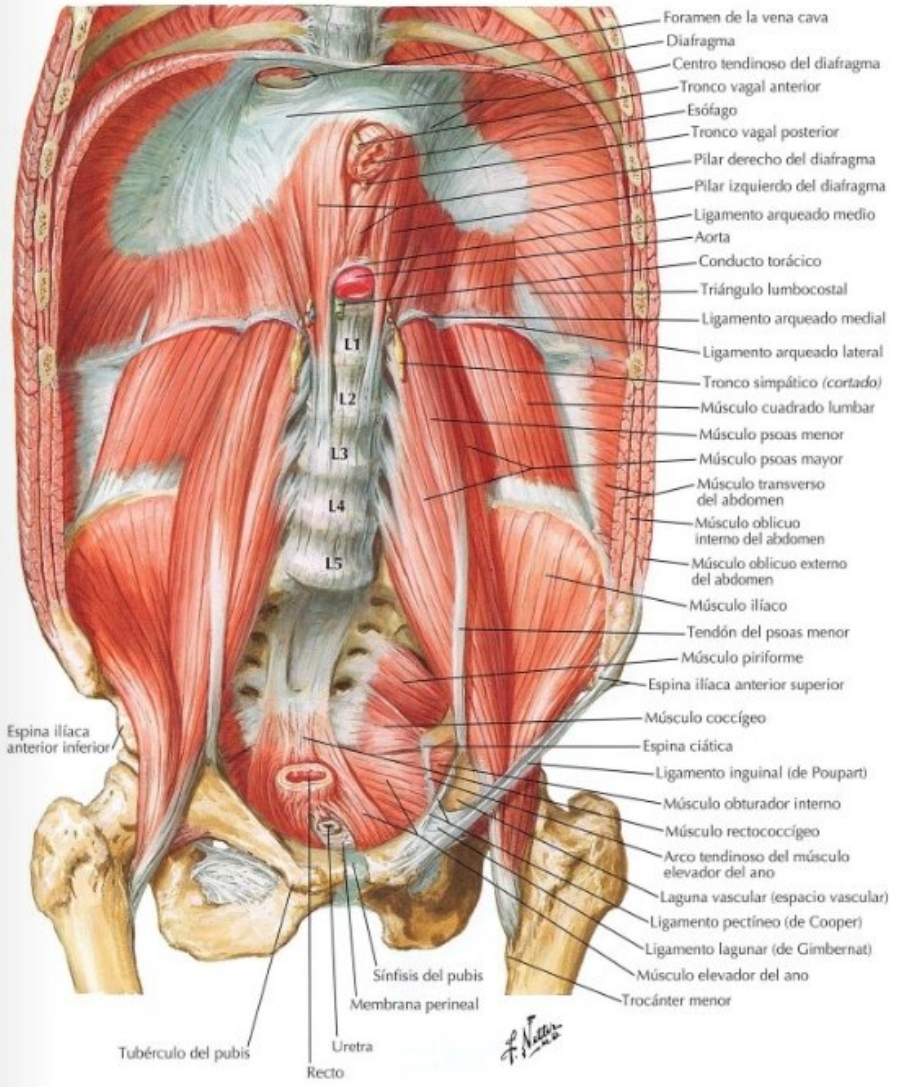
Foramen de la vena cava
Diafragma
Centro tendinoso del diafragma
Tronco vagal anterior
Esófago
Tronco vagal posterior
Pilar derecho del diafragma
Pilar izquierdo del diafragma
Ligamento arqueado medio
Aorta
Conducto torácico
Triángulo lumbocostal
Ligamento arqueado medial
Ligamento arqueado lateral
Tronco simpático (cortado)
Músculo cuadrado lumbar
Músculo psoas menor
Músculo psoas mayor
Músculo transverso del abdomen
Músculo oblicuo interno del abdomen
Músculo oblicuo externo del abdomen
Músculo ilíaco
Tendón del psoas menor
Músculo piriforme
Espina ilíaca anterior superior
Músculo coccígeo
Espina ciática
Ligamento inguinal (de Poupart)
Músculo obturador interno
Músculo rectococcígeo
Arco tendinoso del músculo elevador del ano
Laguna vascular (espacio vascular)
Ligamento pectíneo (de Cooper)
Ligamento lagunar (de Gimbernat)
Músculo elevador del ano
Trocánter menor
L1
L2
L3
L4
L5
Espina ilíaca anterior inferior
Sínfisis del pubis
Membrana perineal
Tubérculo del pubis
Uretra
Recto

Véanse también **láminas 216, 403, 404**

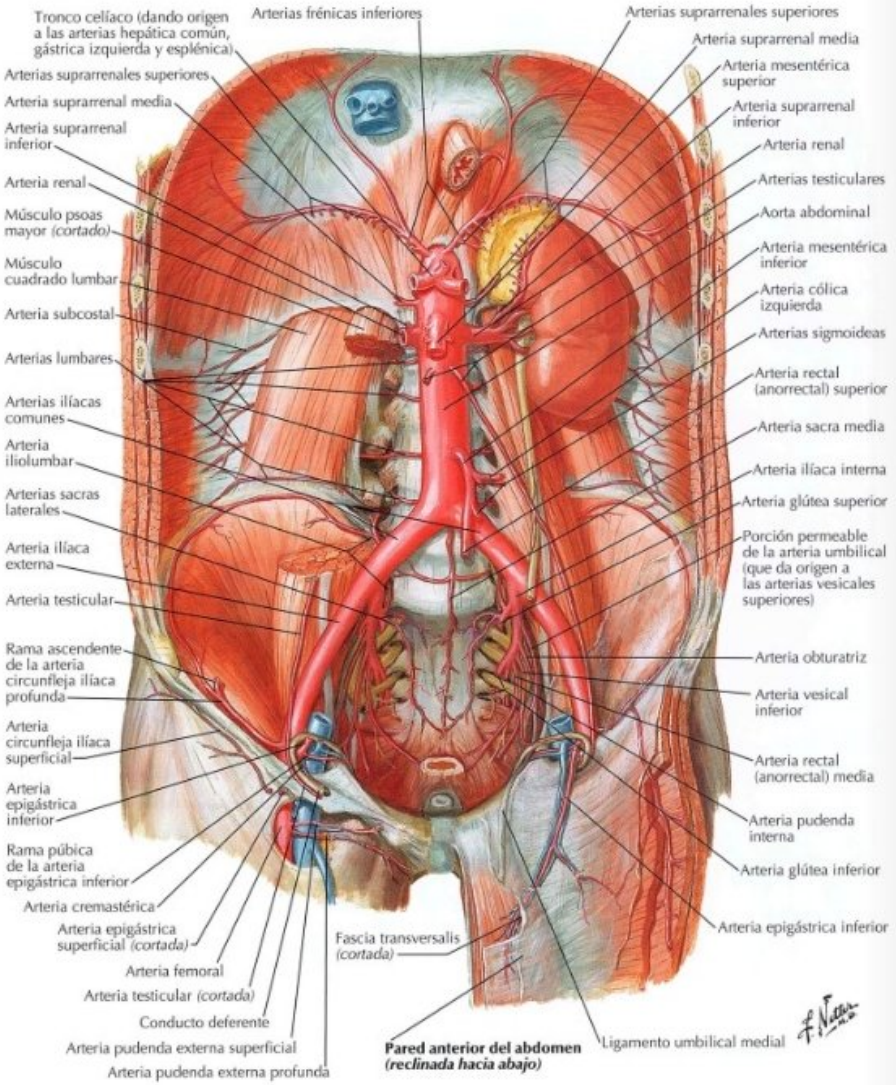

Véanse también **láminas 402, 403**

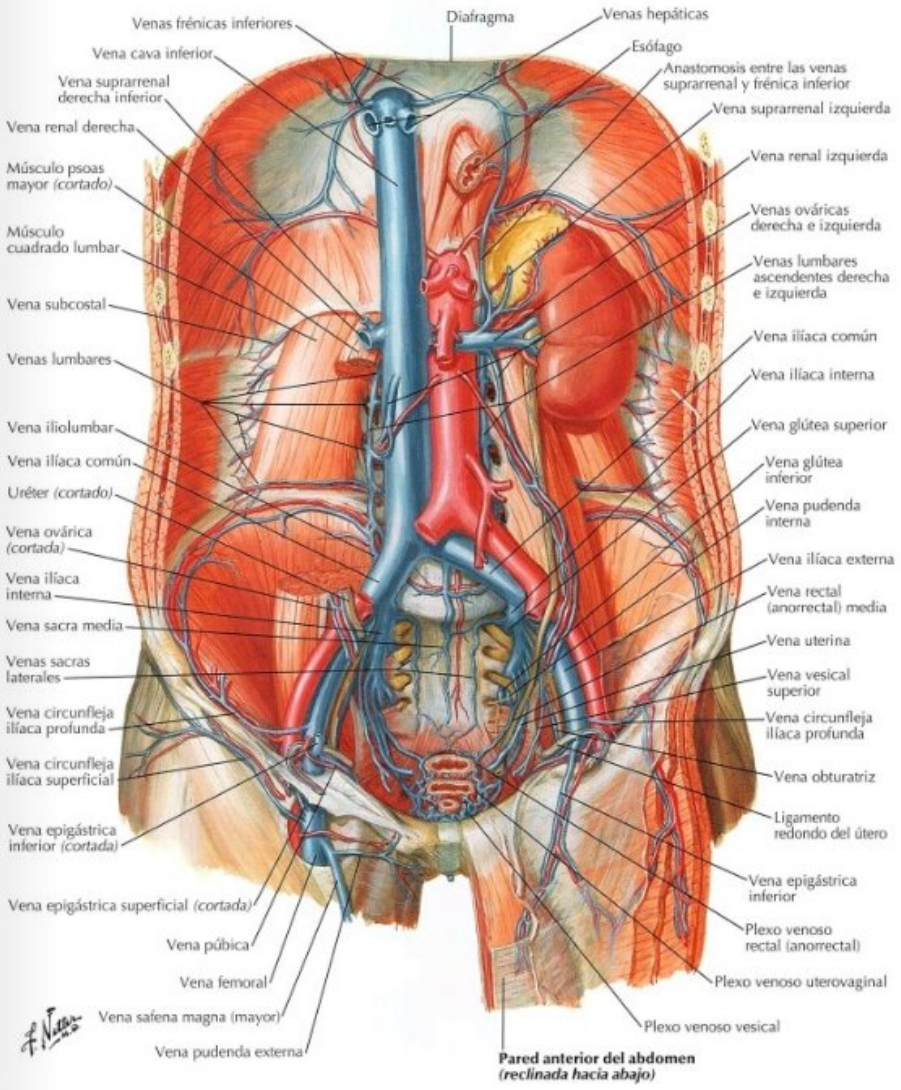

Vasos y nódulos (ganglios) linfáticos de la pared posterior del abdomen

Véanse también **láminas 338, 408**

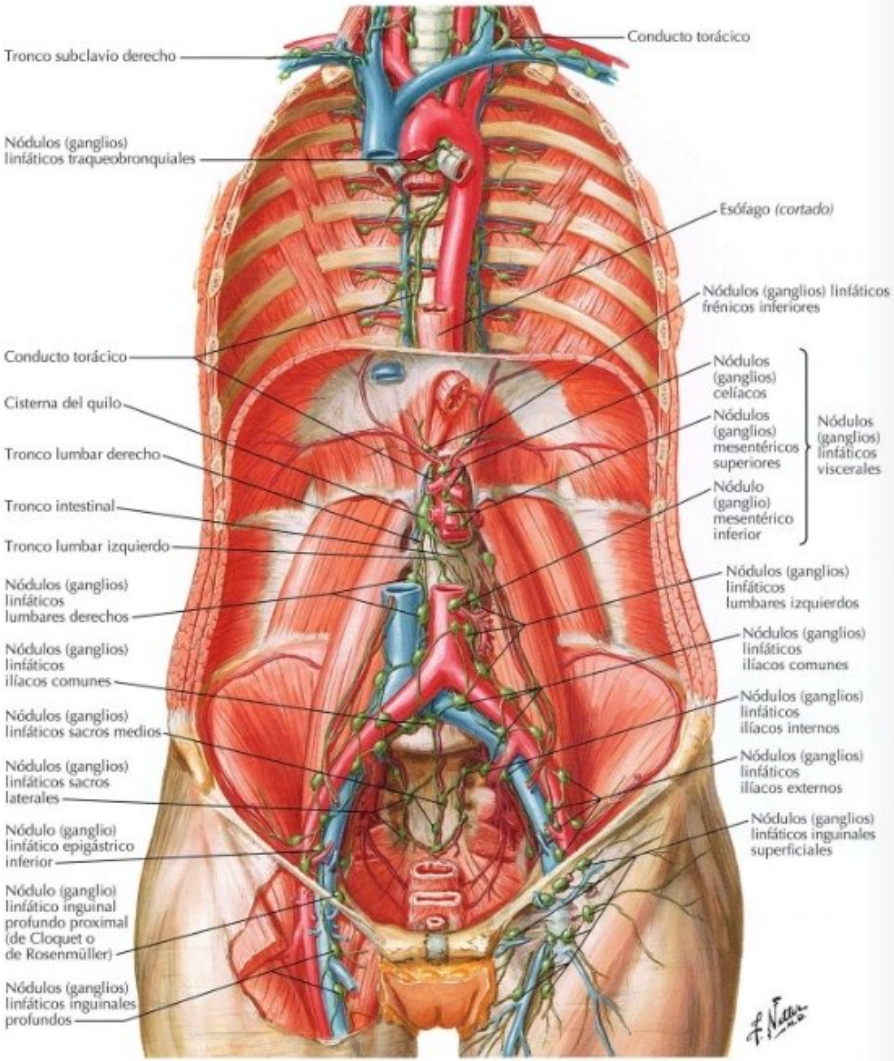

Véanse también **láminas 216, 412**

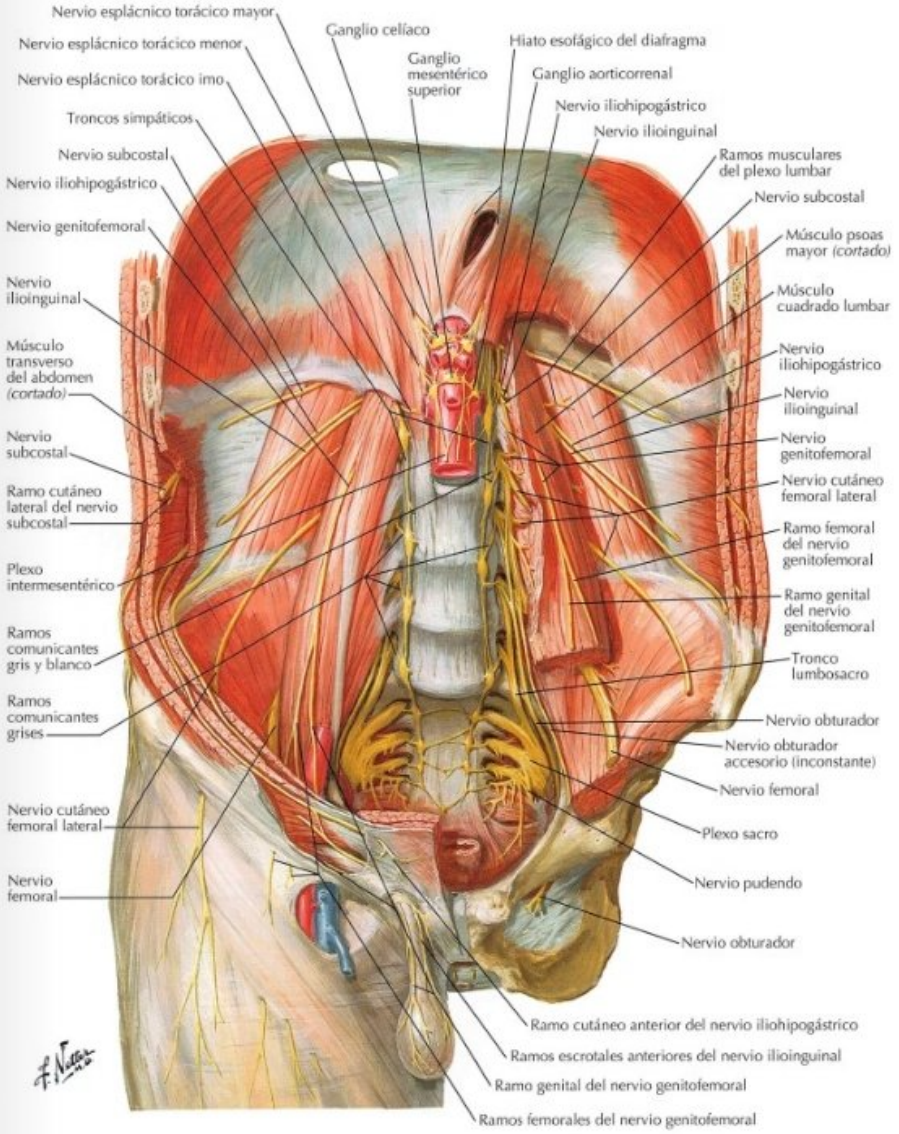

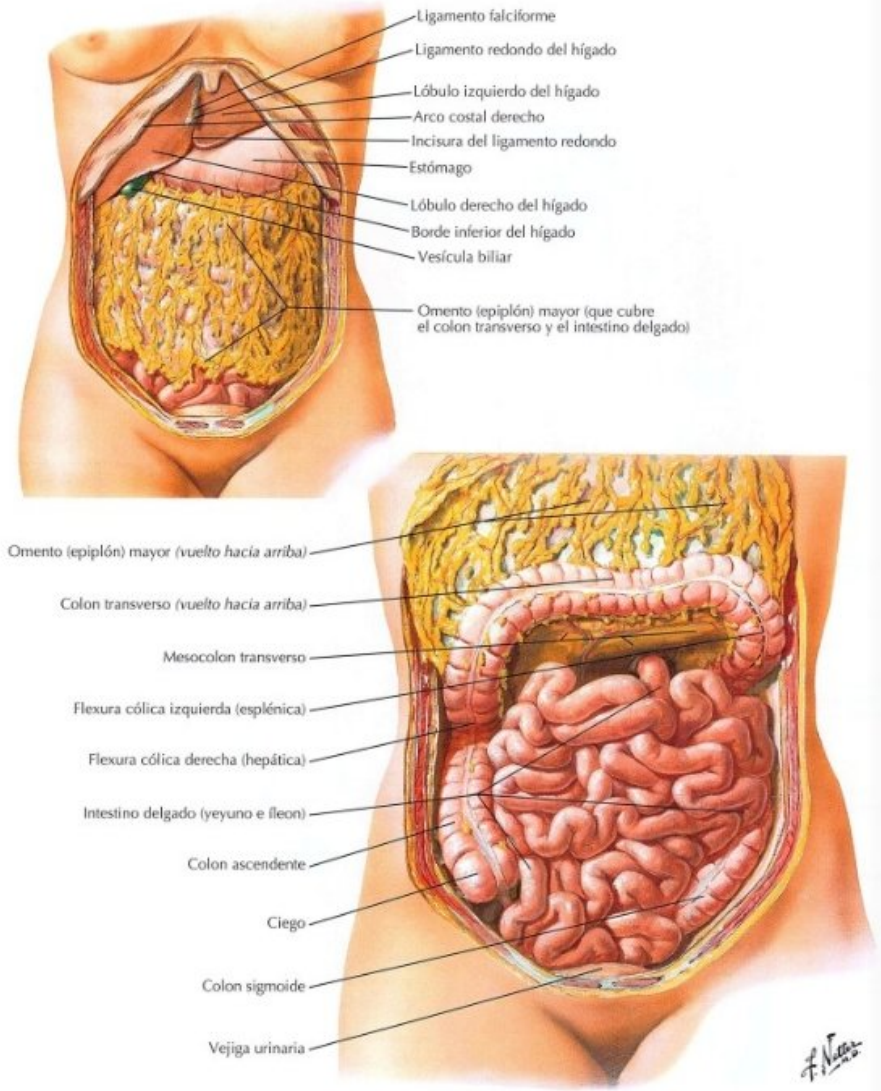

Véase también lámina 306

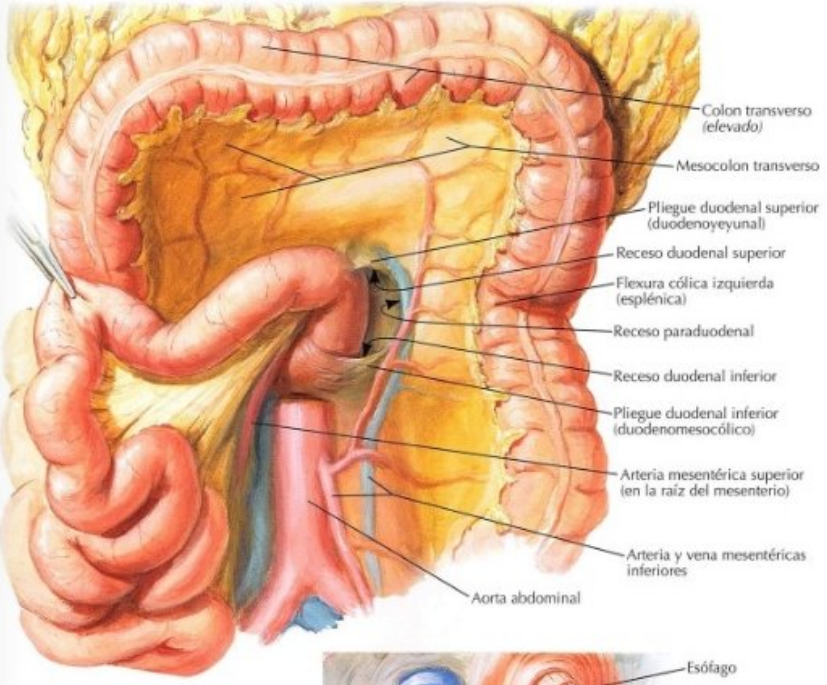

Exposición del músculo suspensorio del duodeno (ligamento de Treitz)

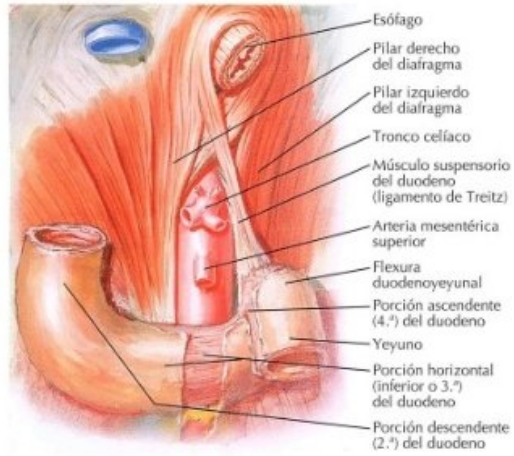

Véanse también **láminas 314, BP 60**

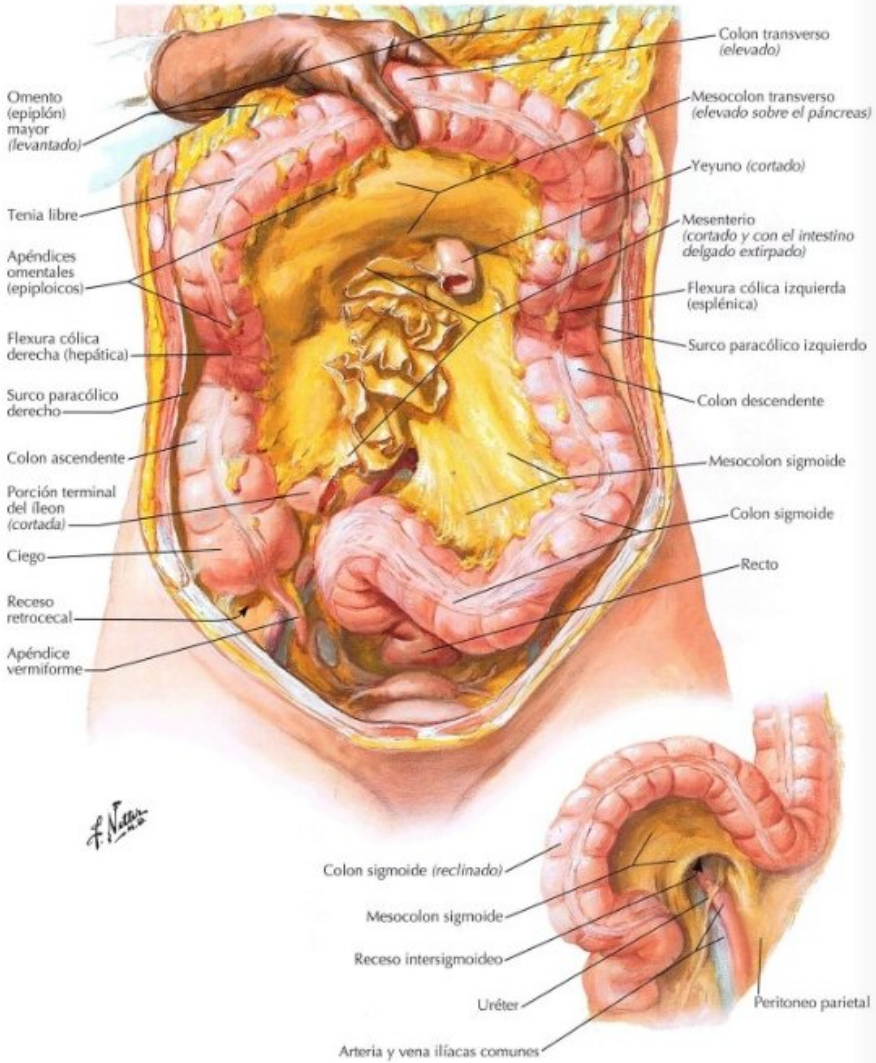

Véanse también **láminas 306, 310**

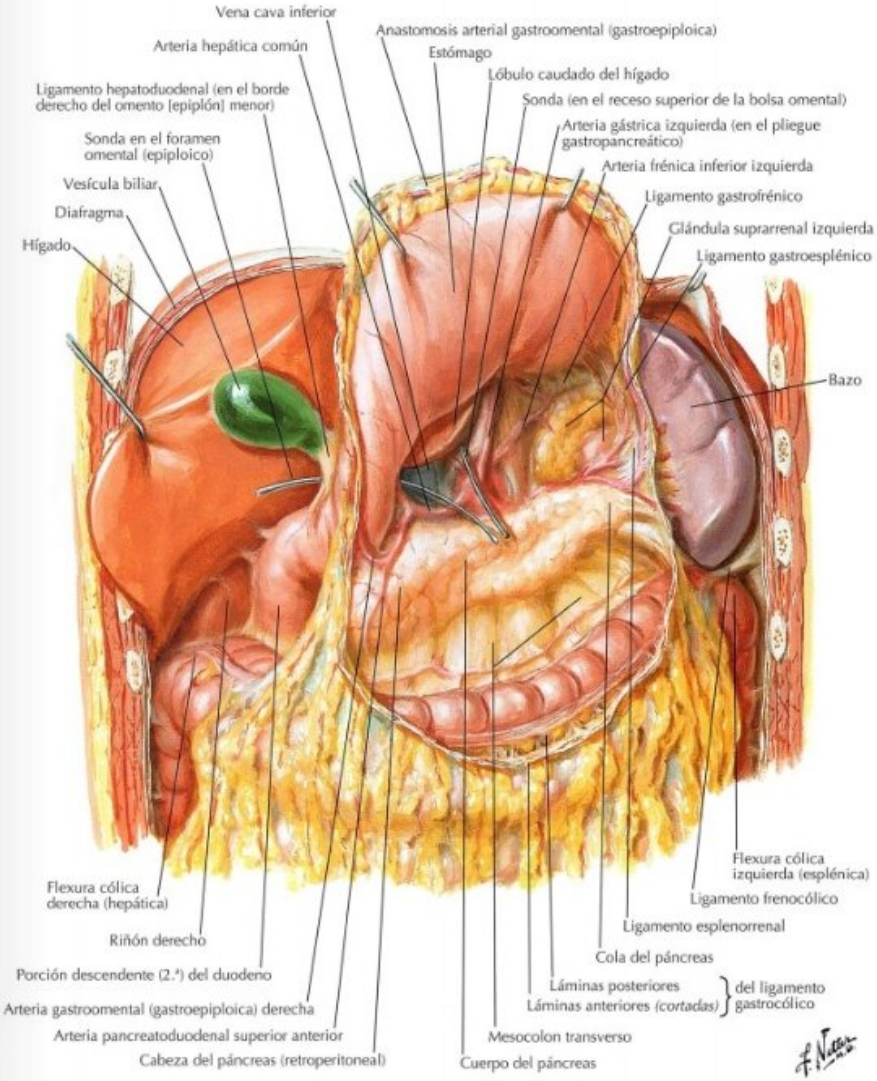

Véase también **lámina 294**

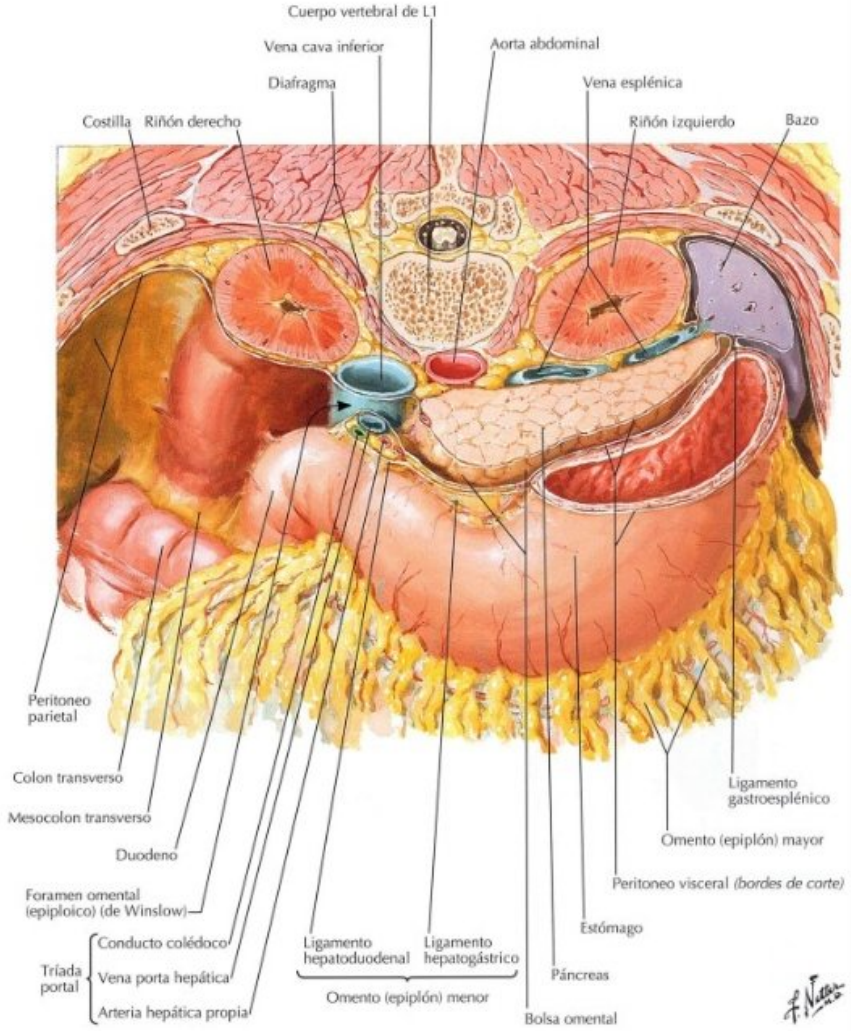

Véase también **lámina 296**

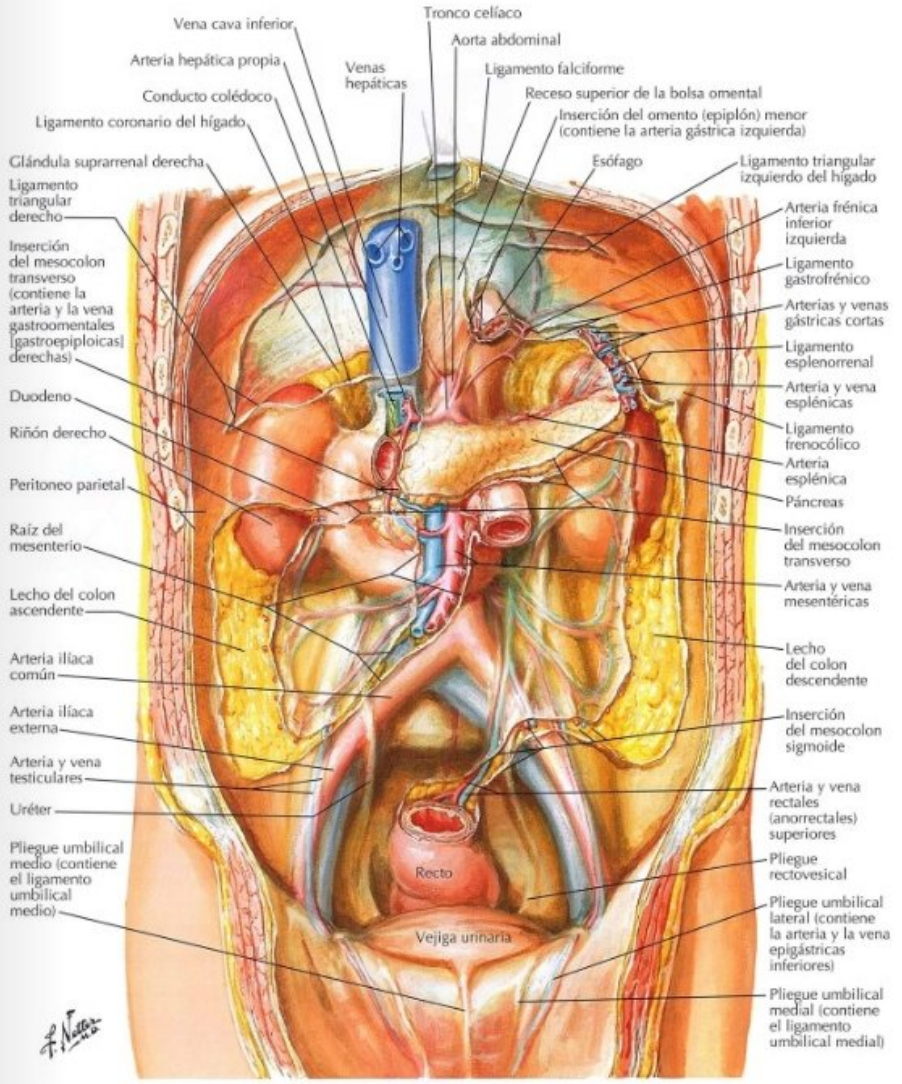

Estómago *in situ*

Véase también **lámina BP 55**

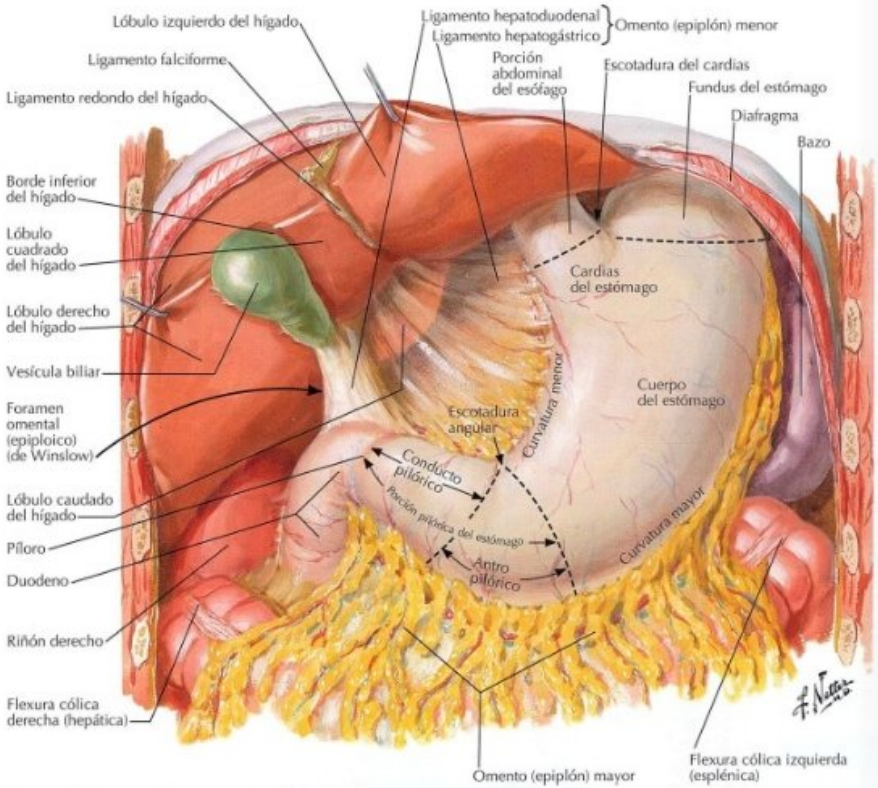

Ecografía transversal en escala de grises de la porción media del abdomen

Véase también **lámina BP 55**

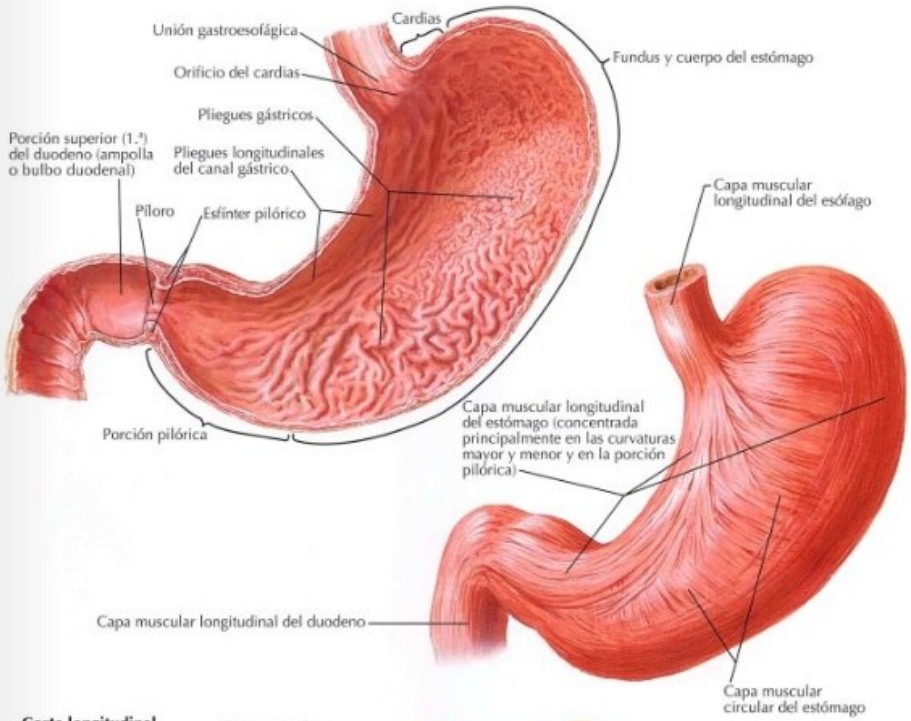

Corte longitudinal a través de la porción pilórica

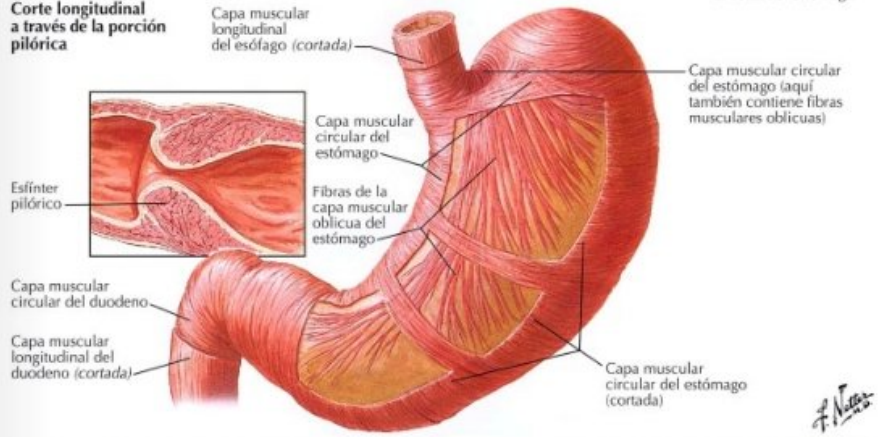

Véase también **lámina 293**

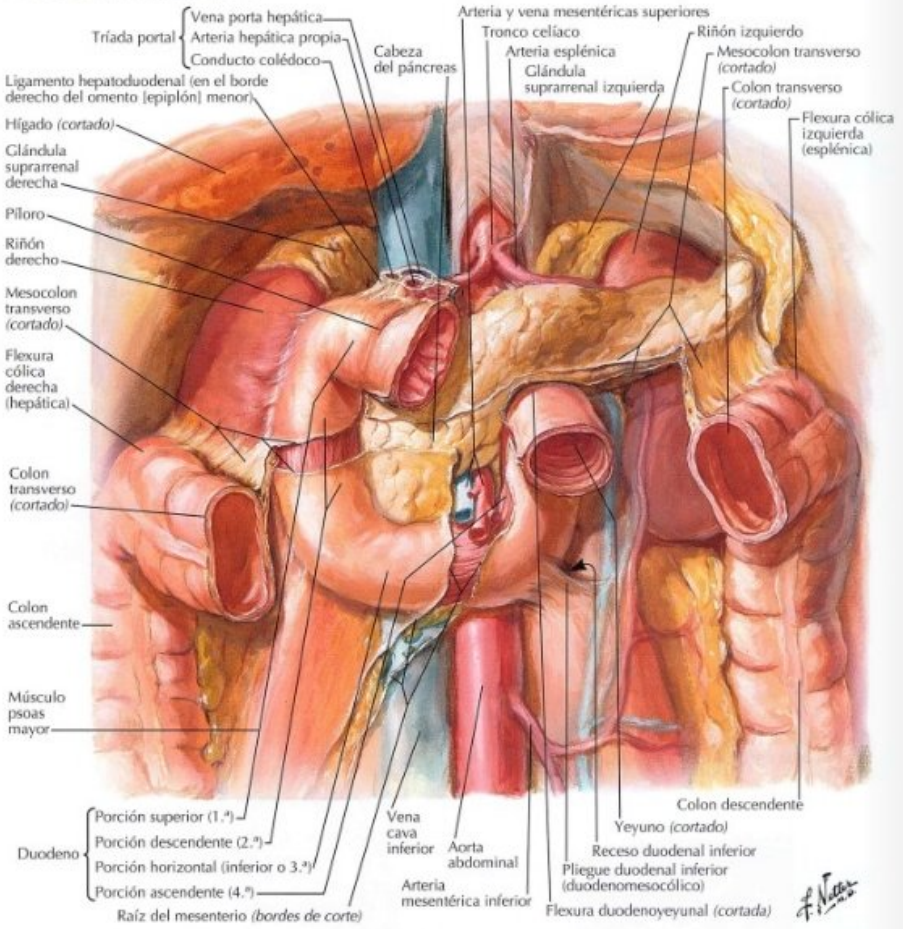

Ecografía sagital en escala de grises del riñón derecho

Véanse también **láminas 295, BP 56, BP 62**

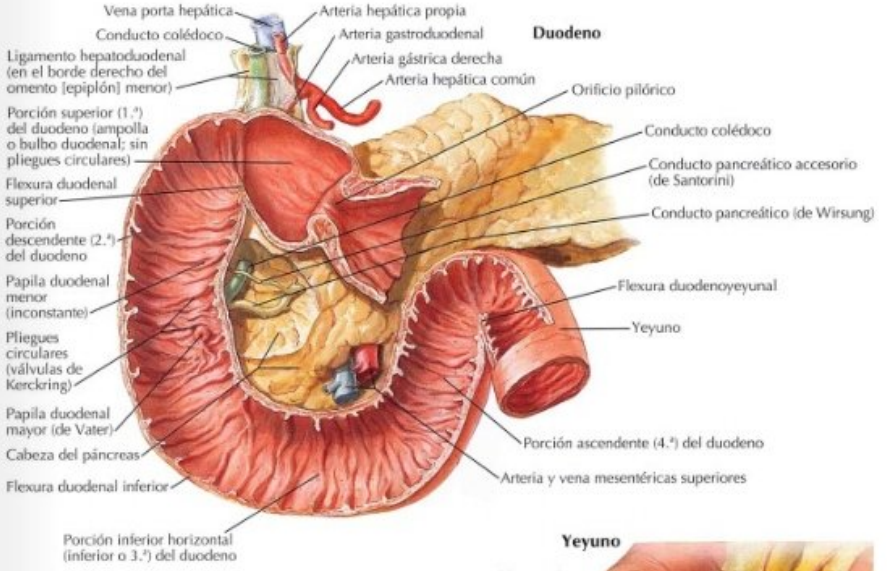

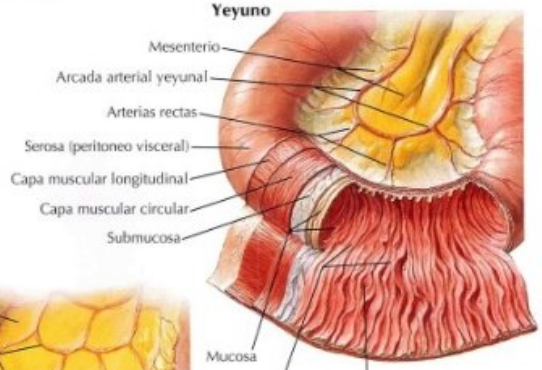

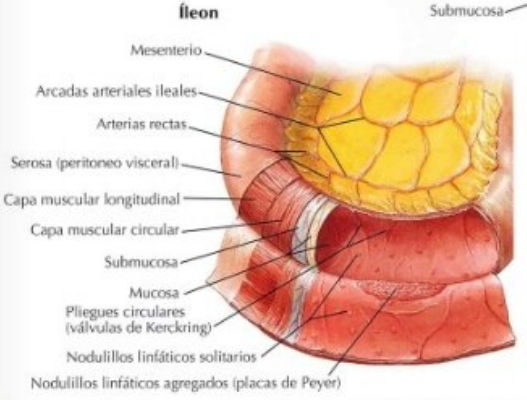

Véanse también **láminas 313, 314, BP 61**

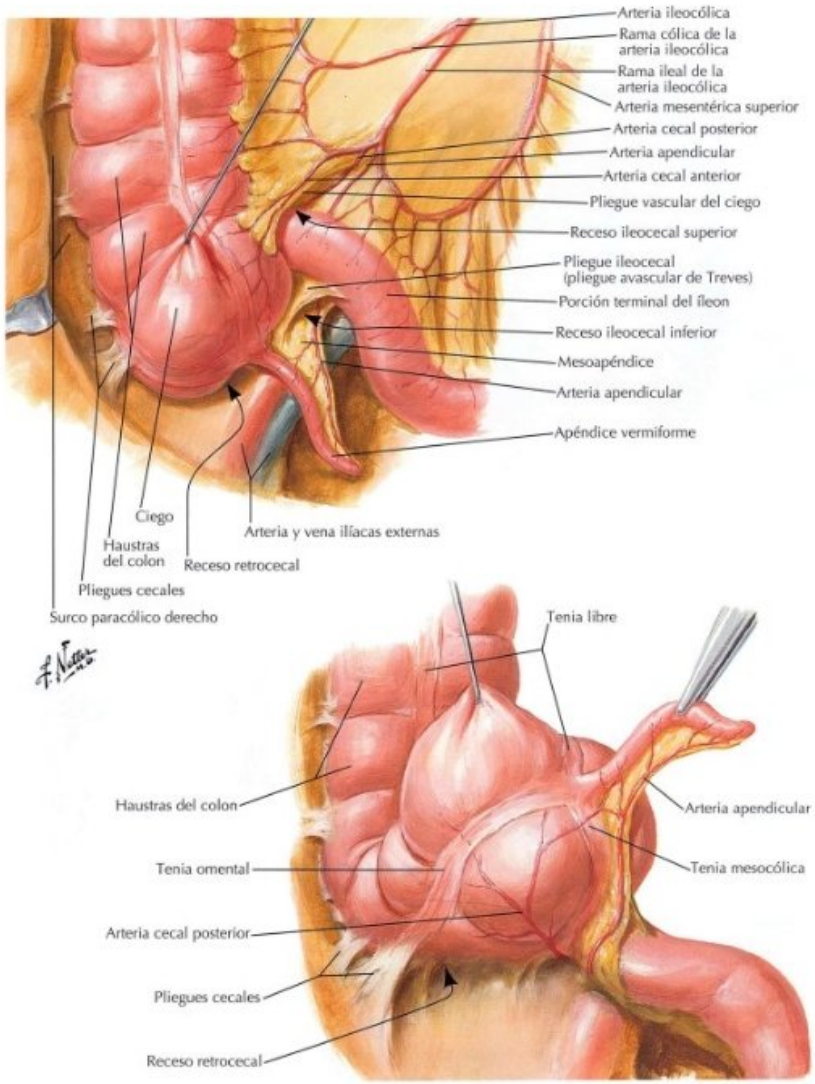

Véase también **lámina BP 57**

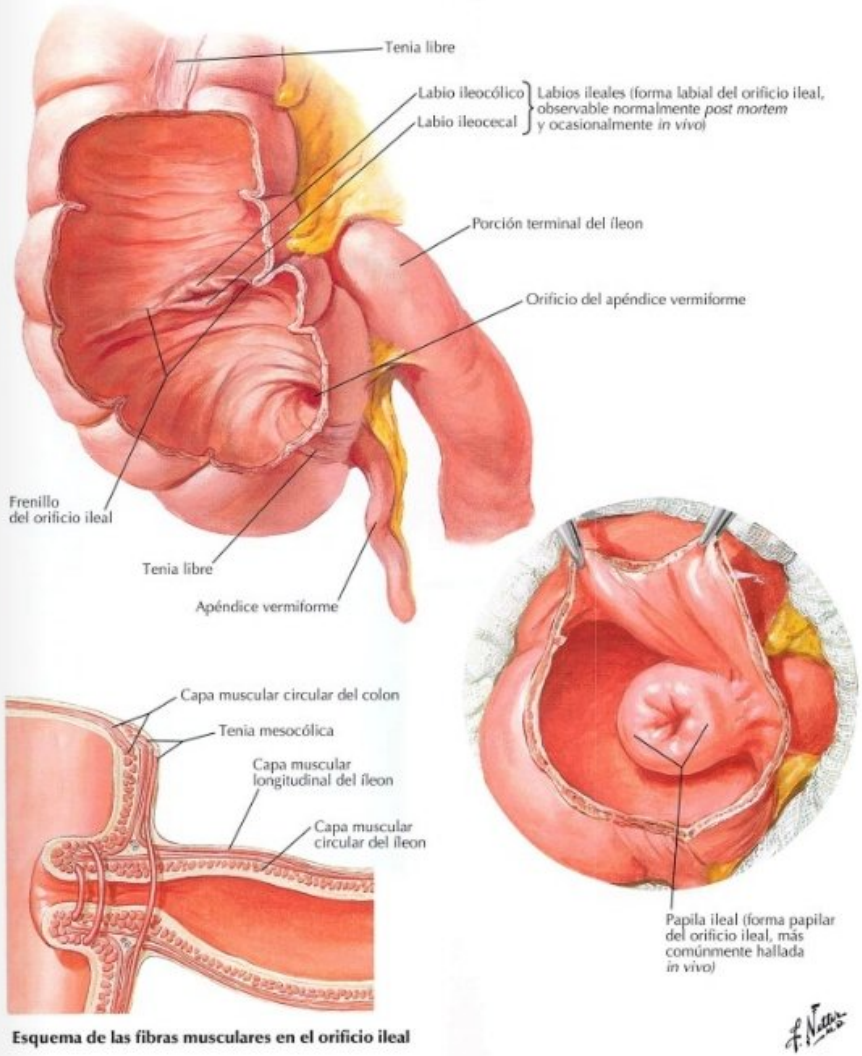

Esquema de las fibras musculares en el orificio ileal

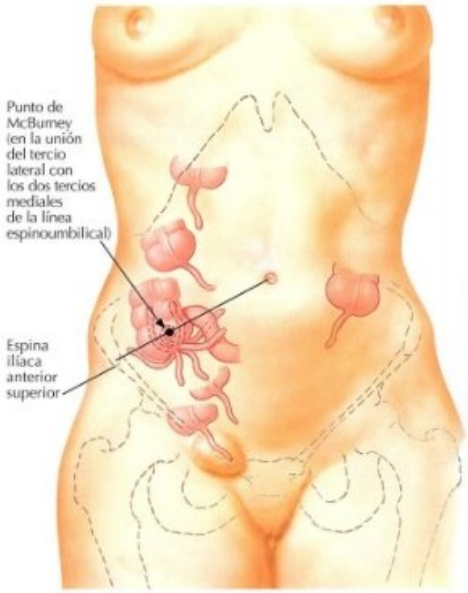

Variaciones en la posición del apéndice vermiforme

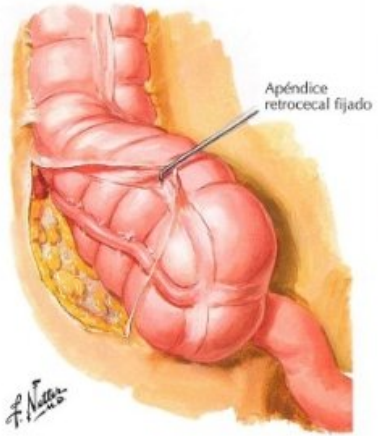

TC coronal con contraste oral e intravenoso

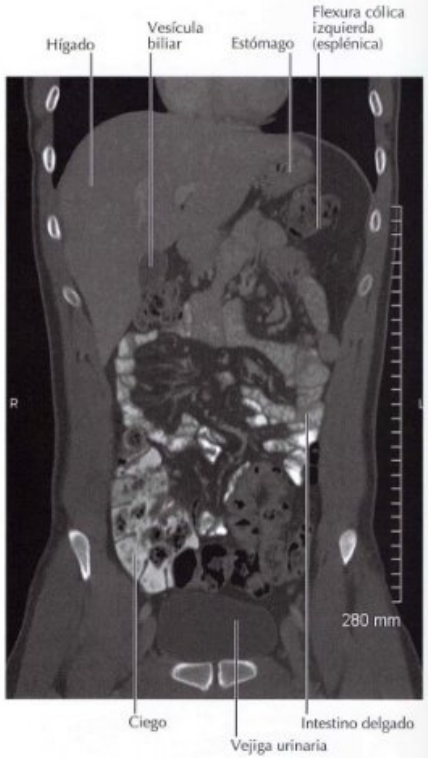

Véanse también láminas 314, BP 60

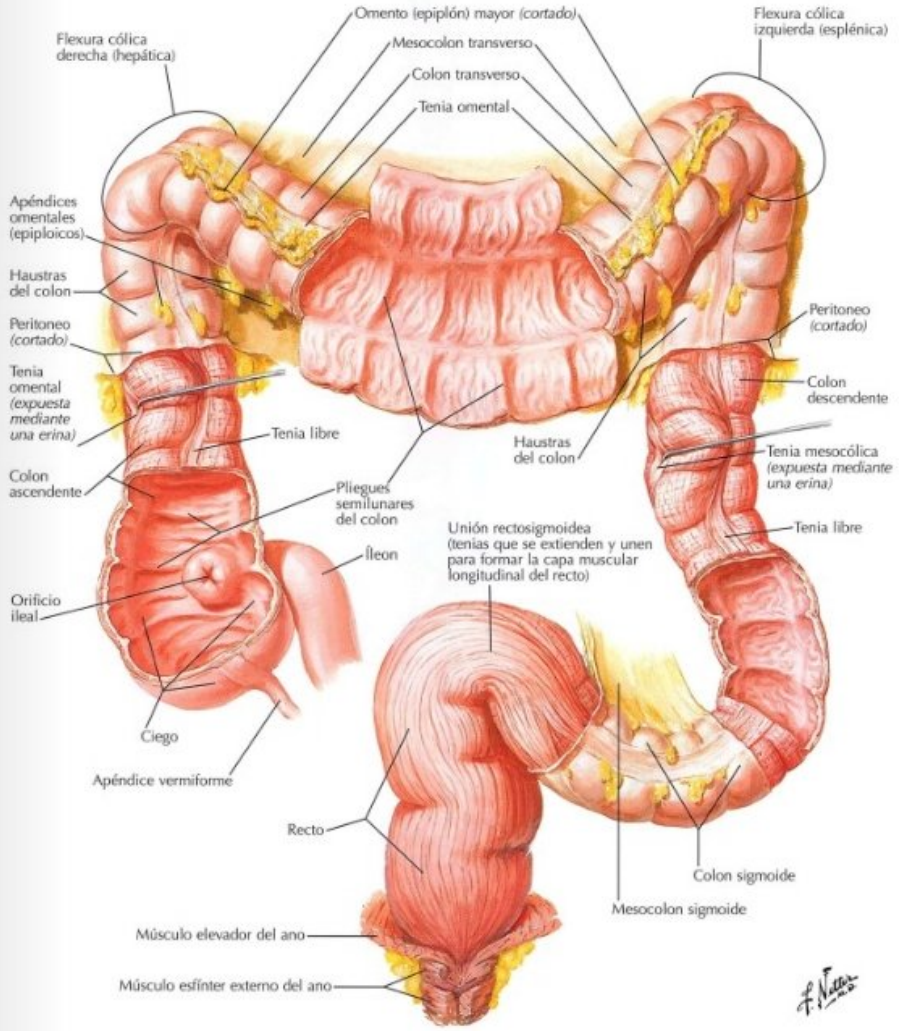

Véanse también **láminas 293, BP 59**

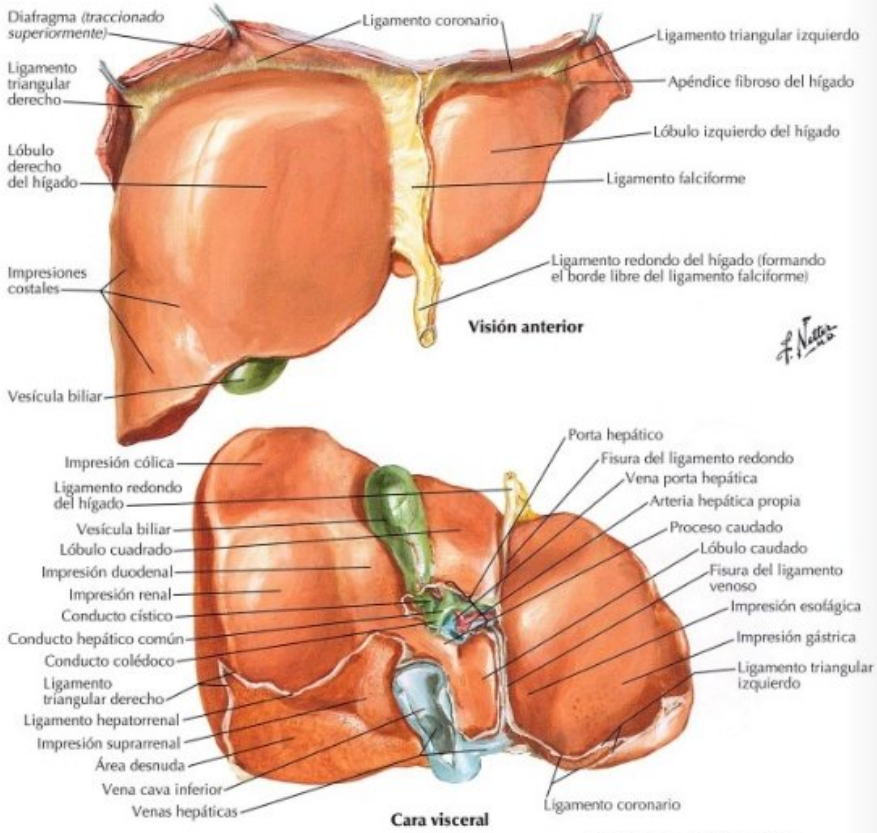

Véanse también **láminas 292, BP 58**

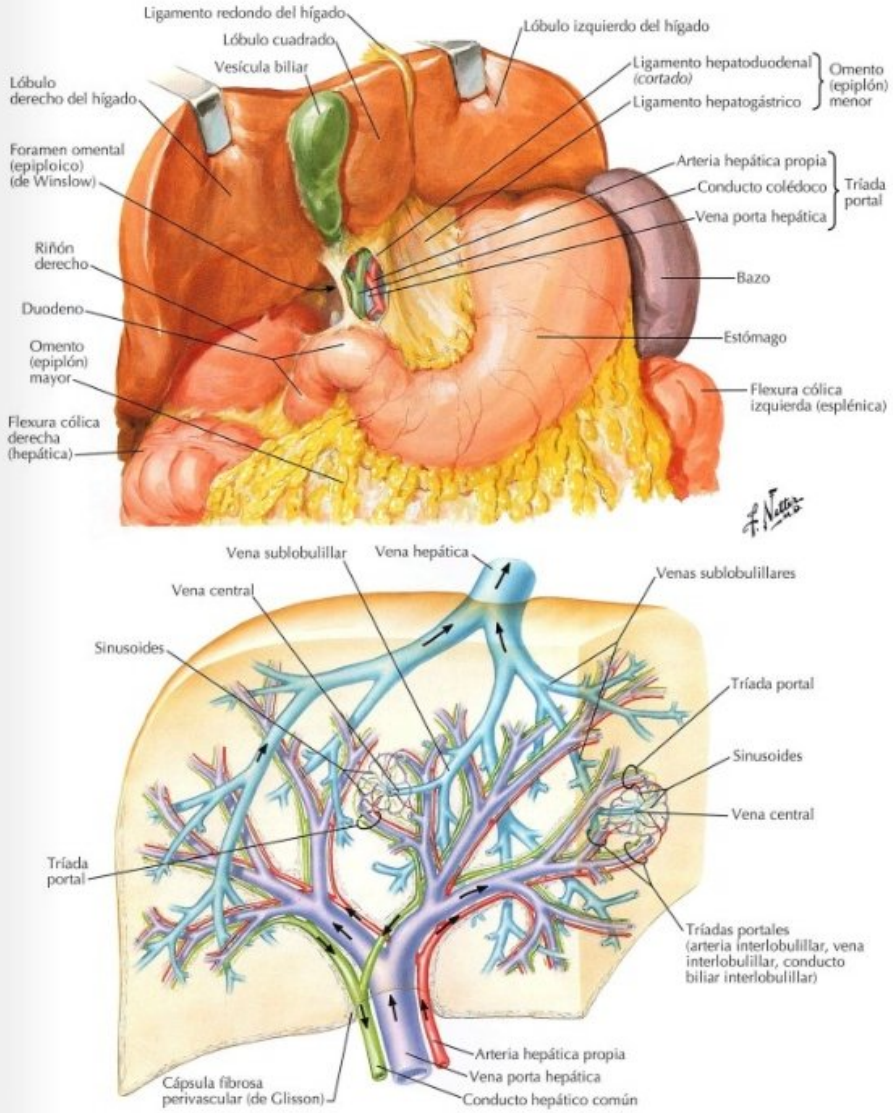

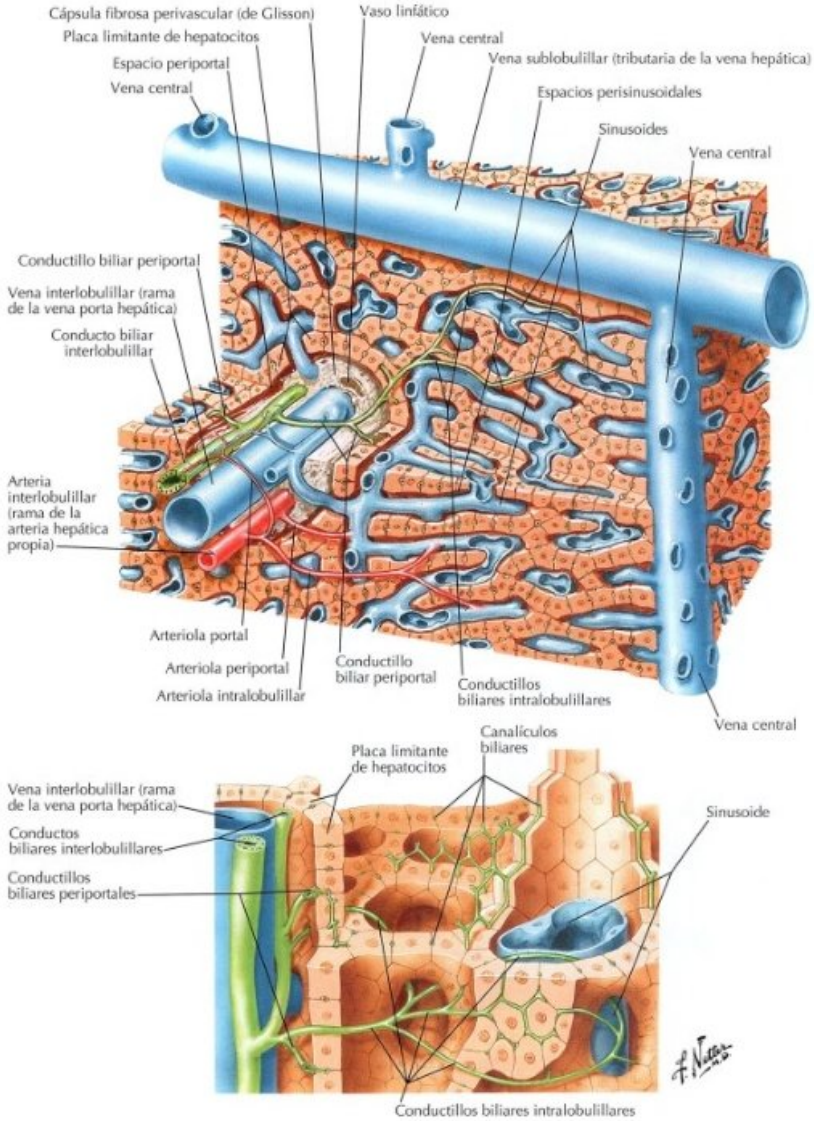

Véanse también láminas BP 57, BP 62, BP 63

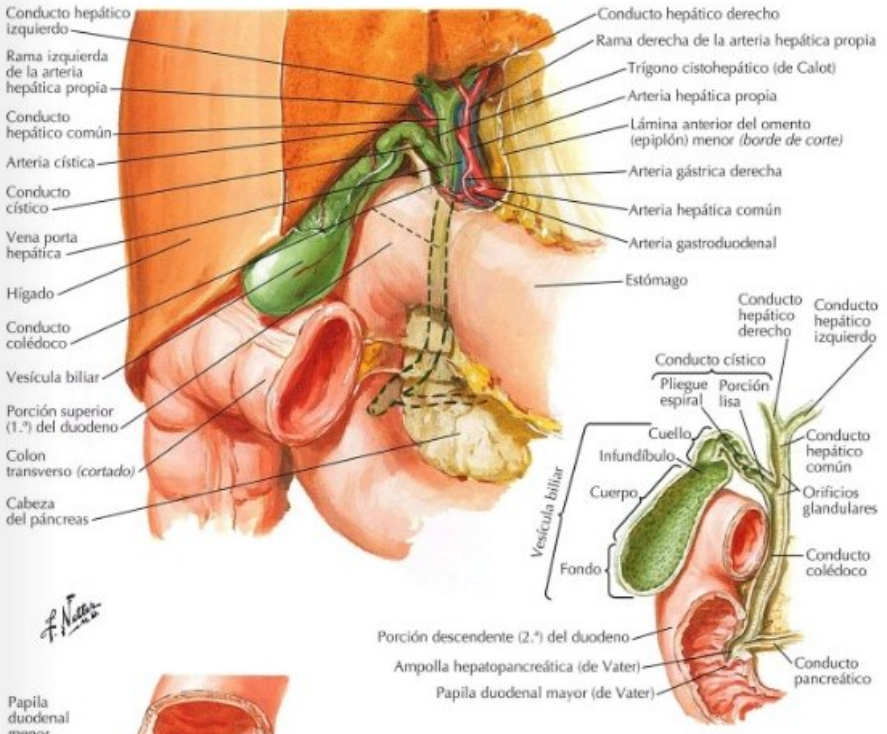

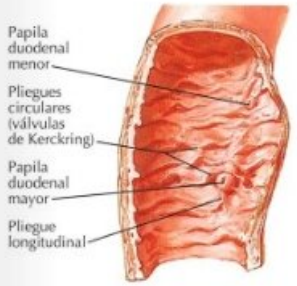

Interior de la porción descendente (2.ª) del duodeno

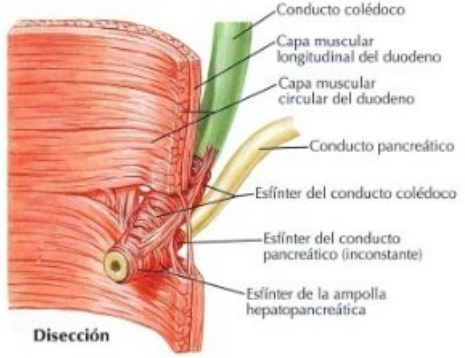

Disección

Véanse también **láminas BP 62, BP 63**

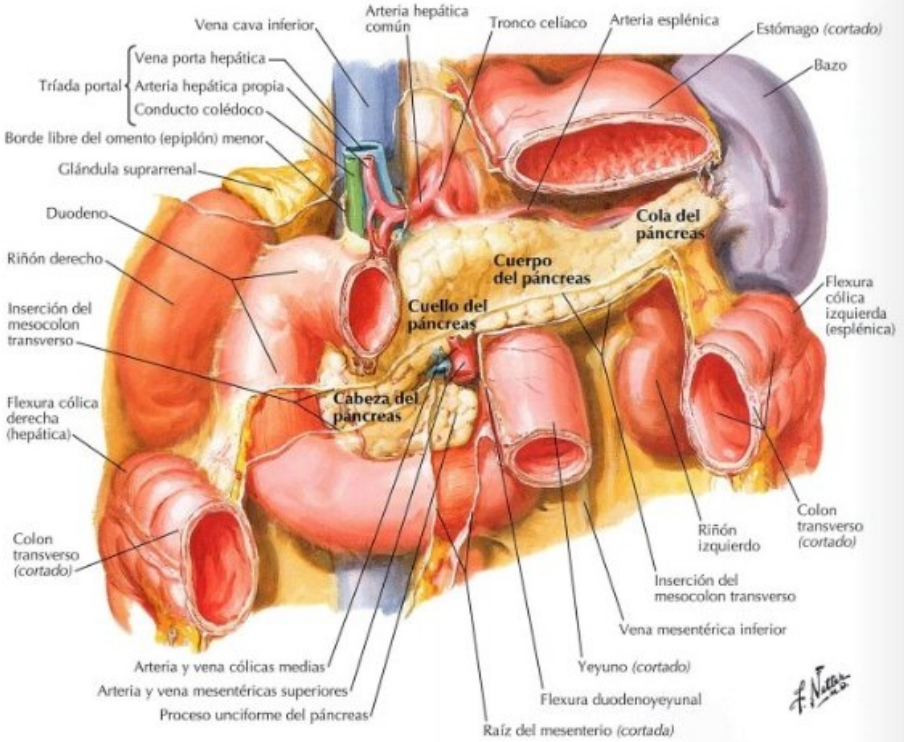

Colangiopancreatografía por resonancia magnética (CPRM)

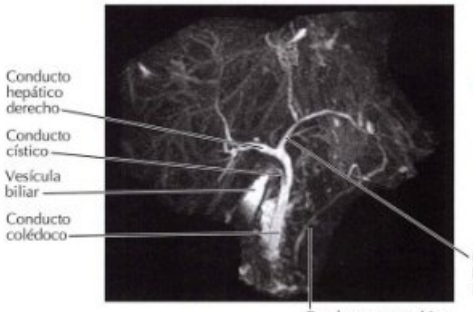

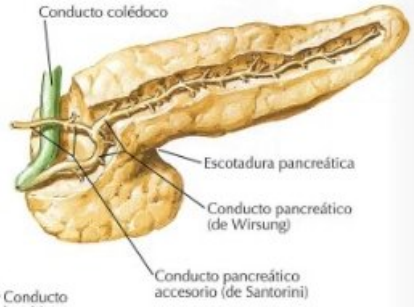

Véase también **lámina 291**

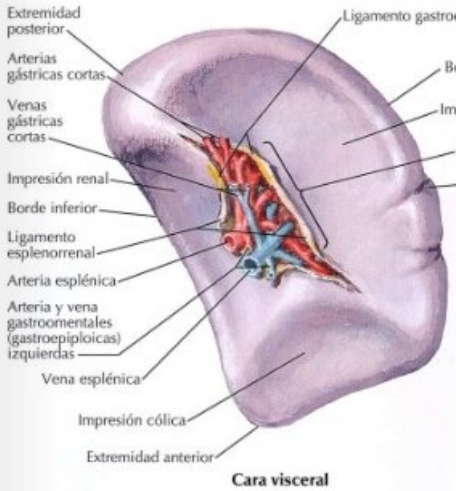

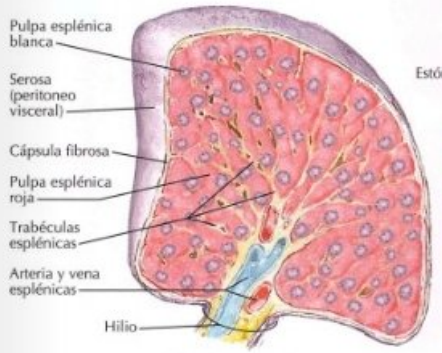

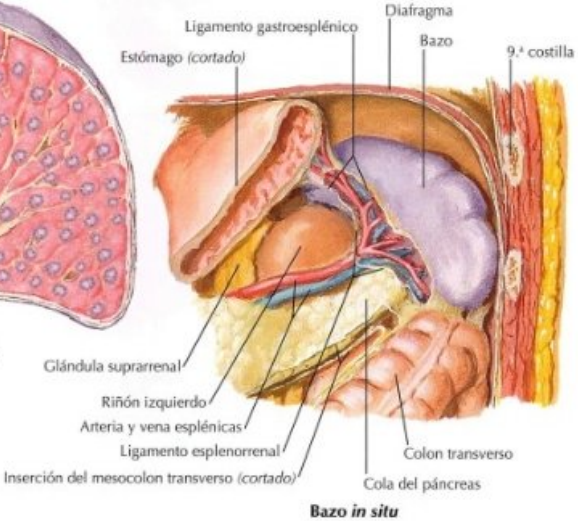

Véanse también **láminas BP 64, BP 65, BP 67**

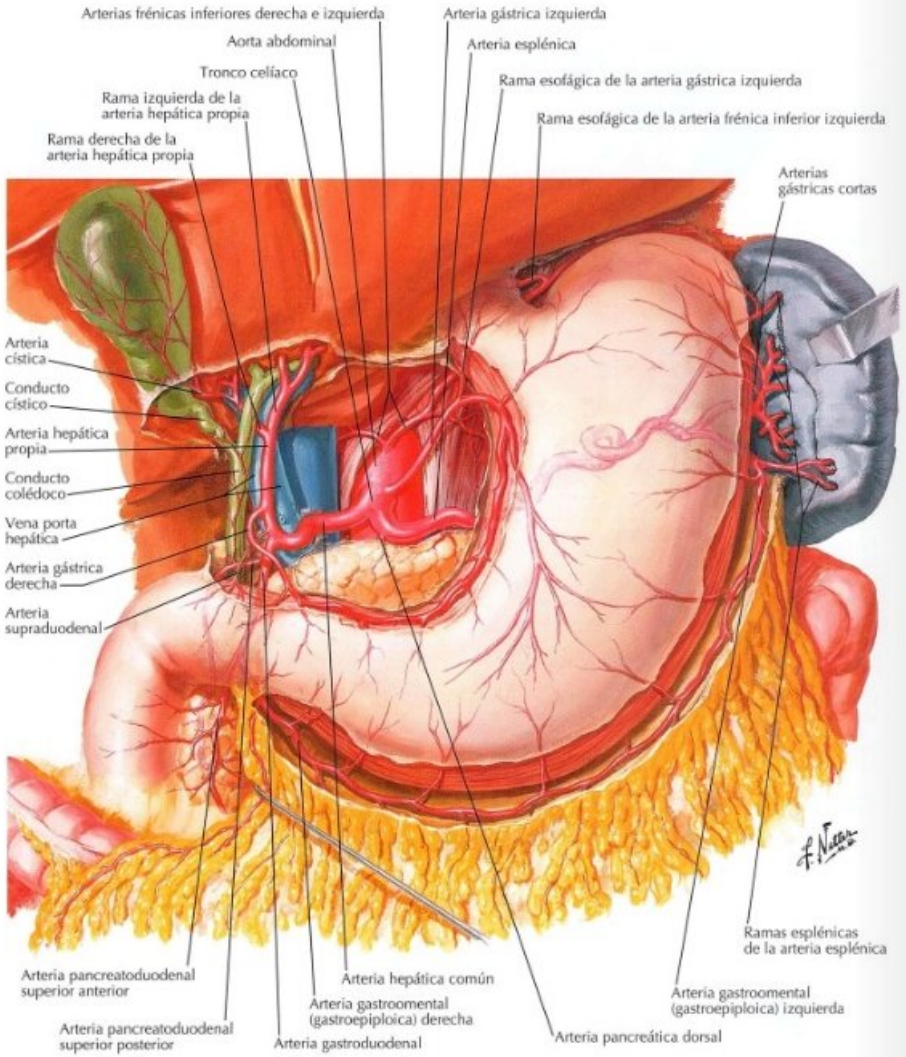

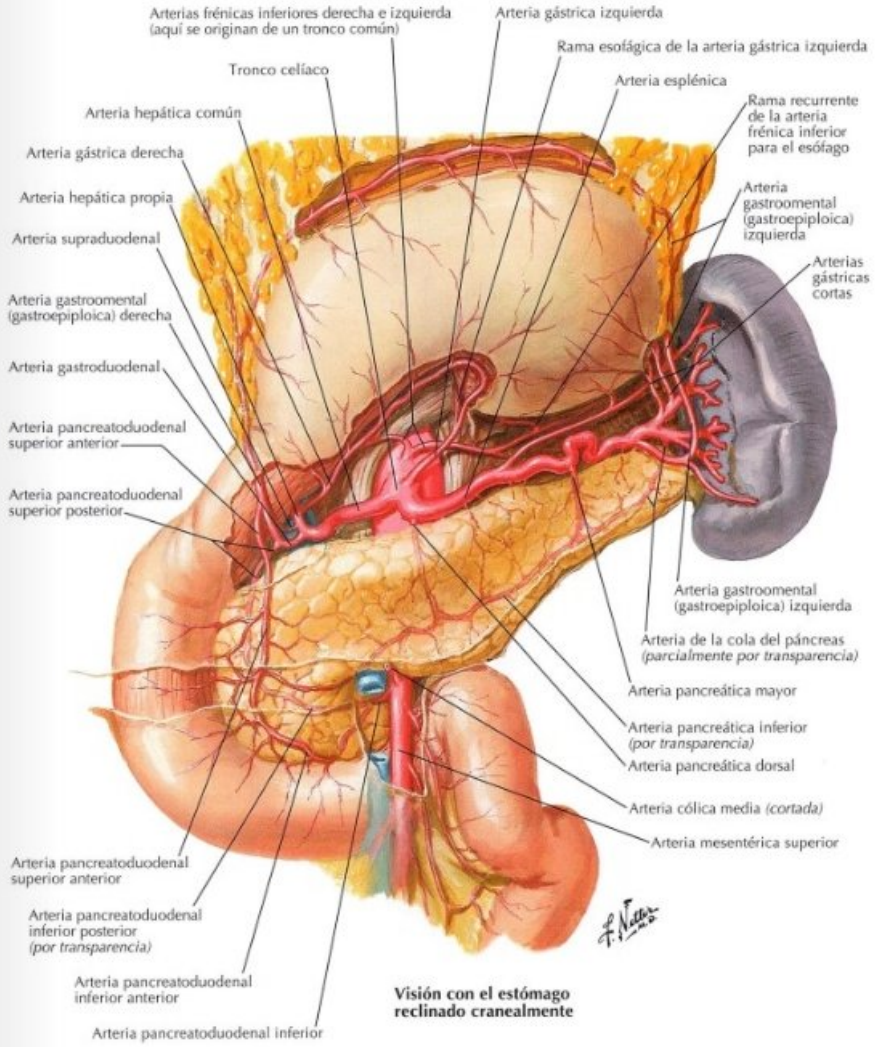

Visión con el estómago reclinado cranealmente

Véanse también **láminas BP 64, BP 65, BP 67**

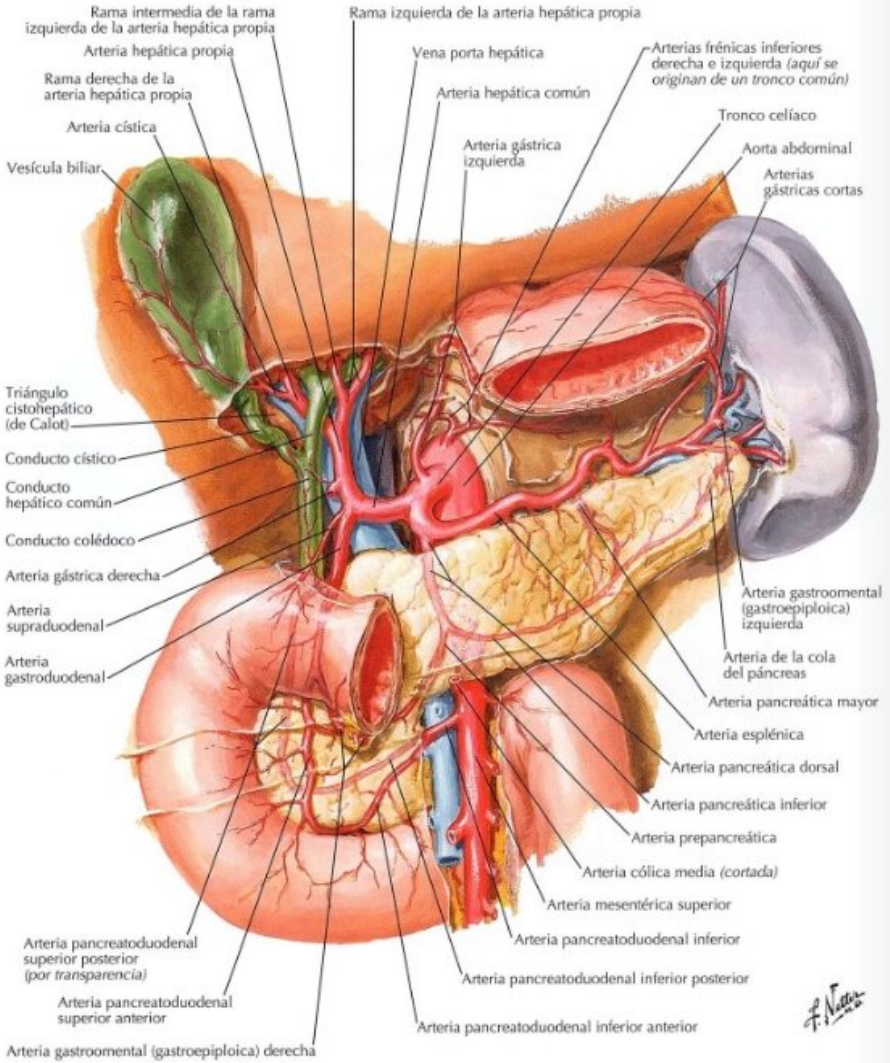

Véanse también **láminas 308, 310**

TC 3D de «renderización de volúmenes» intensificada con contraste intravenoso

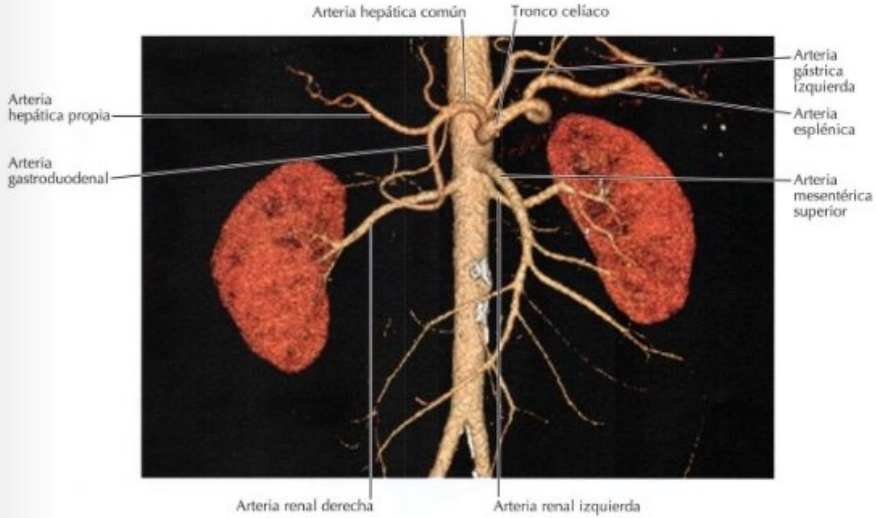

Angiografía por sustracción digital selectiva del tronco celíaco

Duodeno y cabeza del páncreas reclinados hacia la izquierda

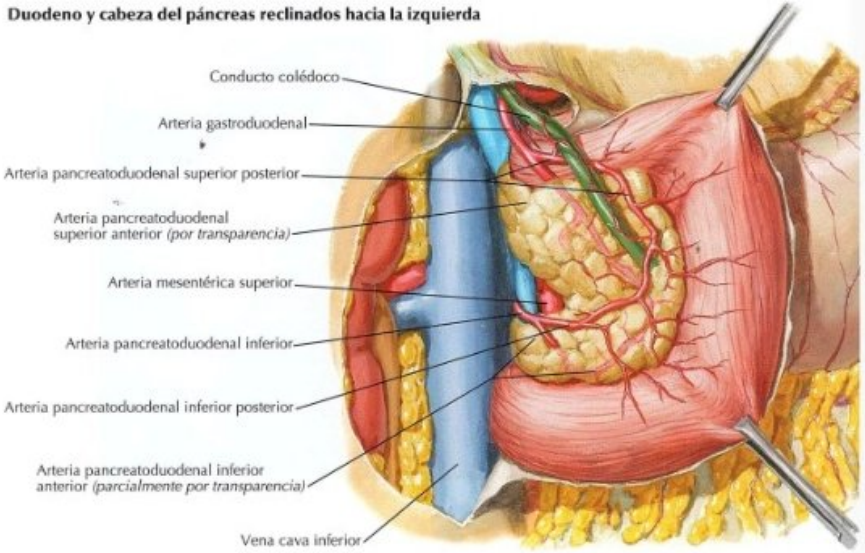

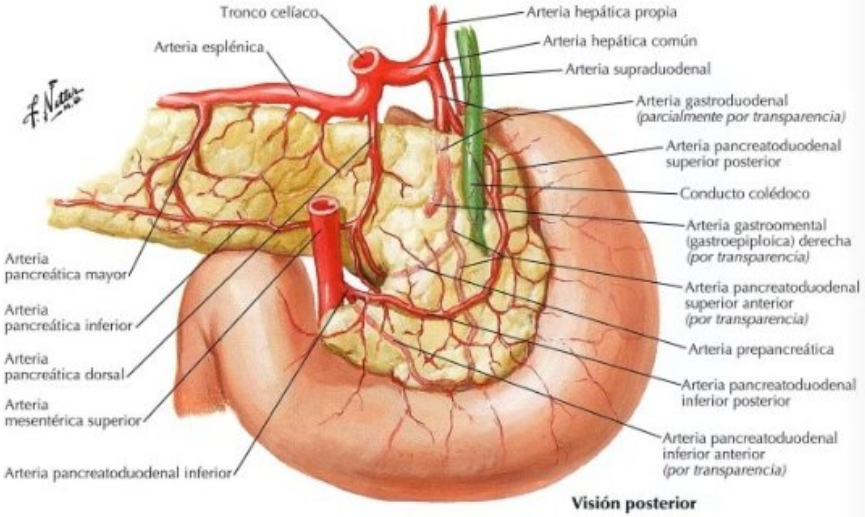

Visión posterior

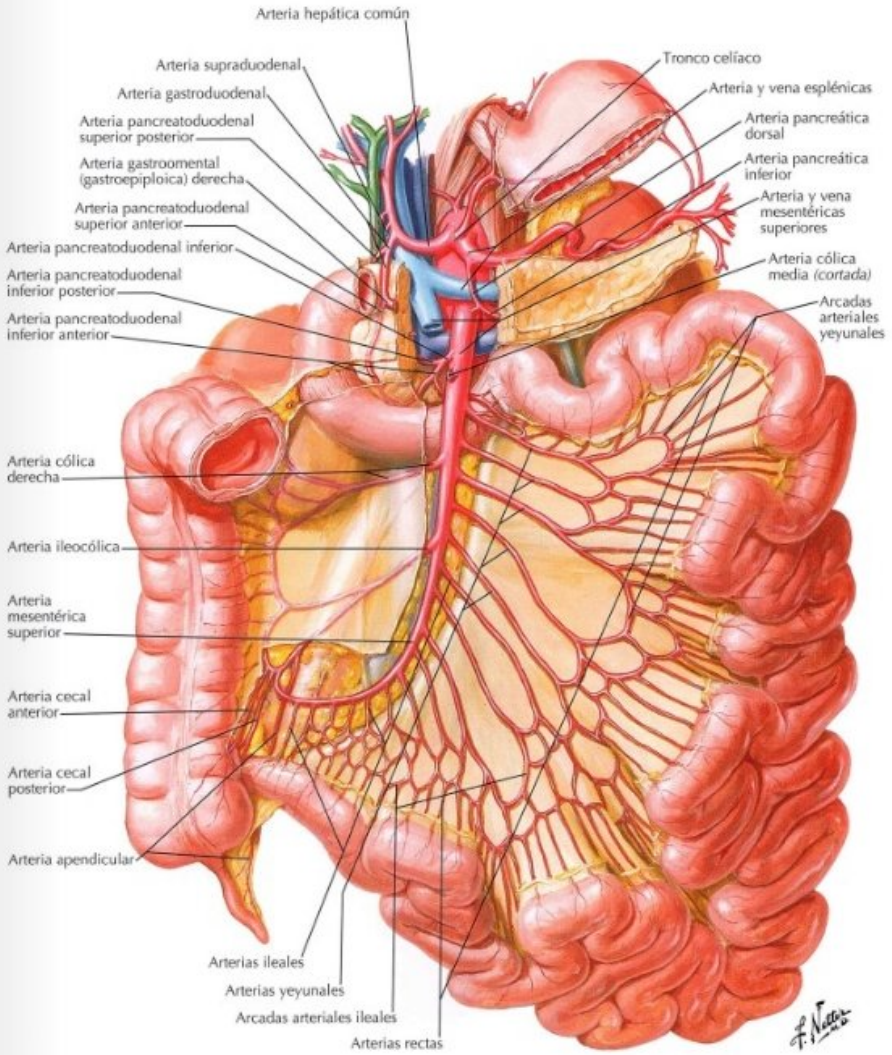

Véanse también **láminas 400, BP 61, BP 68, BP 69**

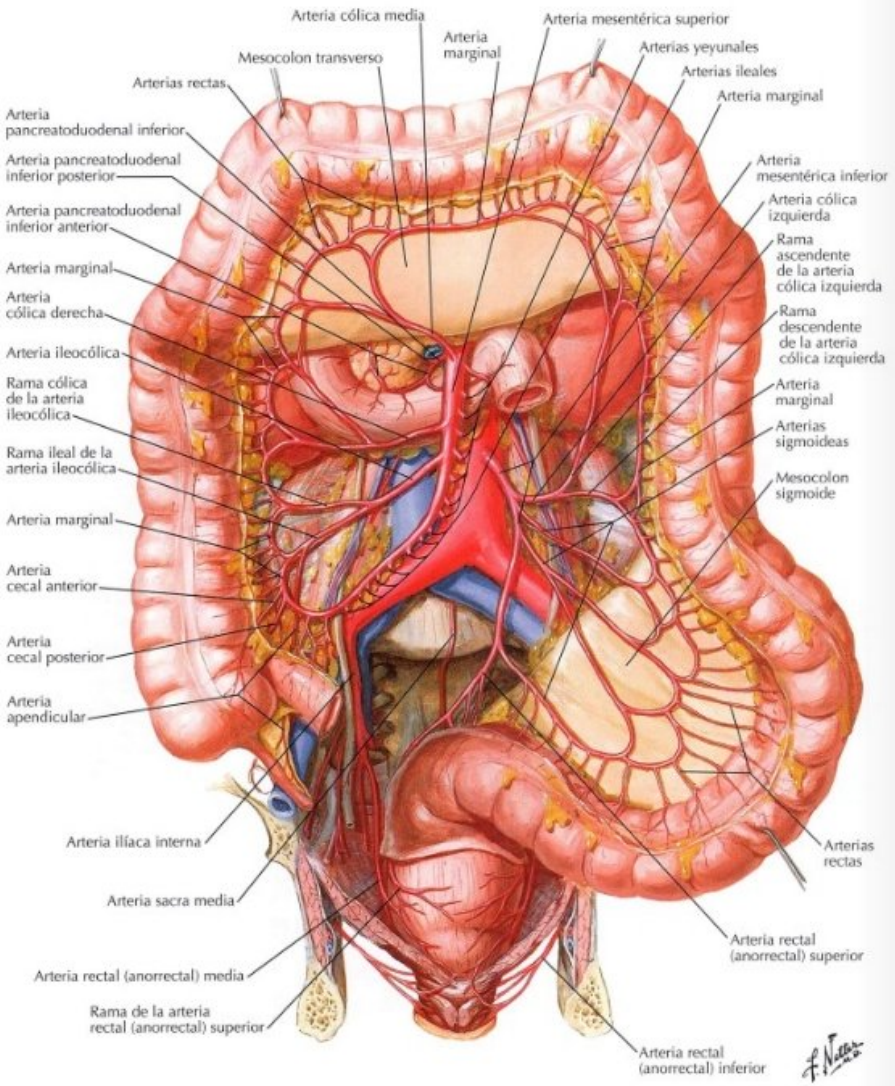

Véanse también **láminas BP 66, BP 74, BP 75, BP 78**

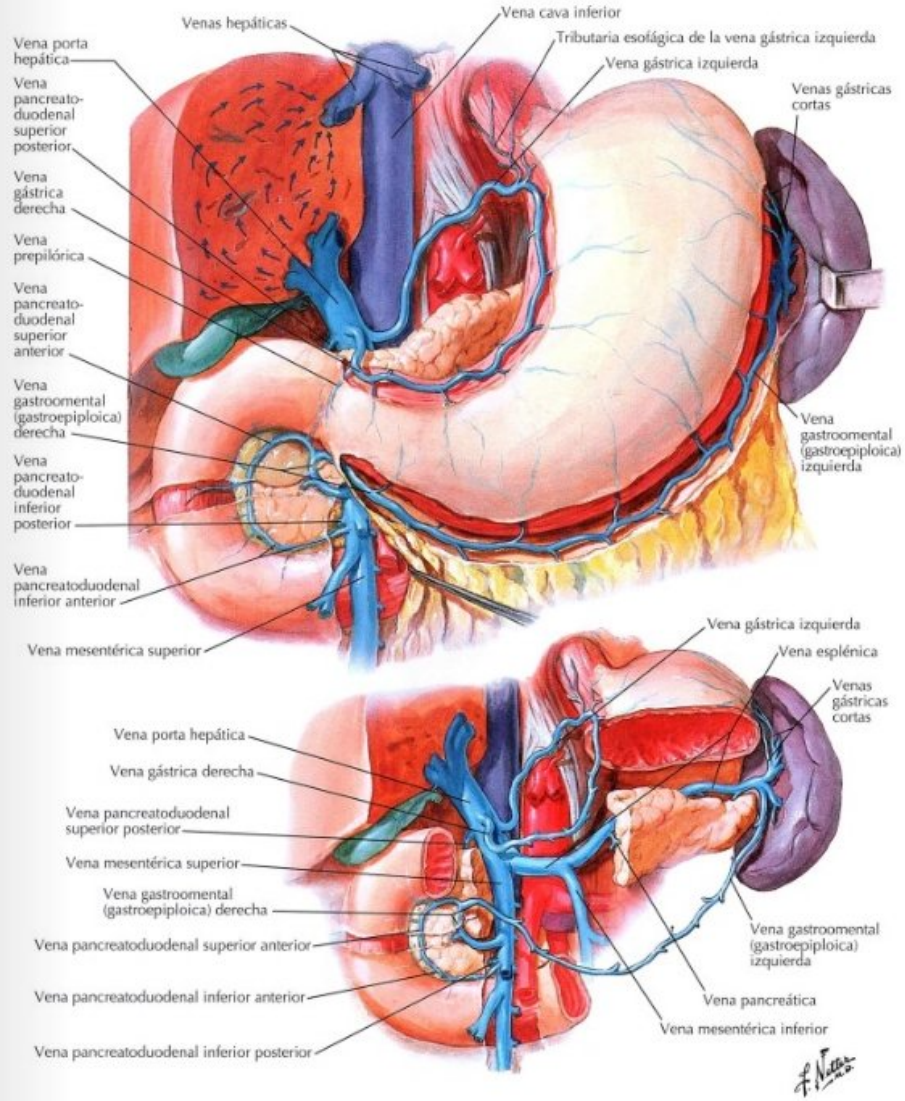

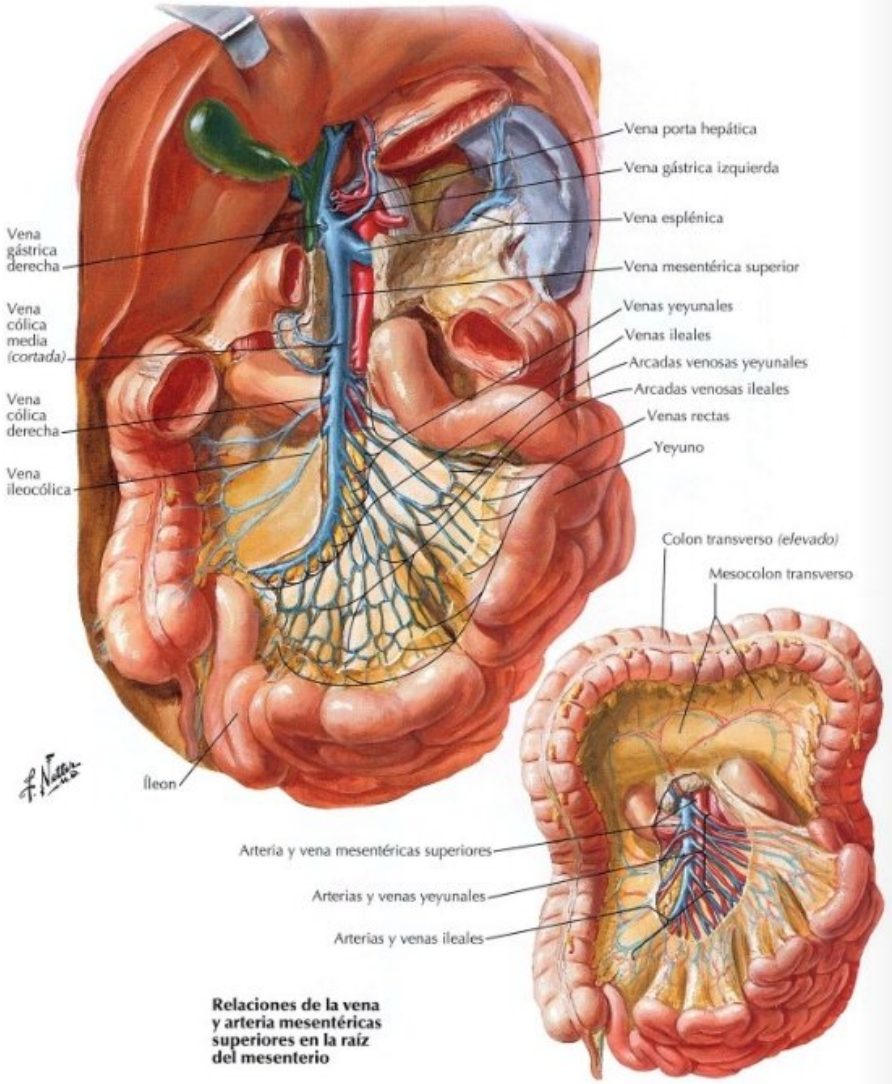

Relaciones de la vena y arteria mesentéricas superiores en la raíz del mesenterio

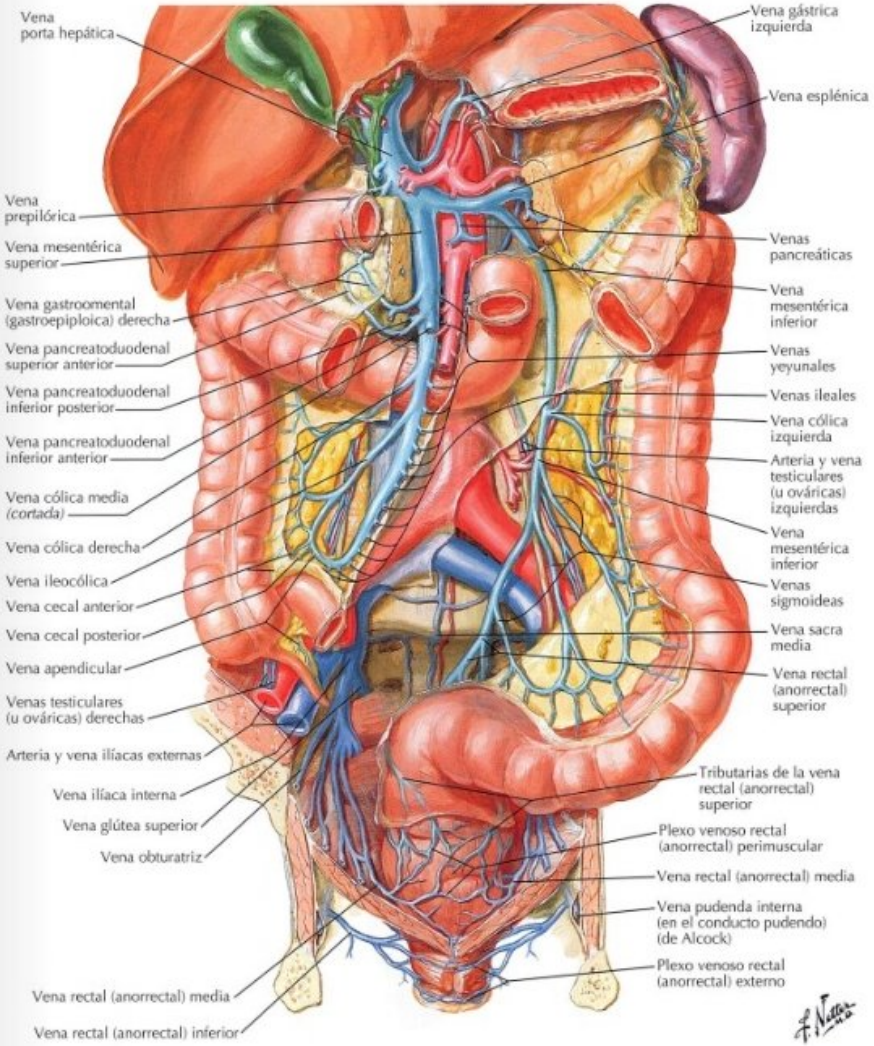

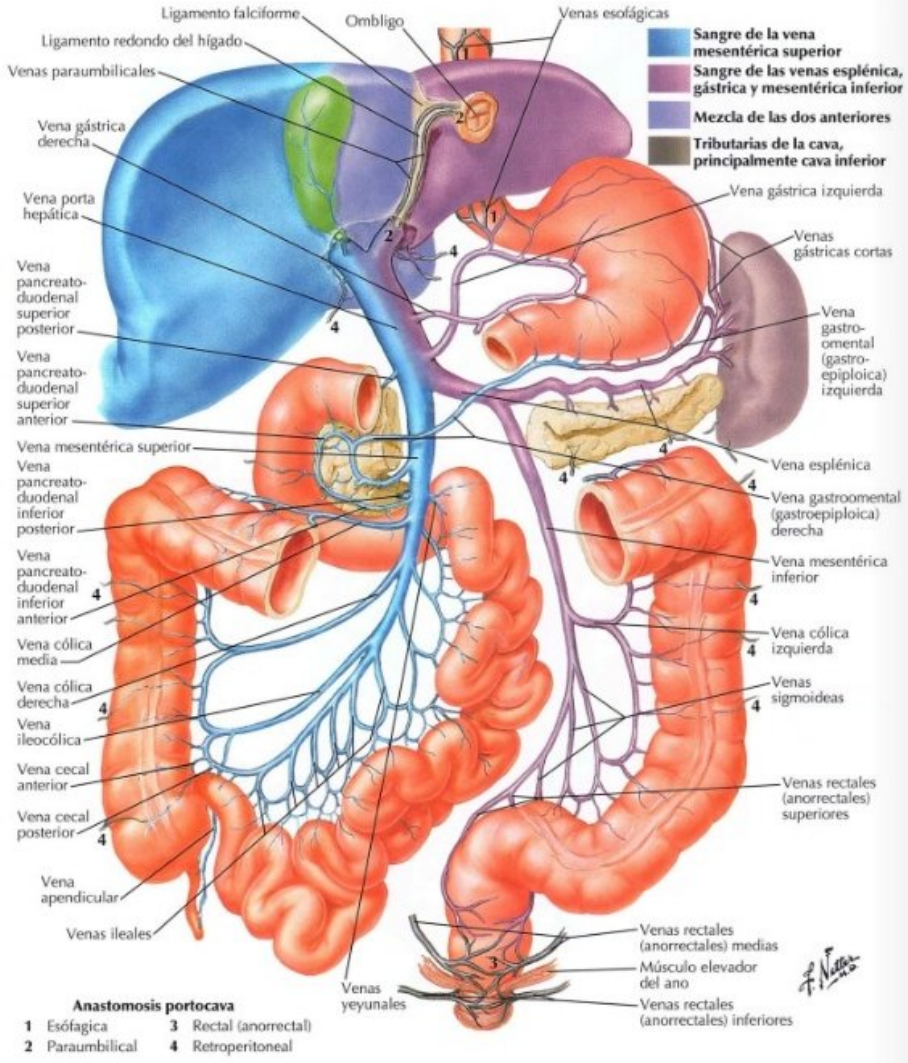

Véase también lámina 323

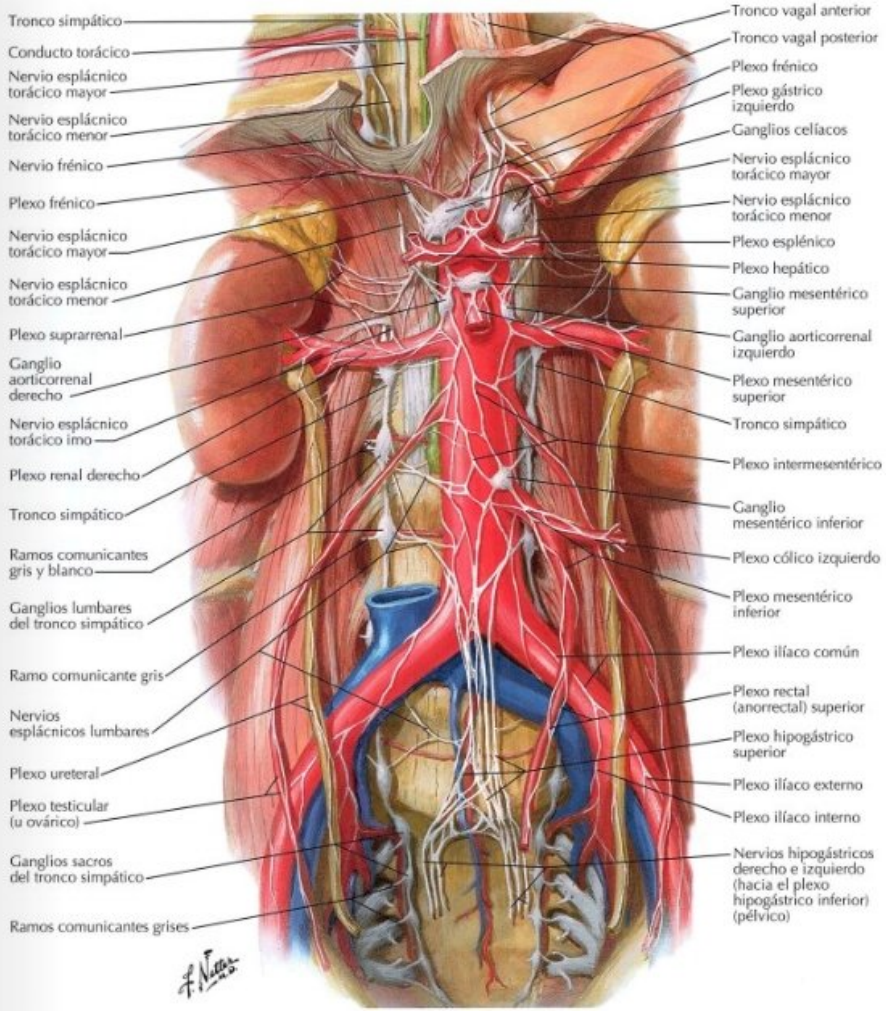

Véase también **lámina 261**

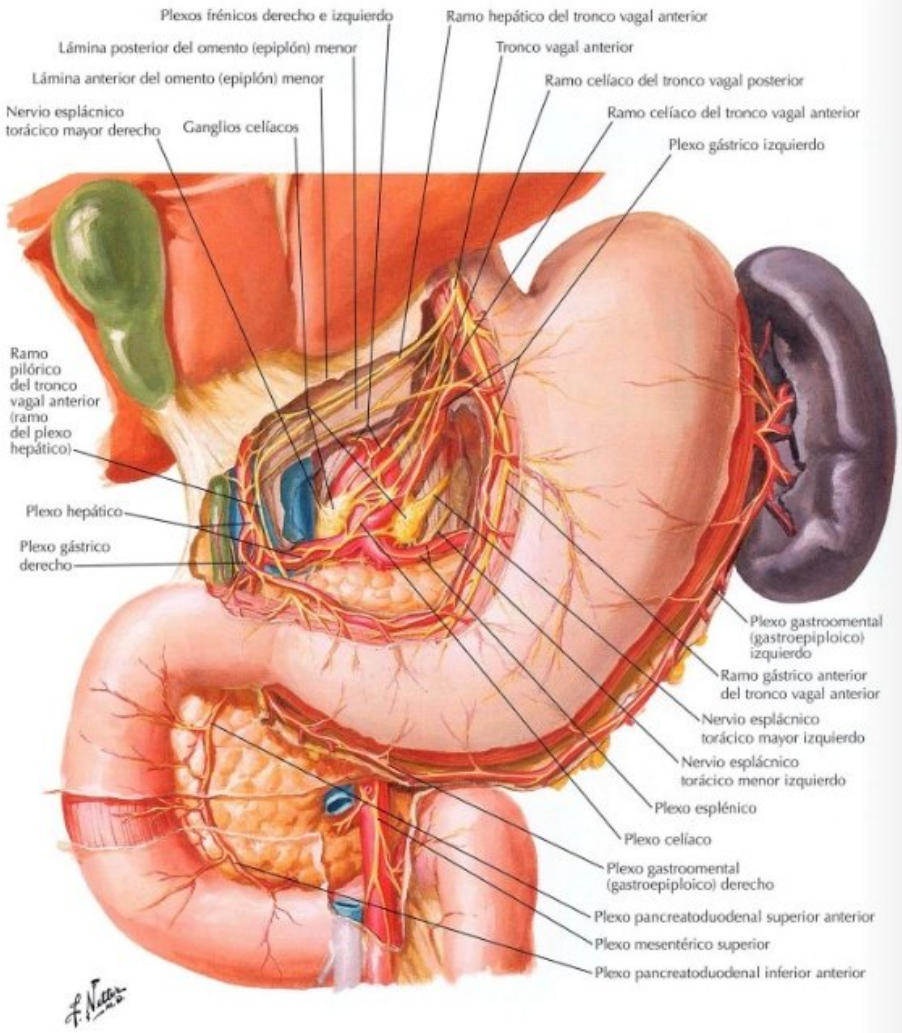

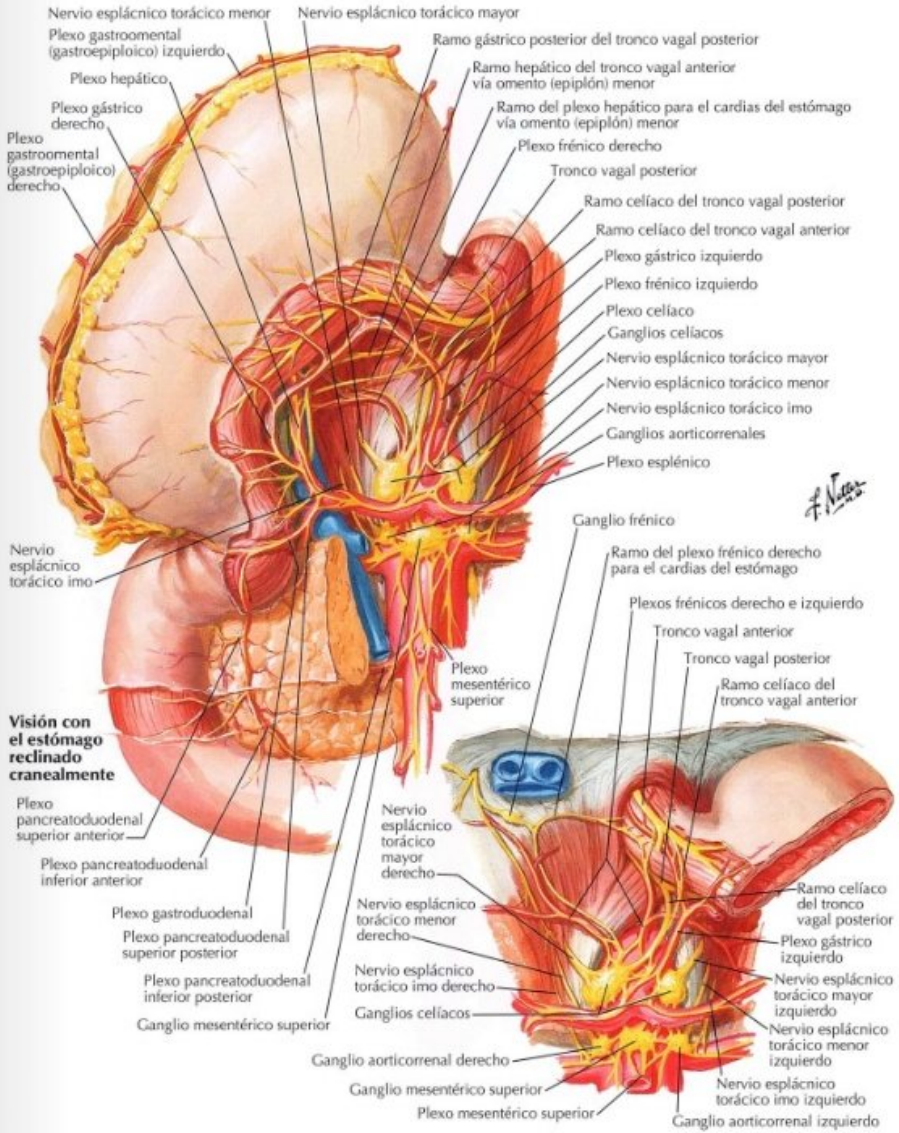

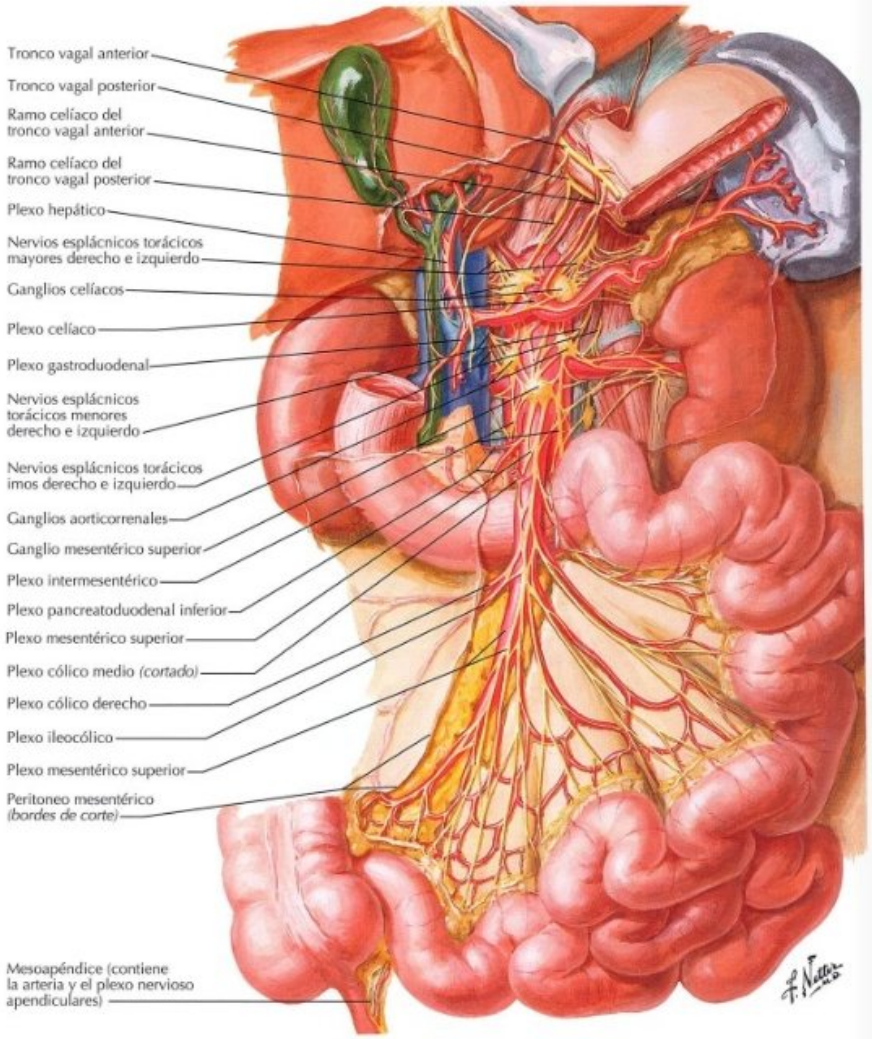

Véanse también láminas 412, 413, 414

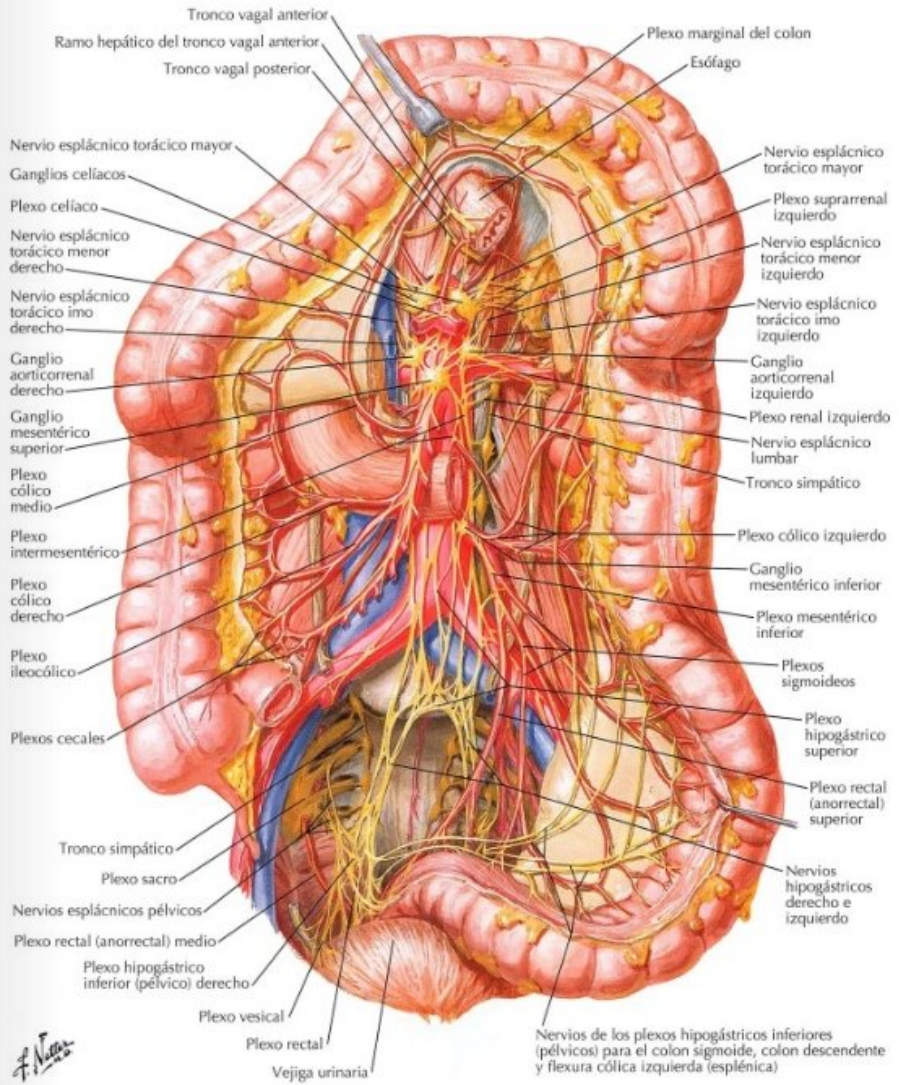

Véanse también **láminas 6, 7**

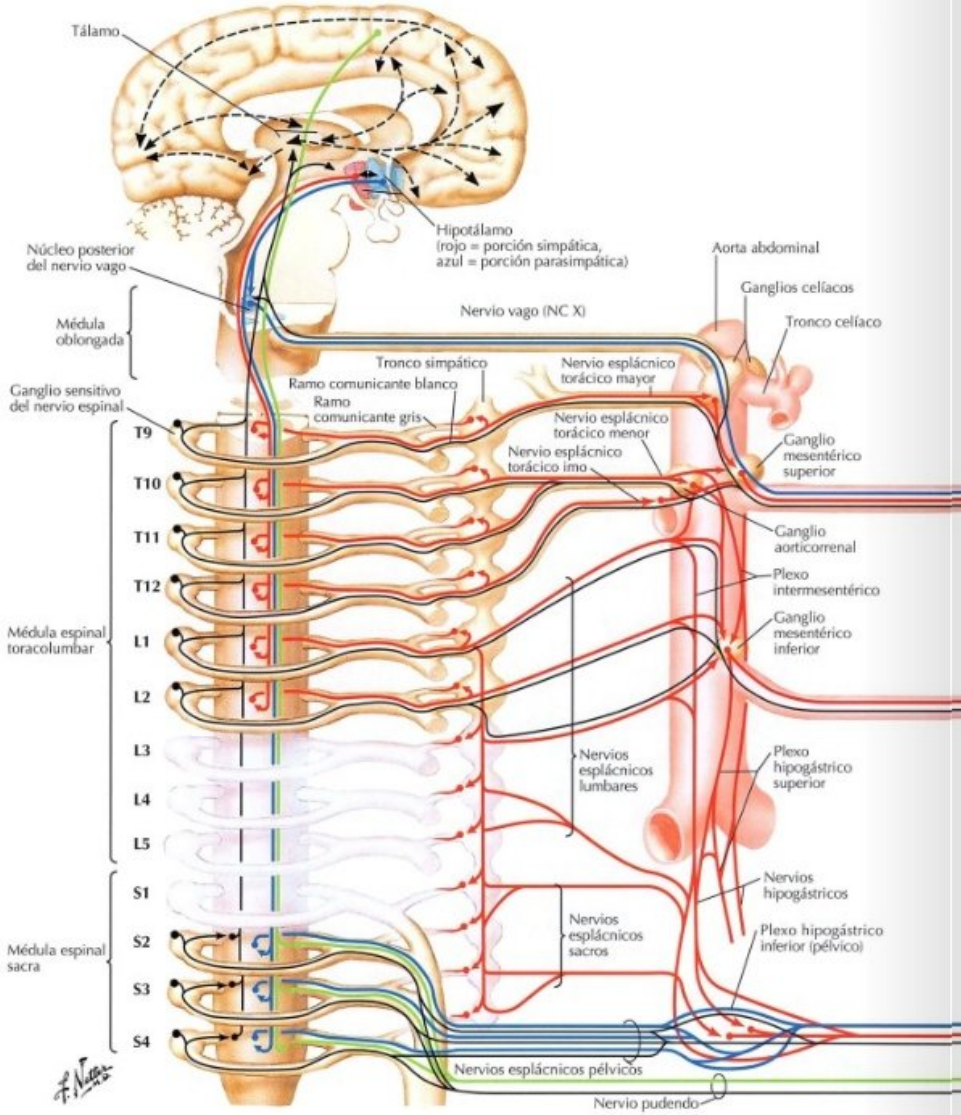

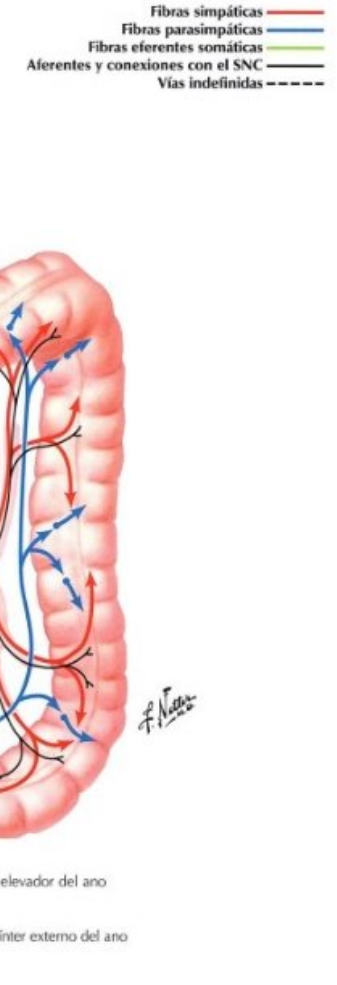

Inervación autónoma del esófago, estómago y duodeno: esquema

Véanse también **láminas 6, 7**

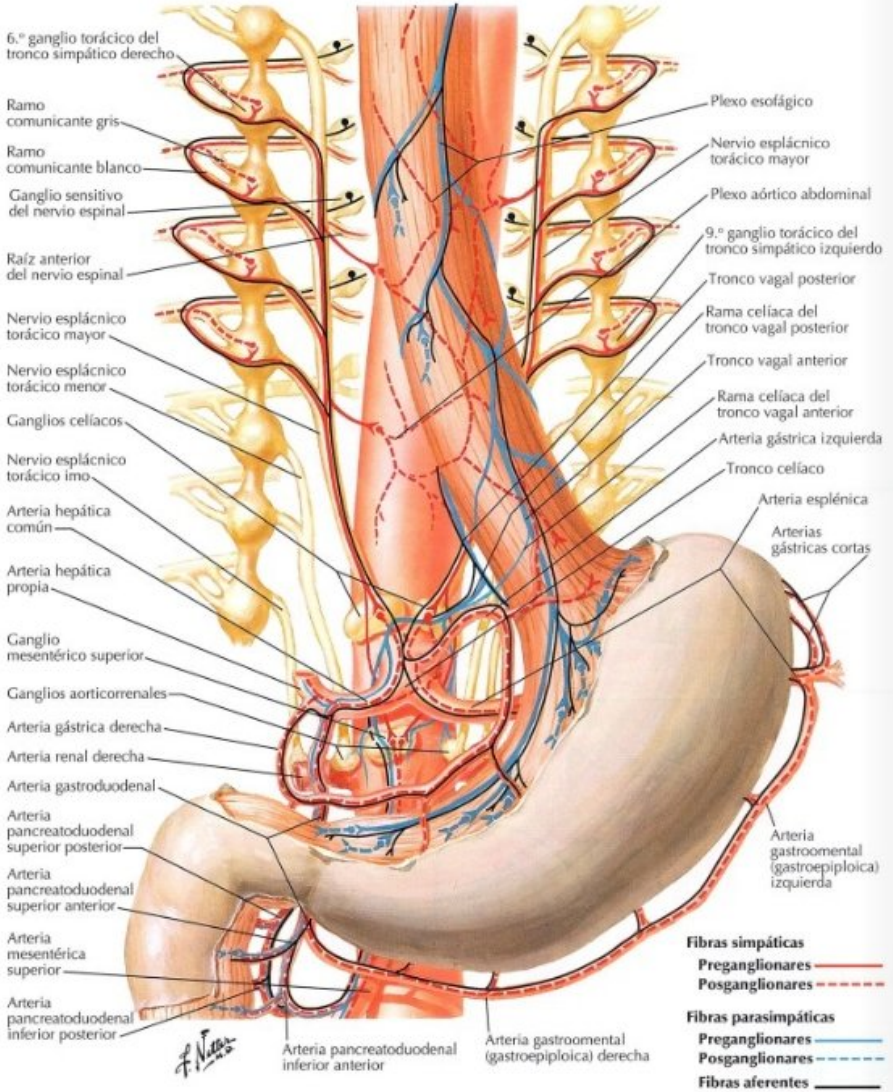

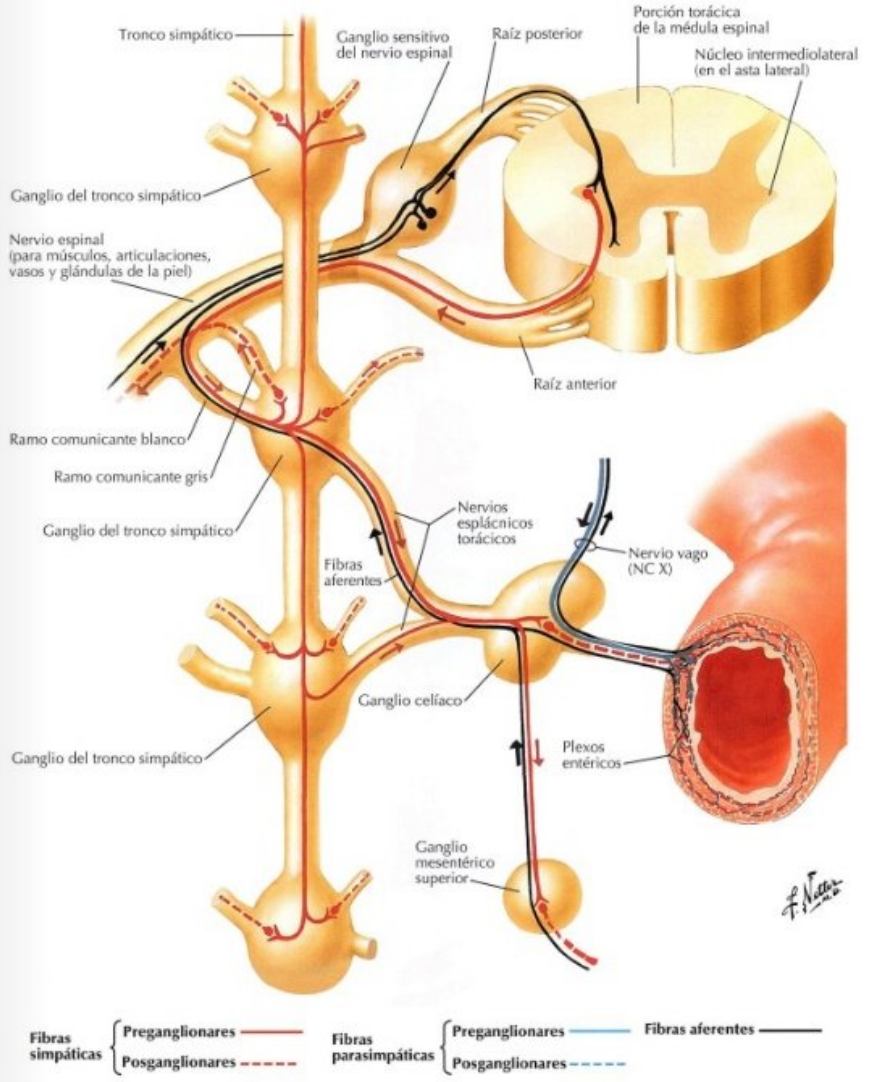

Plexos entéricos del intestino

Véase también **lámina BP 48**

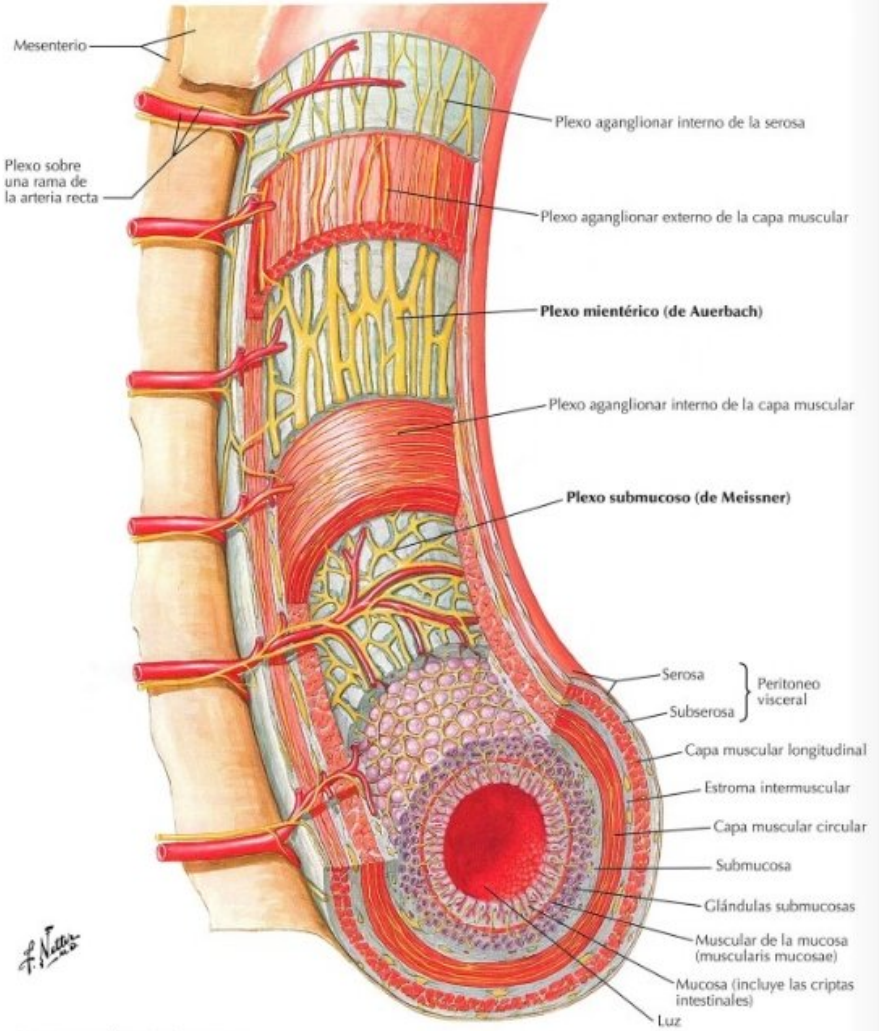

Nota: La pared intestinal se muestra mucho más gruesa que en la realidad.

Inervación autónoma del hígado: esquema

5

Véanse también **láminas 6, 7**

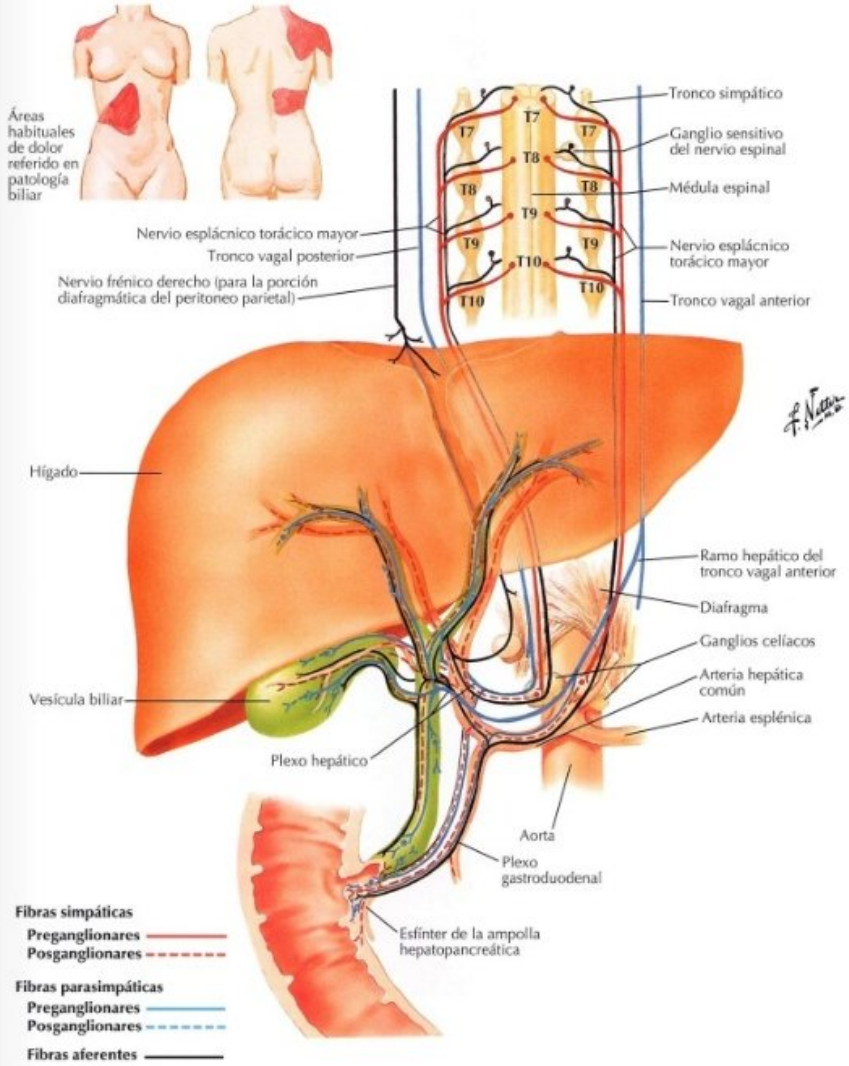

Inervación autónoma del páncreas: esquema

Véanse también **láminas 6, 7**

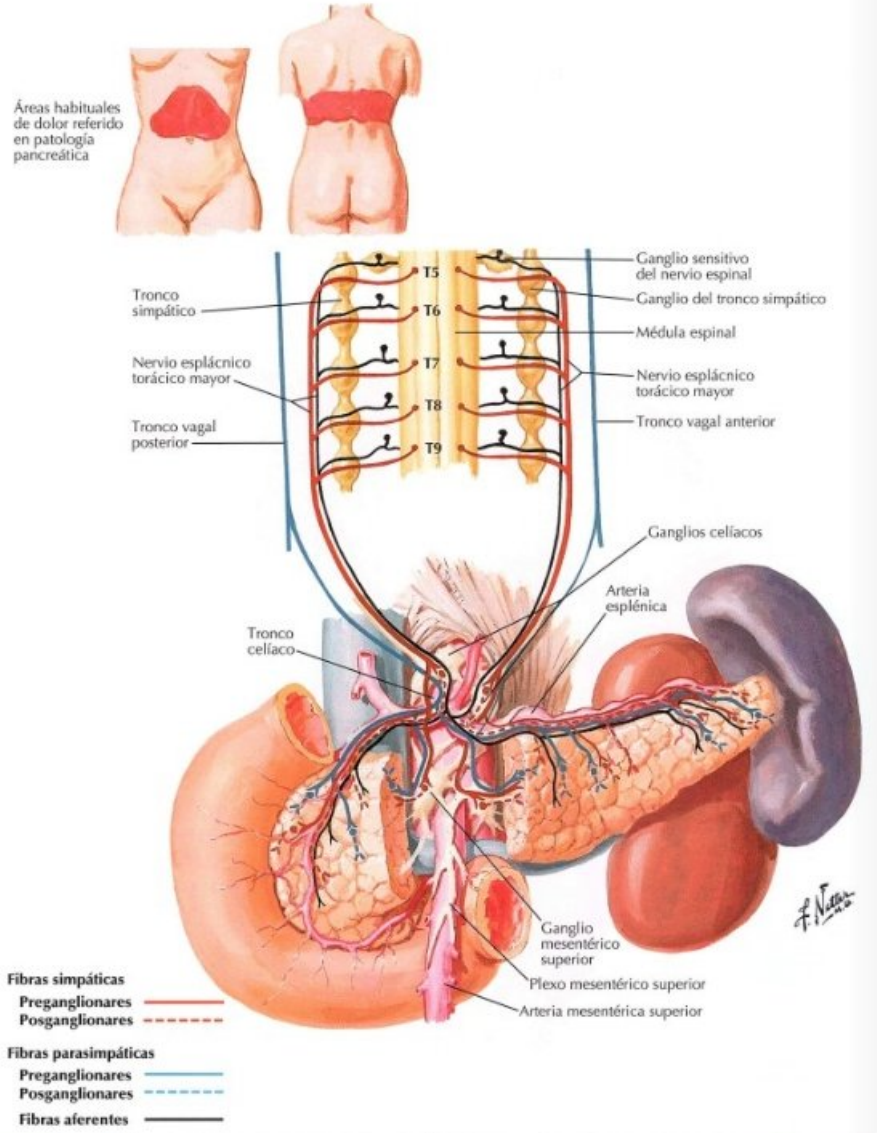

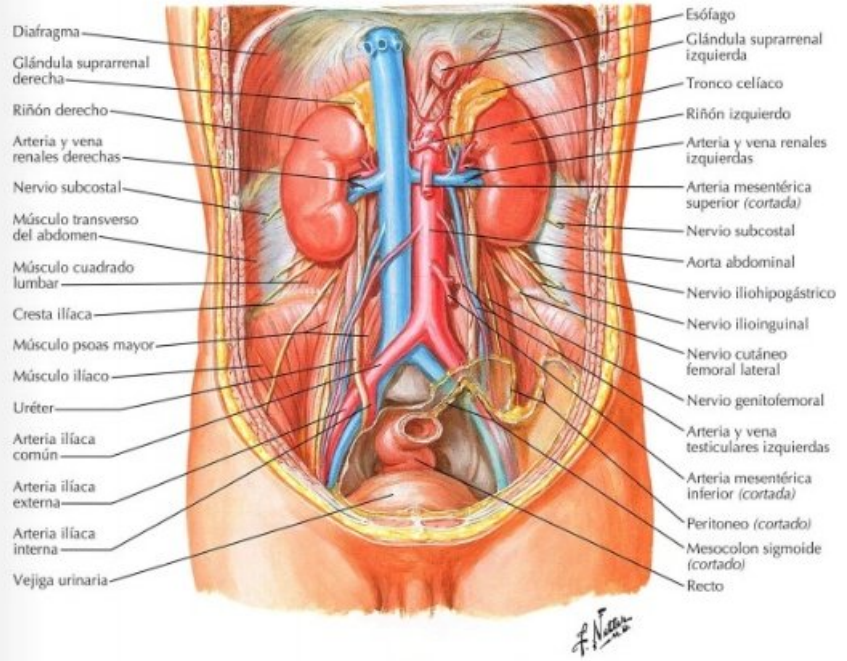

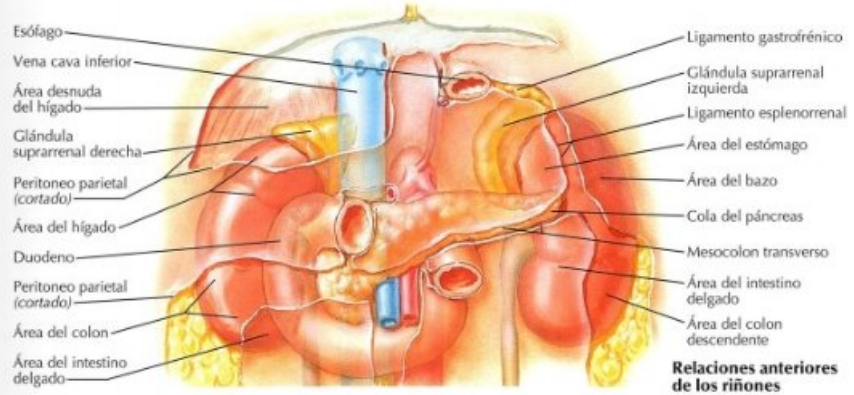

Relaciones anteriores de los riñones

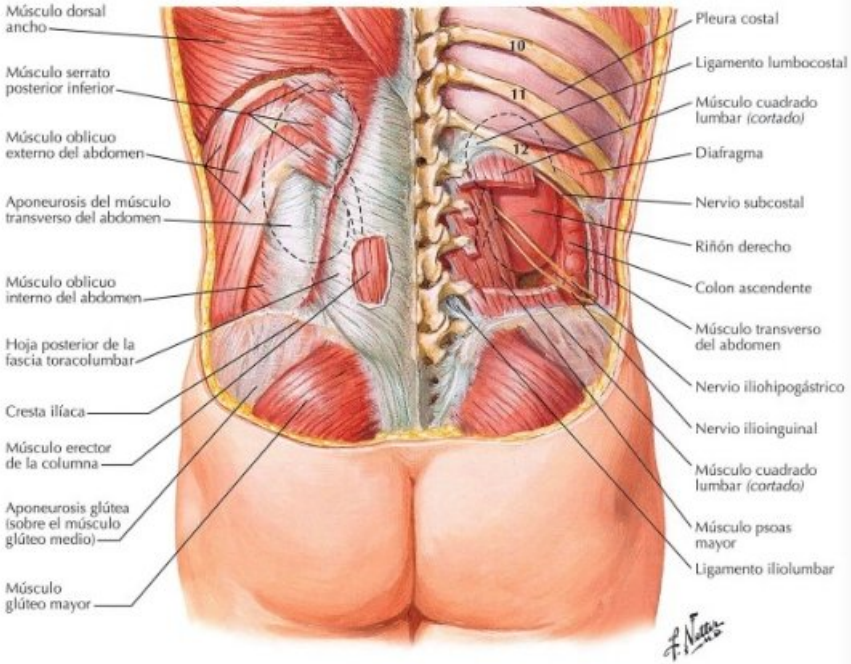

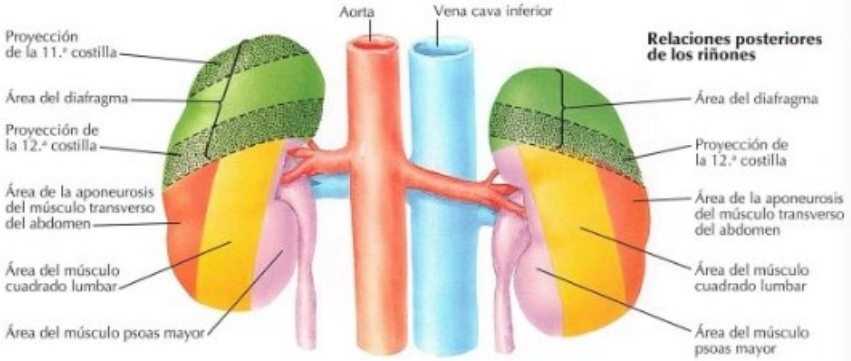

Véanse también láminas 342, BP 70

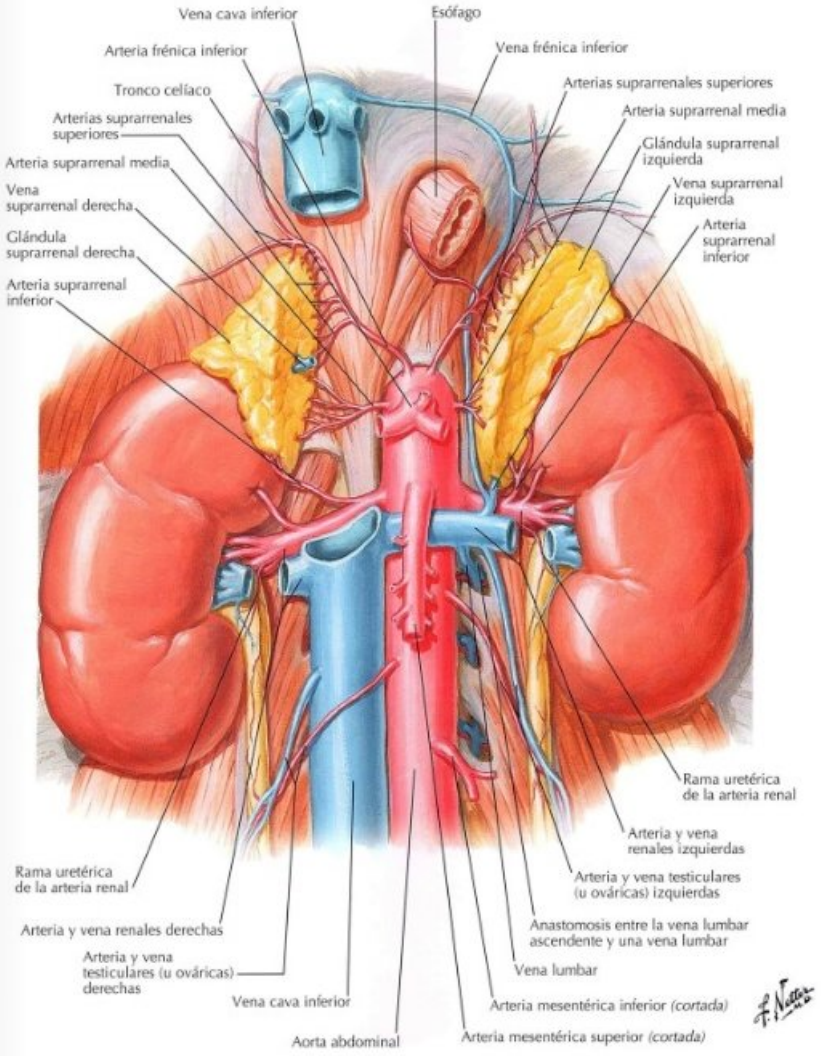

Véanse también **láminas 71, 72**

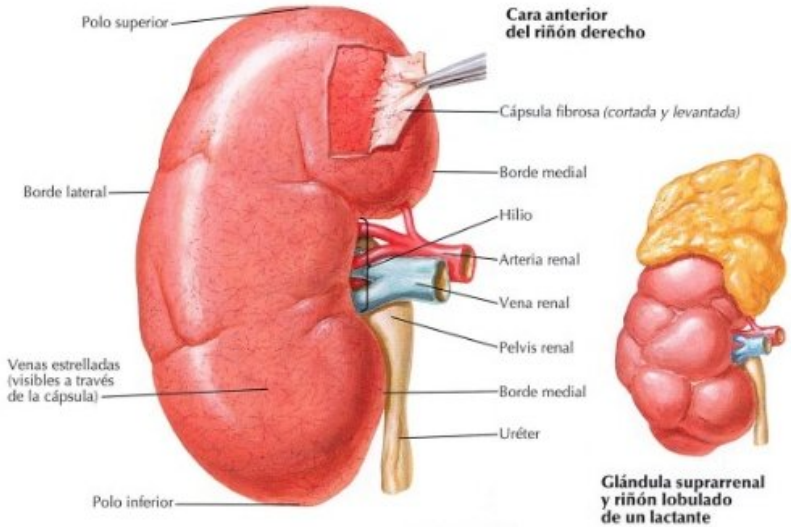

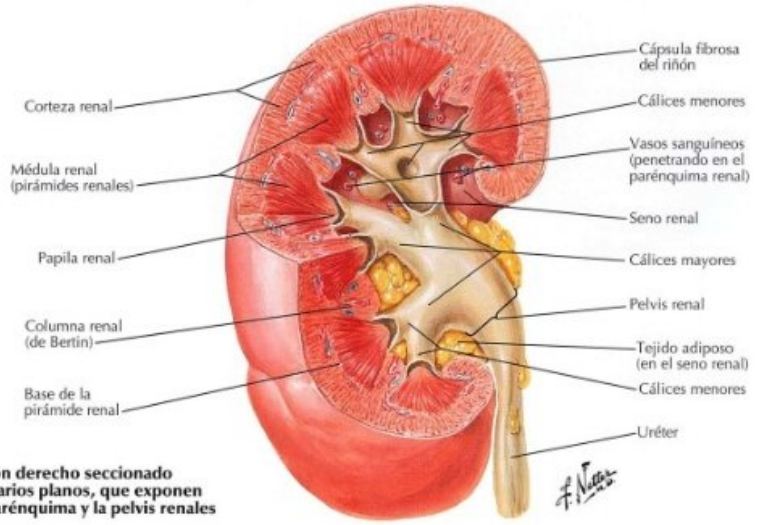

Véase también **lámina BP 73**

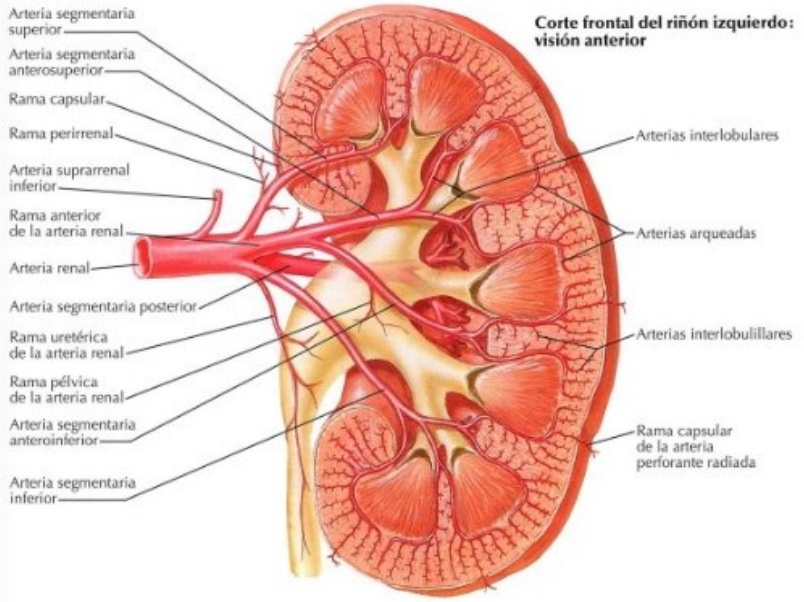

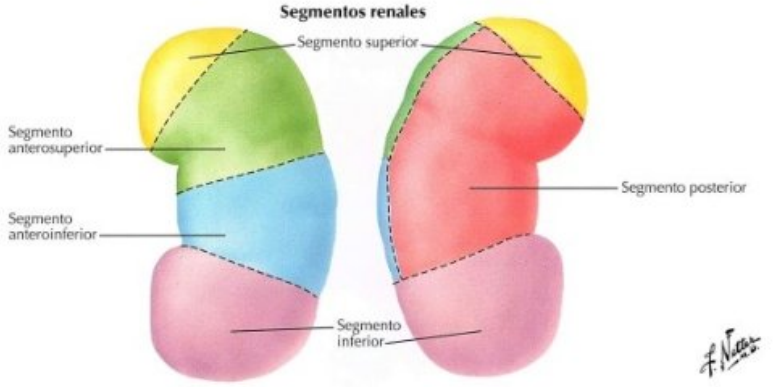

Véanse también **láminas 363, 365, 367**

Uréteres en el hombre: visión anterior

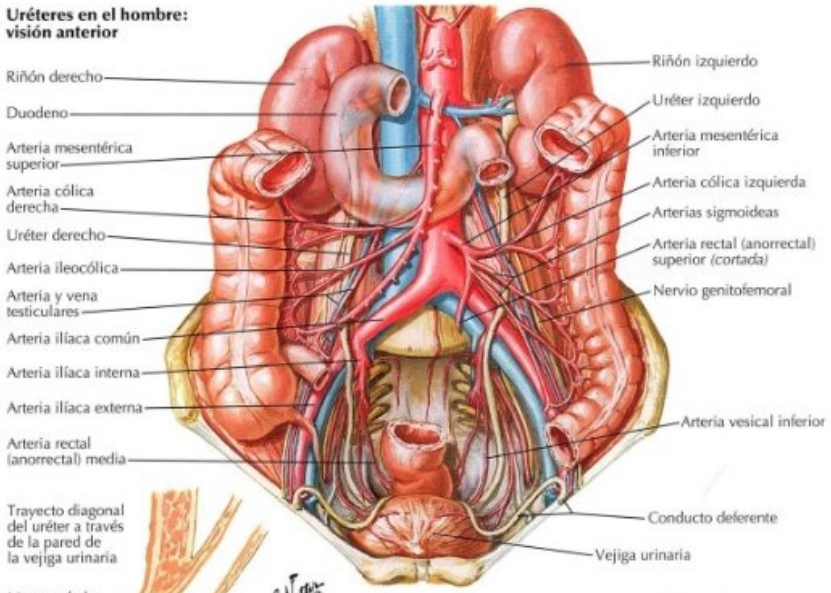

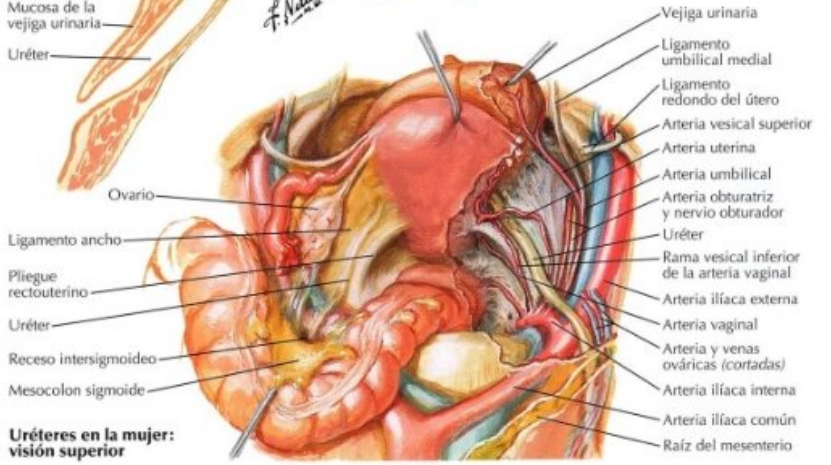

Uréteres en la mujer: visión superior

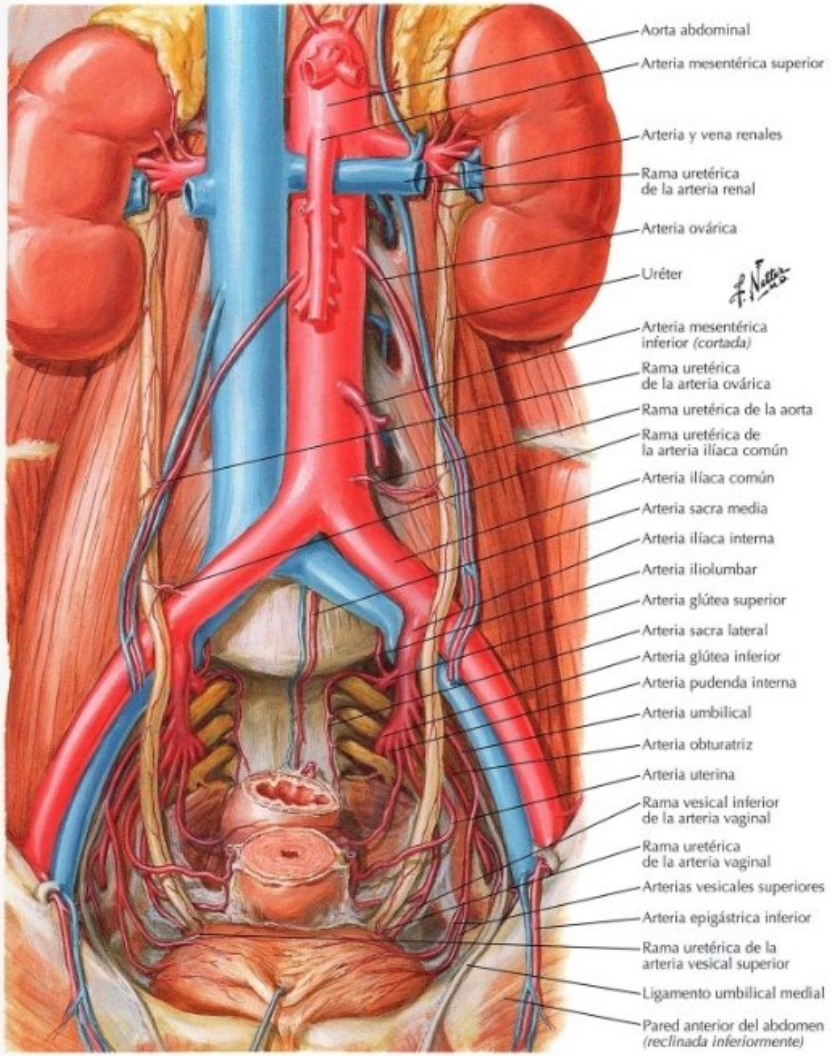

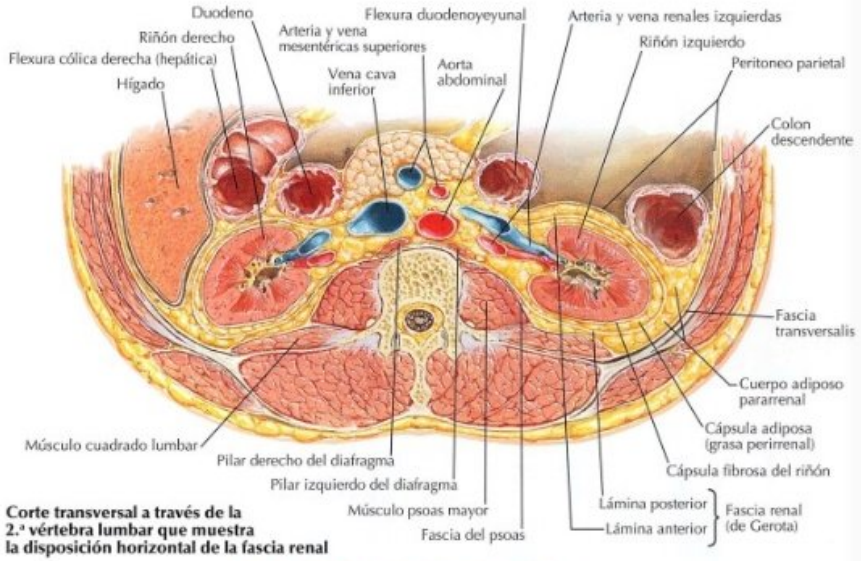

Corte transversal a través de la 2.ª vértebra lumbar que muestra la disposición horizontal de la fascia renal

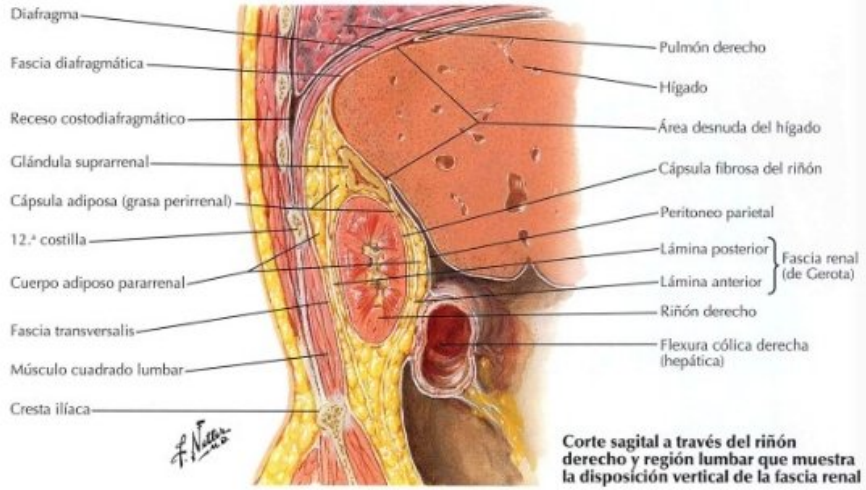

Corte sagital a través del riñón derecho y región lumbar que muestra la disposición vertical de la fascia renal

Véanse también **láminas 408, 410**

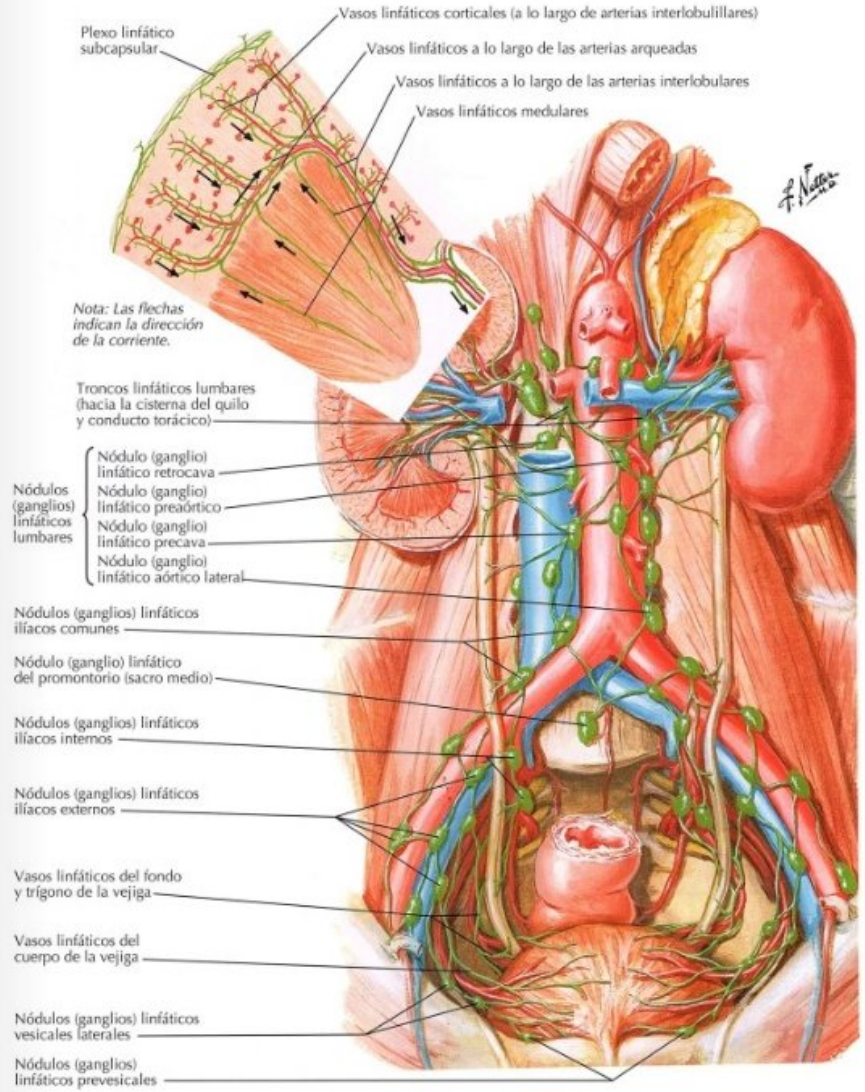

Nervios autónomos de riñones, uréteres y vejiga urinaria

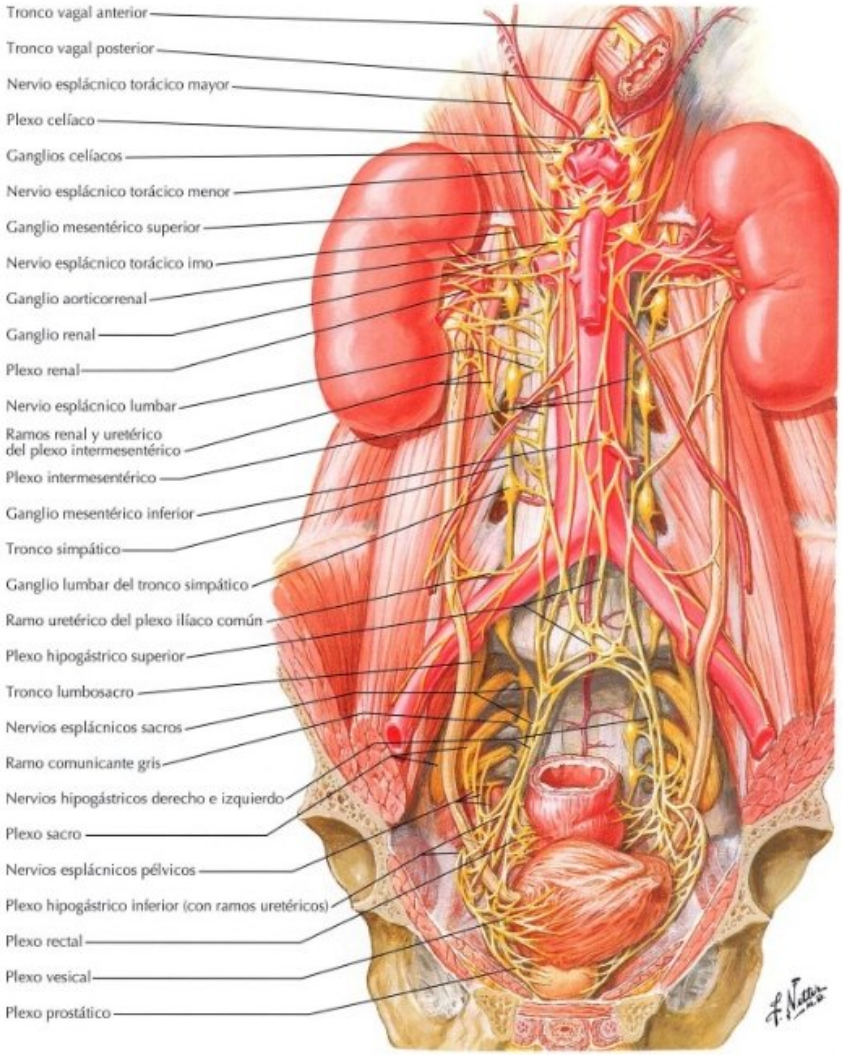

Inervación autónoma de los riñones y porción abdominal de los uréteres: esquema

5

Véanse también **láminas 6, 7, 419**

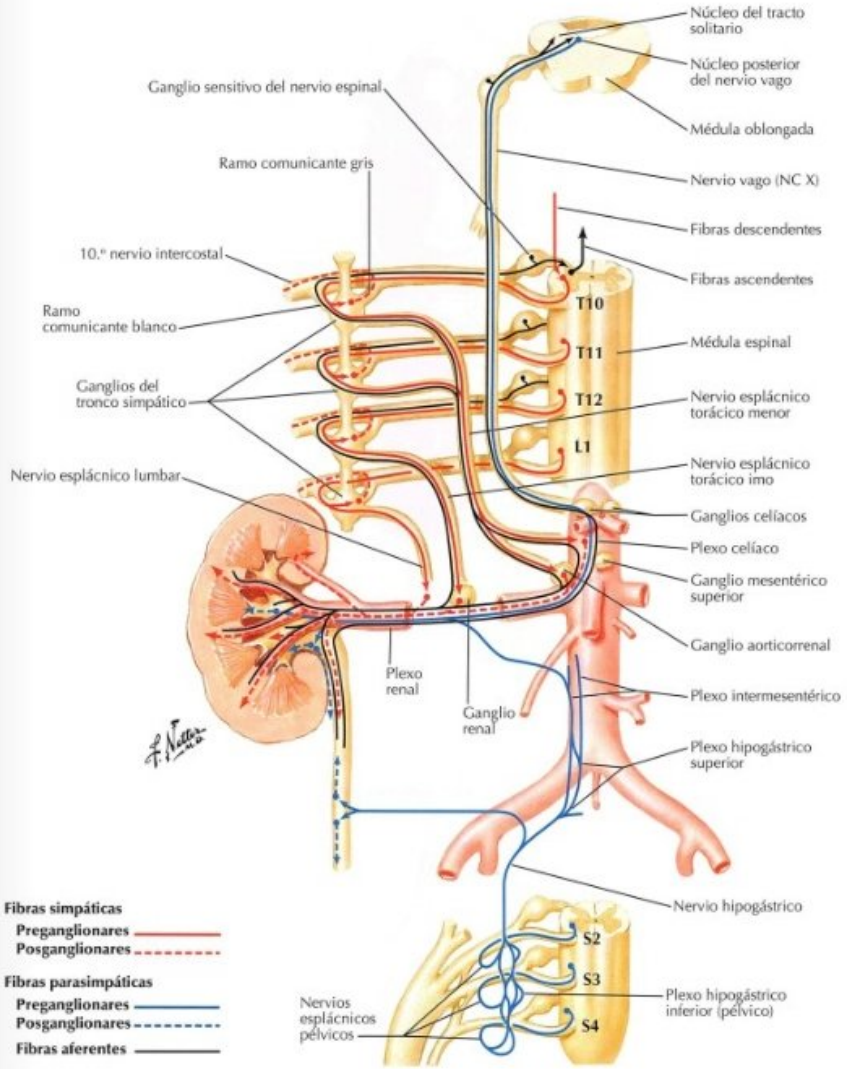

Nervios autónomos de las glándulas suprarrenales: disección y esquema

Véanse también **láminas 6, 7, 342**

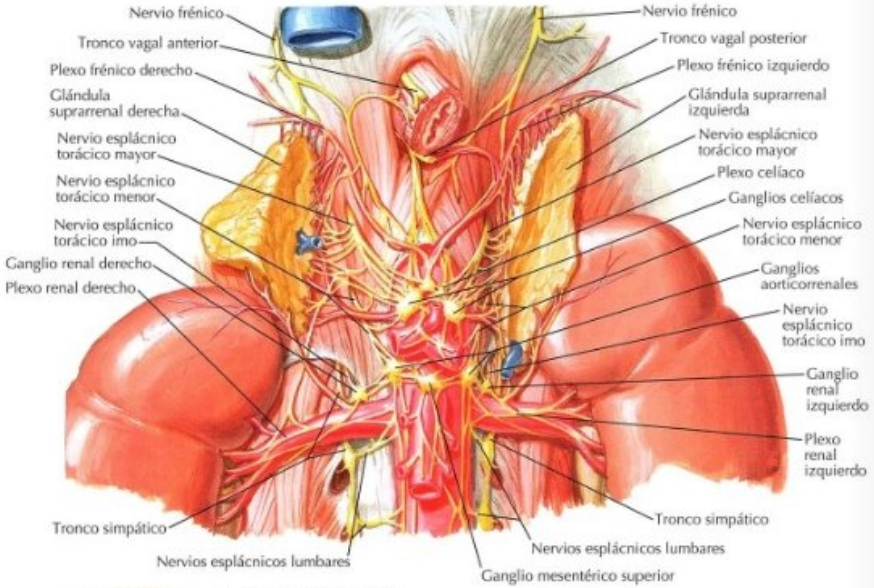

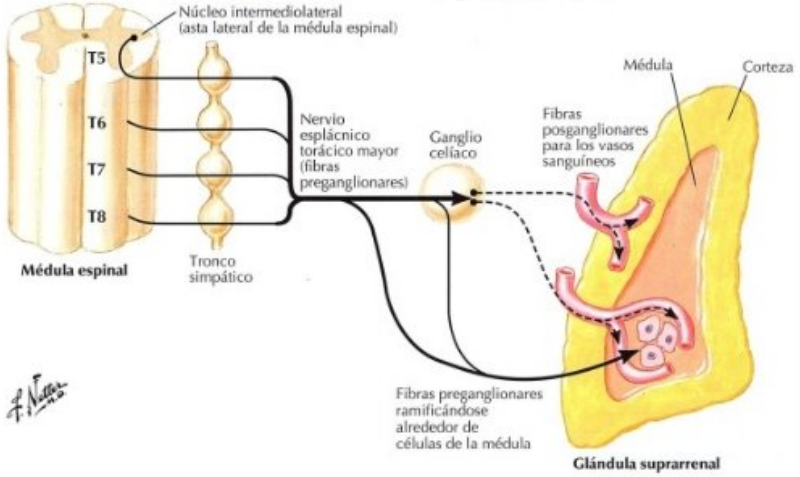

Arterias y venas de las glándulas suprarrenales *in situ*

Véanse también **láminas 332, 341**

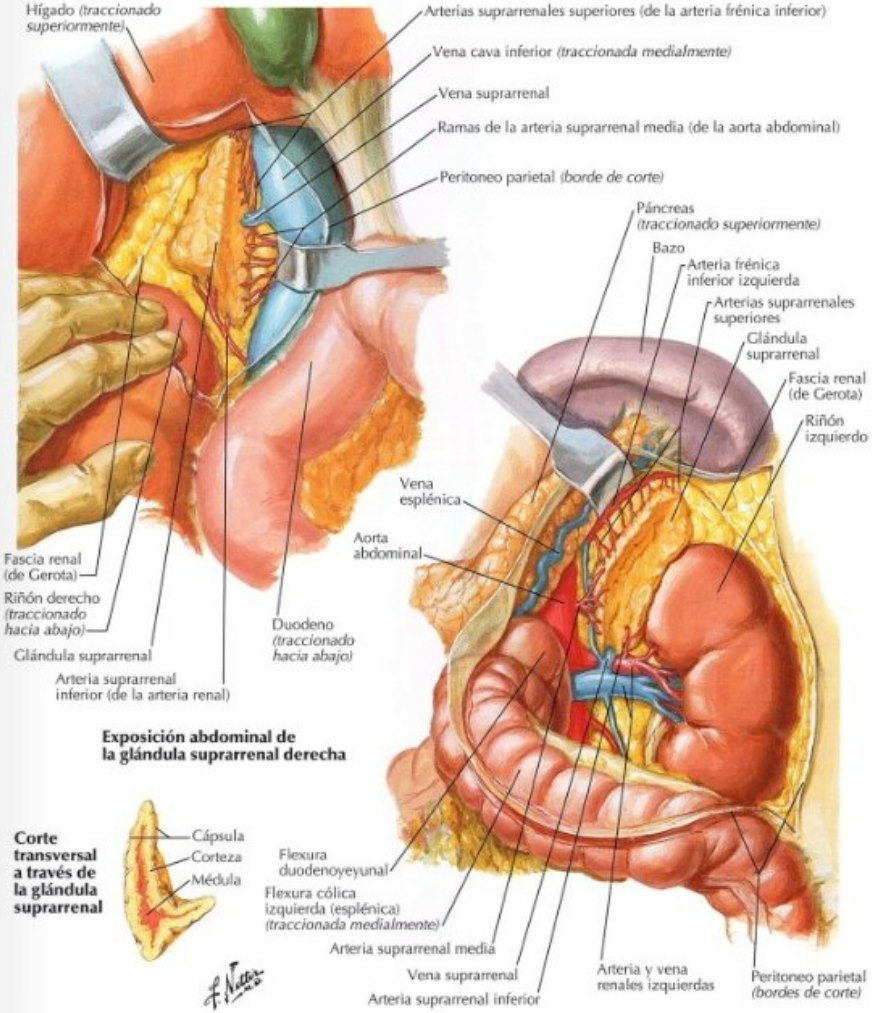

Exposición abdominal de la glándula suprarrenal izquierda

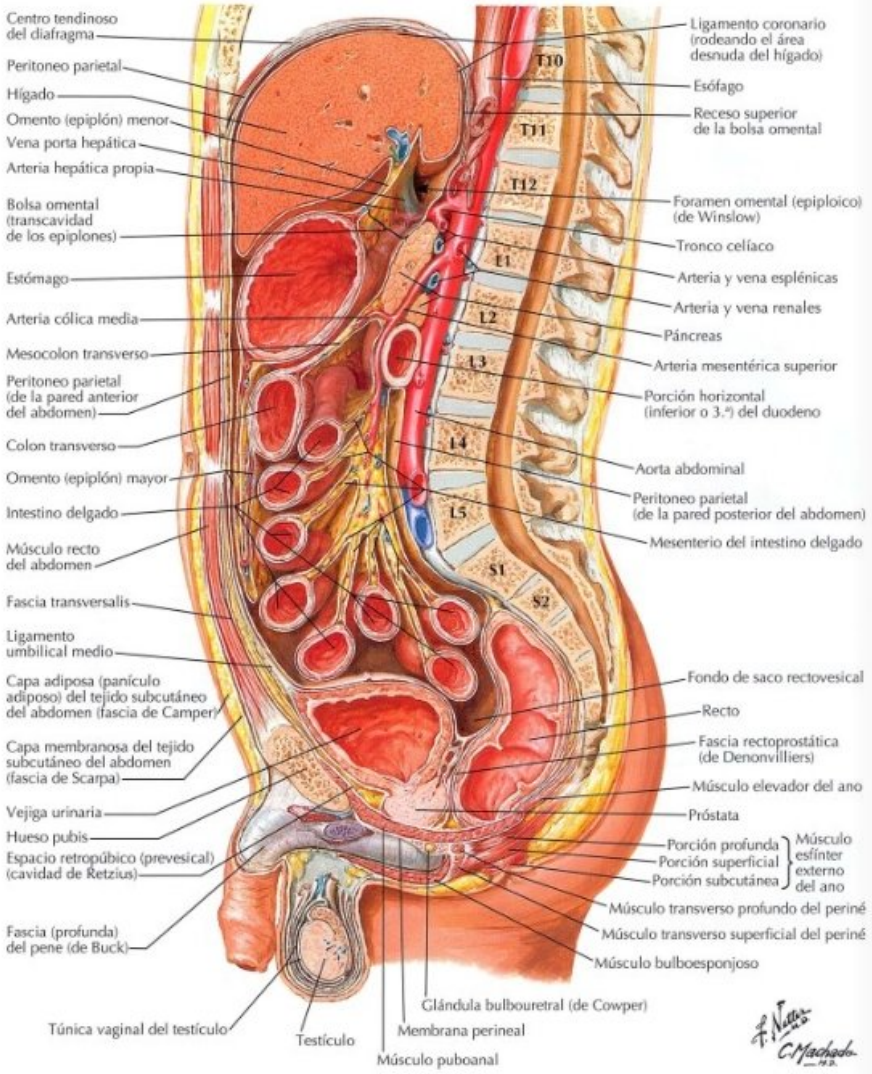
Centro tendinoso del diafragma
Peritoneo parietal
Hígado
Omento (epiplón) menor
Vena porta hepática
Arteria hepática propia
Bolsa omental (transcavidad de los epiplones)
Estómago
Arteria cólica media
Mesocolon transverso
Peritoneo parietal (de la pared anterior del abdomen)
Colon transverso
Omento (epiplón) mayor
Intestino delgado
Músculo recto del abdomen
Fascia transversalis
Ligamento umbilical medio
Capa adiposa (panículo adiposo) del tejido subcutáneo del abdomen (fascia de Camper)
Capa membranosa del tejido subcutáneo del abdomen (fascia de Scarpa)
Vejiga urinaria
Hueso pubis
Espacio retropúbico (prevesical) (cavidad de Retzius)
Fascia (profunda) del pene (de Buck)
Túnica vaginal del testículo
Testículo
Membrana perineal
Músculo puboanal
Glándula bulbouretral (de Cowper)
Músculo bulboesponjoso
Músculo transverso superficial del periné
Músculo transverso profundo del periné
Porción profunda
Porción superficial
Porción subcutánea
Músculo esfínter externo del ano
Próstata
Músculo elevador del ano
Fascia rectoprostática (de Denonvilliers)
Recto
Fondo de saco rectovesical
Aorta abdominal
Mesenterio del intestino delgado
Peritoneo parietal (de la pared posterior del abdomen)
Arteria mesentérica superior
Porción horizontal (inferior o 3.ª) del duodeno
Páncreas
Arteria y vena renales
Arteria y vena esplénicas
Tronco celíaco
Foramen omental (epiploico) (de Winslow)
Esófago
Receso superior de la bolsa omental
Ligamento coronario (rodeando el área desnuda del hígado)
T10
T11
T12
L1
L2
L3
L4
L5
S1
S2

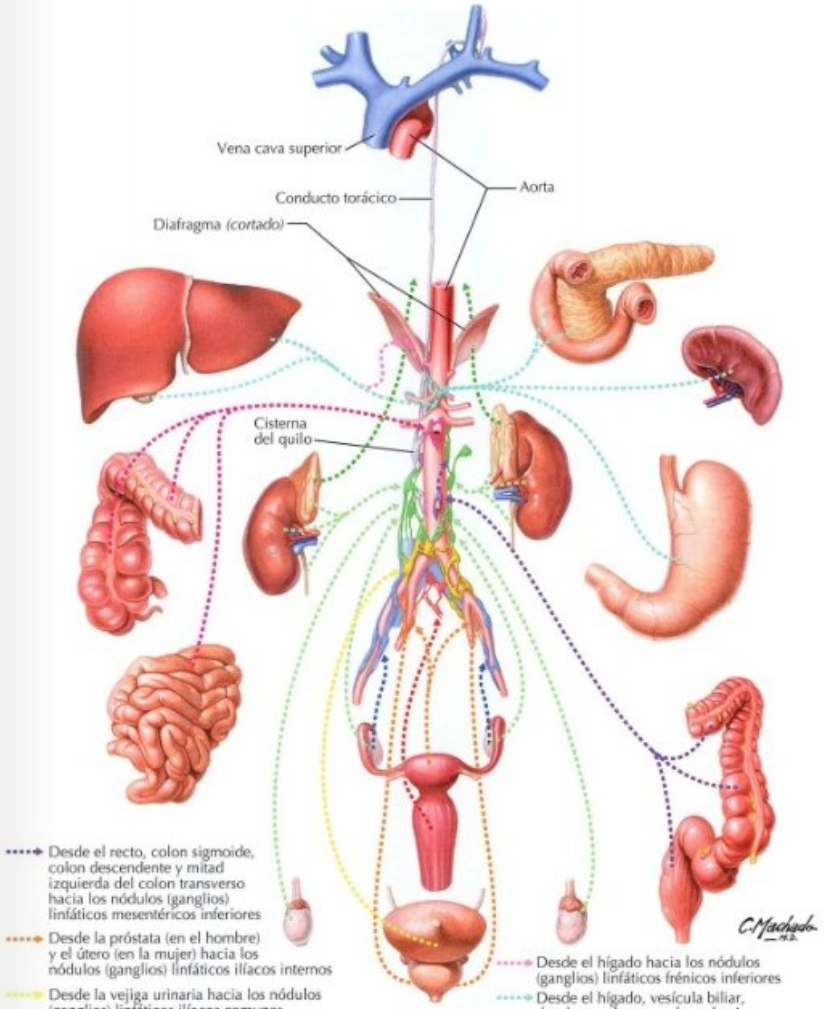
Vena cava superior
Aorta
Conducto torácico
Diafragma (cortado)
Cisterna del quilo
Desde el recto, colon sigmoide, colon descendente y mitad izquierda del colon transverso hacia los nódulos (ganglios) linfáticos mesentéricos inferiores
Desde la próstata (en el hombre) y el útero (en la mujer) hacia los nódulos (ganglios) linfáticos ilíacos internos
Desde la vejiga urinaria hacia los nódulos (ganglios) linfáticos ilíacos comunes
Desde la vagina hacia los nódulos (ganglios) linfáticos sacros
Desde los ovarios hacia los nódulos (ganglios) linfáticos ilíacos externos
Desde las glándulas suprarrenales hacia los nódulos (ganglios) linfáticos mediastínicos posteriores
Desde el hígado hacia los nódulos (ganglios) linfáticos frénicos inferiores
Desde el hígado, vesícula biliar, duodeno, páncreas y bazo hacia los nódulos (ganglios) linfáticos celíacos
Desde el ciego, colon ascendente y mitad derecha del colon transverso, íleon y yeyuno hacia los nódulos (ganglios) linfáticos mesentéricos superiores
Desde los riñones, glándulas suprarrenales, uréteres, testículos (en el hombre) y ovarios (en la mujer) hacia los nódulos (ganglios) linfáticos lumbares

TC axial (transversal) del abdomen intensificada con contraste intravenoso

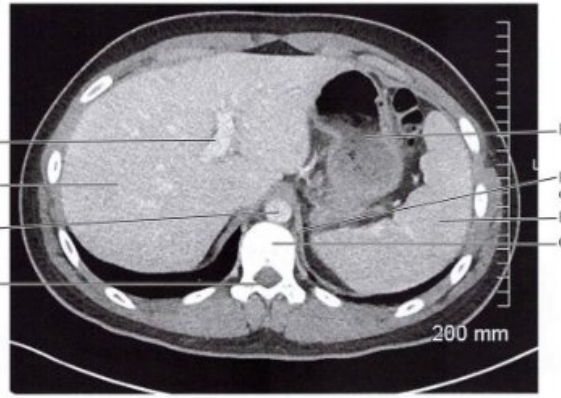

TC axial (transversal) de la porción superior del abdomen intensificada con contraste intravenoso

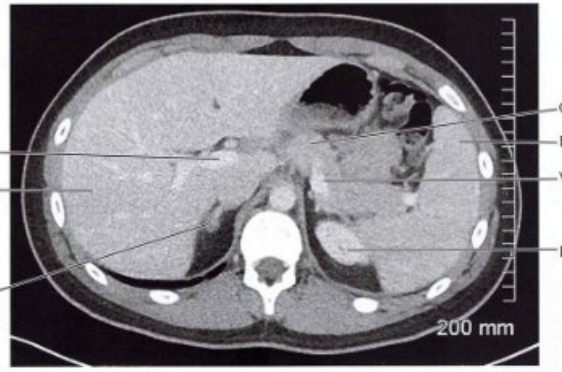

TC axial (transversal) de la porción media del abdomen intensificada con contraste intravenoso

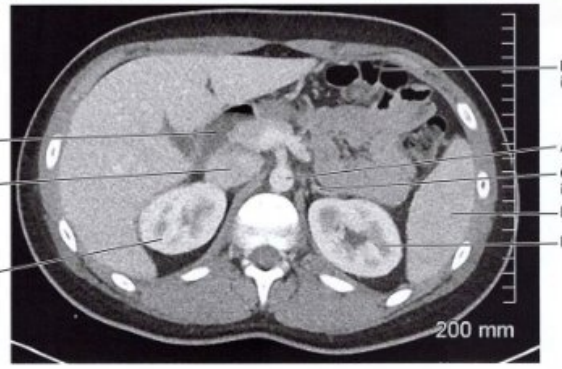

Véase también **lámina BP 82**

TC axial (transversal) de la porción media del abdomen intensificada con contraste intravenoso

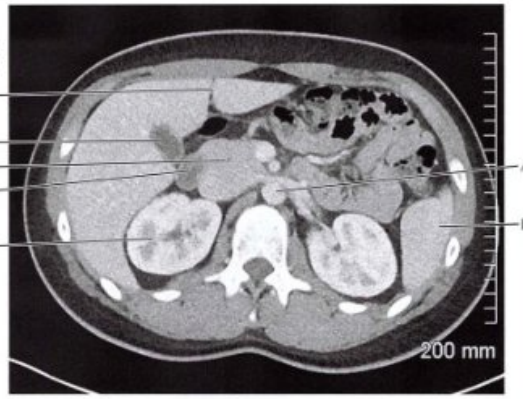

TC axial (transversal) del abdomen intensificada con contraste intravenoso

TC axial (transversal) del abdomen intensificada con contraste intravenoso

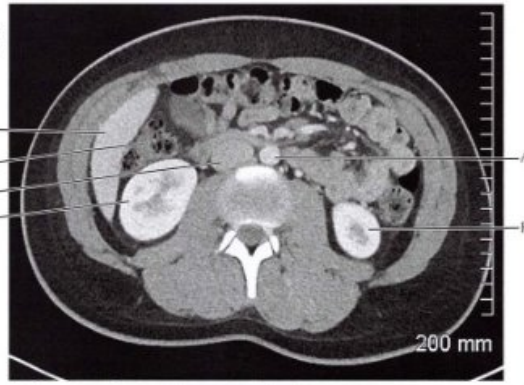

Corte transversal a nivel de la vértebra T10, a través de la unión gastroesofágica

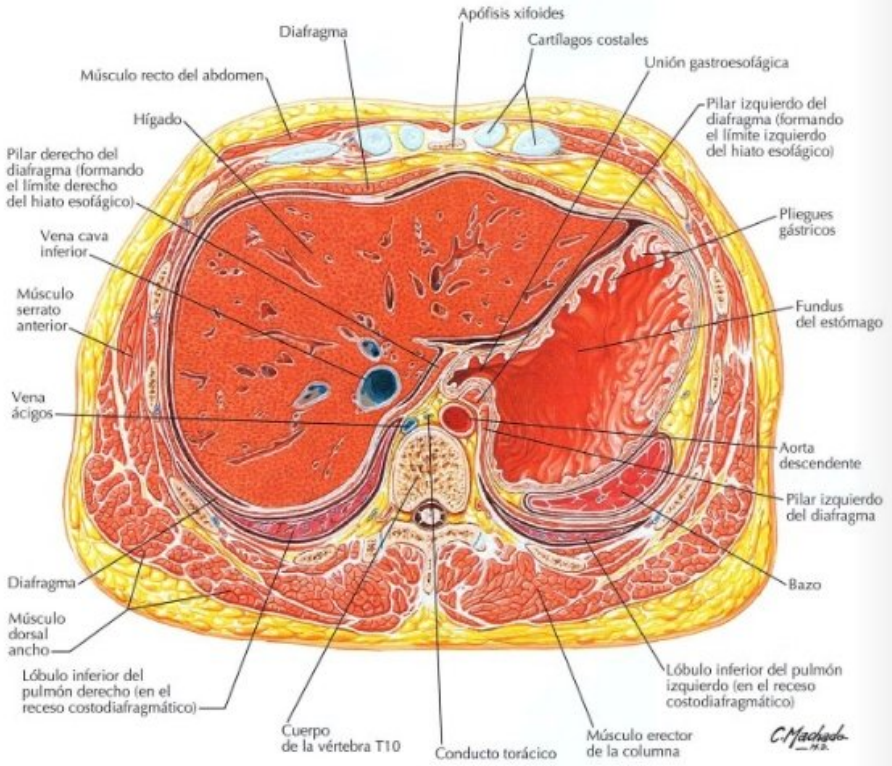

Corte transversal a nivel de la vértebra T12, inferior a la apófisis xifoides

5

Véase también lámina BP 79

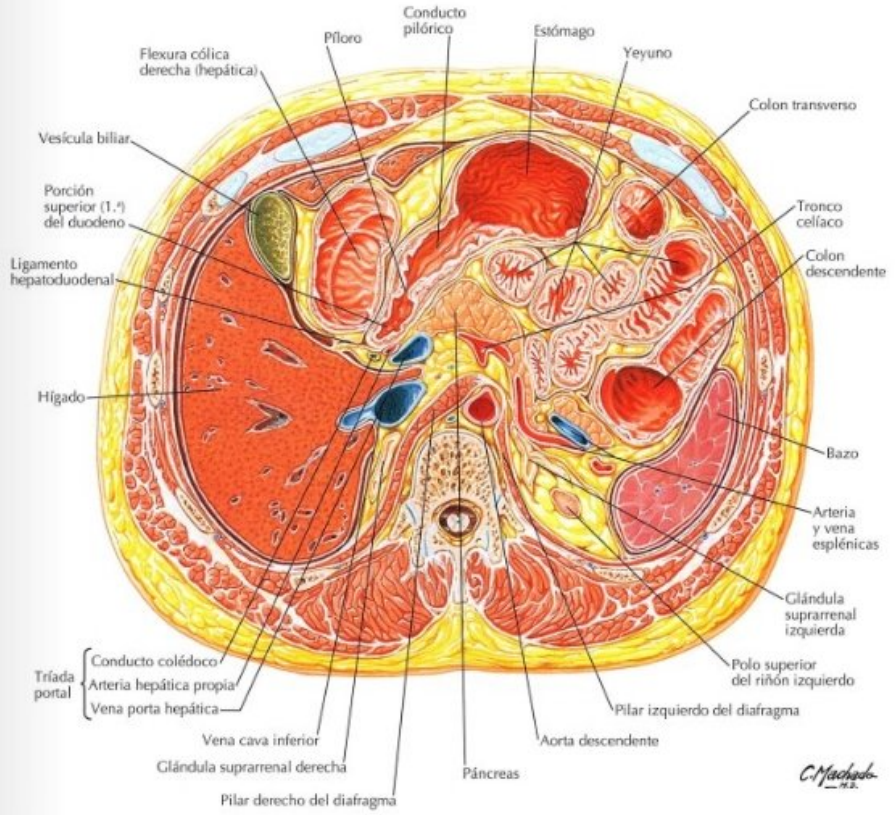

Corte transversal a nivel del disco intervertebral T12-L1

Véase también **lámina BP 79**

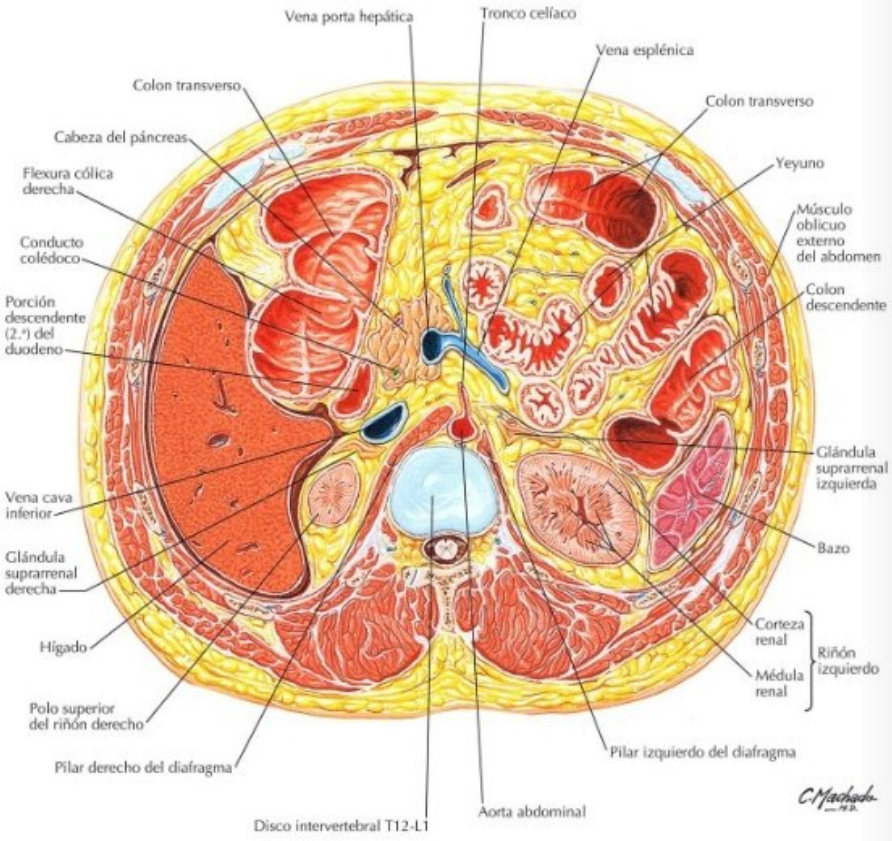

Corte transversal a nivel del disco intervertebral L1-L2

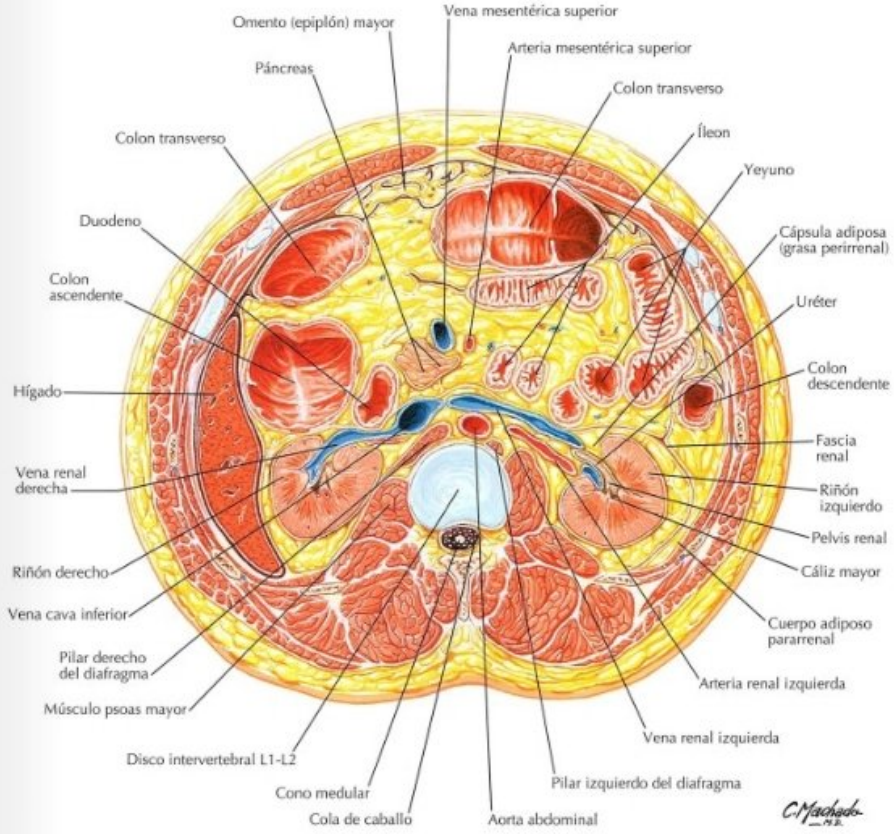

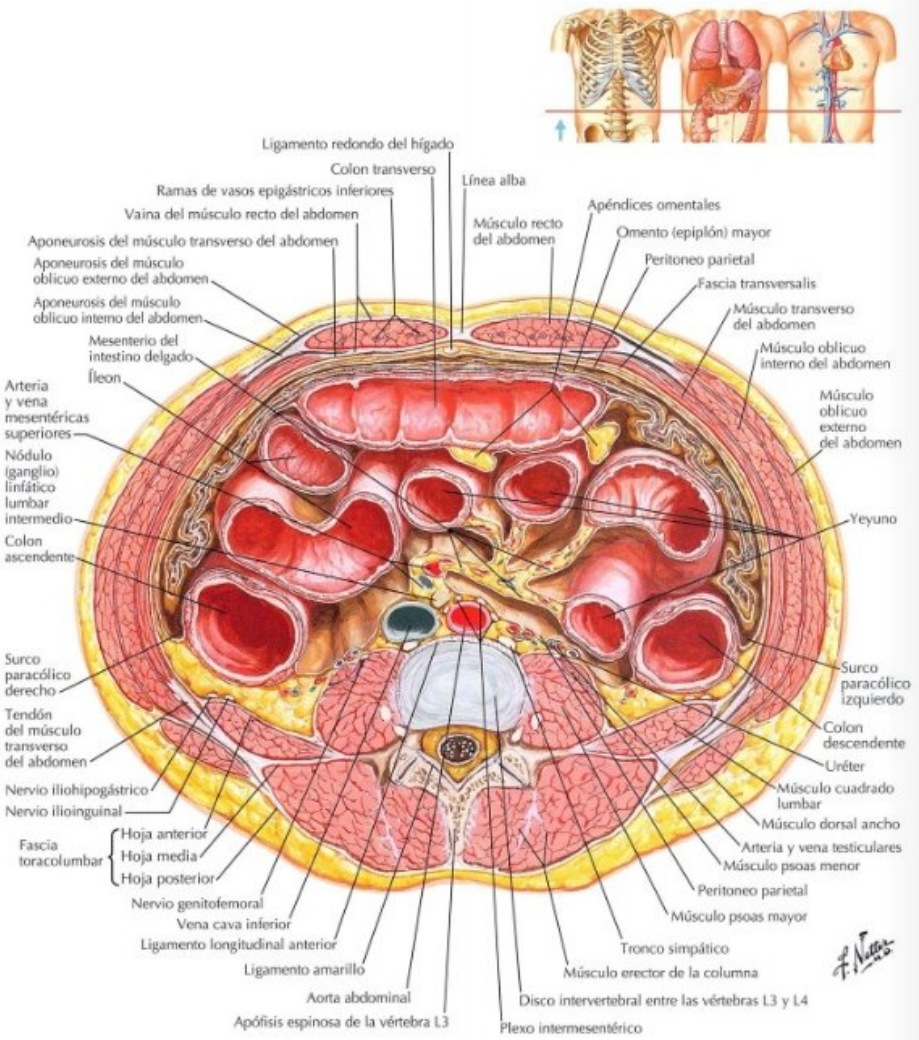

ESTRUCTURAS ANATÓMICAS	IMPORTANCIA CLÍNICA	NÚMEROS DE LÁMINAS
Sistema nervioso y órganos de los sentidos		
Nervios ilioinguinal y genitofemoral	Intervienen en el reflejo cremastérico; el ramo femoral del nervio genitofemoral proporciona inervación cutánea a la piel del triángulo femoral	287
Nervios intercostales, subcostal e iliohipogástrico	Conducen las sensaciones dolorosas bien localizadas de la pared abdominal y el peritoneo parietal; el dolor en la distribución de los dermatomas indica estados patológicos en los nervios espinales (p. ej., infección por herpes zóster)	278
Ganglio celiaco	Algunos pacientes con dolor médicamente intratable por pancreatitis crónica o una tumoración maligna pancreática avanzada son sometidos al bloqueo del ganglio celíaco; ubicado normalmente en la parte superior o inferior del nivel vertebral L1	320, 329
Nervios esplácnicos torácicos y lumbares (simpáticos)	Conducen sensaciones dolorosas desde las vísceras abdominales que a menudo se refieren a otras localizaciones; el cuadrante en que se localiza el dolor y la zona de radiación proporcionan las pistas para la fuente del dolor	324, 325
Nervio iliohipogástrico	La nefrectomía a través del músculo cuadrado lumbar puede lesionar el nervio iliohipogástrico, con la consiguiente anestesia por encima de la sínfisis del pubis	331
Sistema esquelético		
Apófisis xifoides y sínfisis del pubis	Puntos de referencia palpables utilizados para ubicar el plano transpilórico (de Addison; plano de L1), situado a mitad de camino entre estas estructuras; el plano puede contener el píloro del estómago, la porción horizontal (3.ª) del duodeno, la cabeza y el cuello del páncreas, la arteria mesentérica superior y el hilio del bazo	267
Espina ilíaca anterior superior (EIAS)	Relieve palpable que se usa para localizar el punto de McBurney; el dolor a la palpación sobre el punto de McBurney es un indicio de apendicitis	268, 300
Sistema muscular		
Línea alba	Estructura utilizada para incisiones en la pared abdominal, ya que brinda acceso a muchos órganos durante la cirugía exploratoria y es poco probable que haya vasos significativos que la crucen	267, 272
Ligamento inguinal	Estructura de referencia superficial desde la EIAS hasta el tubérculo del pubis que marca la división entre el abdomen y el miembro inferior; se forma a partir de la aponeurosis del oblicuo externo del abdomen	267, 271
Triángulo inguinal (de Hesselbach)	Región importante en la cara interna de la pared anterior del abdomen, limitada por los vasos epigástricos inferiores, el ligamento inguinal y el músculo recto del abdomen, a través de la cual el contenido abdominal puede herniarse provocando hernias inguinales directas	274, 280
Anillo inguinal profundo	Abertura en forma de hendidura en la fascia transversalis, justo por encima del punto medio del ligamento inguinal y lateral a la arteria epigástrica inferior, a través de la cual el contenido abdominal puede herniarse ocasionando hernias inguinales indirectas	280, 281
Anillo inguinal superficial	Abertura triangular en la aponeurosis del oblicuo externo del abdomen, superior y lateral al tubérculo del pubis y medial a la arteria epigástrica inferior, a través de la cual el contenido abdominal puede herniarse provocando hernias inguinales indirectas	270, 280, 281
Anillo femoral	Abertura superior del conducto femoral limitada por la parte medial del ligamento inguinal, la vena femoral y el ligamento lagunar; el contenido abdominal puede herniarse a través del anillo femoral hacia la parte superior del triángulo femoral situado inferolateral al tubérculo del pubis ocasionando una hernia femoral	282
Hiato esofágico	El ensanchamiento de este orificio a través del diafragma permite al estómago protruir en el mediastino, lo que puede aumentar la incidencia de la enfermedad por reflujo gastroesofágico (ERGE)	287, 289
Músculo recto del abdomen	Separación (diástasis abdominal) generalmente causada por embarazos múltiples, cirugía abdominal y aumento excesivo de peso; el sangrado de la arteria epigástrica inferior puede causar acumulación de sangre en el músculo recto del abdomen (hematoma de la vaina del músculo recto del abdomen), que puede confundirse con patologías abdominales agudas, como apendicitis	271

ESTRUCTURAS ANATÓMICAS	IMPORTANCIA CLÍNICA	NÚMEROS DE LÁMINAS
Sistema cardiovascular		
Venas paraumbilicales	En pacientes con hipertensión portal y en embarazos prolongados pueden estar dilatadas	277, 318
Arteria cística	Se liga durante la colecistectomía; puede tener múltiples orígenes; forma parte normalmente del trígono cistohepático (triángulo de Calot)	310
Arteria mesentérica superior	En pacientes delgados o que han sufrido una pérdida importante reciente de peso puede comprimir la porción horizontal (3.ª) del duodeno; puede seccionarse o desgarrarse en lesiones por desaceleración repentina	310, 313
Arterias intestinales	Las áreas sin circulación colateral significativa entre los vasos principales (territorios vasculares) se encuentran en riesgo de isquemia, que puede producirse secundariamente a aterosclerosis o tromboembolia de las arterias mesentéricas	313, 314
Anastomosis de la arteria marginal	La arteria marginal conecta las arterias cólicas derecha, media e izquierda, proporcionando una importante anastomosis para la circulación colateral	314
Venas esofágicas	Pueden dilatarse en la hipertensión portal, dando lugar a varices esofágicas; la hemorragia varicosa puede ser potencialmente mortal y a menudo requiere una intervención endoscópica urgente	315, 318
Vena porta hepática	La reducción del flujo sanguíneo a través del hígado (p. ej., debido a cirrosis) puede producir hipertensión portal y dilatación de las tributarias de la vena porta hepática; la sangre puede retornar hacia el corazón a través de las anastomosis portosistémicas	317, 318
Vena rectal (anorrectal) superior	Se anastomosa con las venas rectales (anorrectales) medias e inferiores que pueden estar dilatadas en la hipertensión portal	317, 318
Aorta abdominal	Localización frecuente de aneurismas en el abdomen, en especial distalmente a las arterias renales; para excluir los aneurismas se explora rutinariamente con ecografía	336
Arteria renal	Puede producirse estenosis secundariamente a aterosclerosis o displasia fibromuscular, lo que provoca hipertensión arterial de difícil control; puede verse afectada en los aneurismas de la aorta abdominal	334, 336
Sistema linfático		
Bazo	Puede romperse a causa de la fractura de las costillas 10 a 12; en la cirrosis, infecciones víricas y neoplasias malignas hematológicas se puede producir aumento de tamaño (esplenomegalia); si es palpable, el bazo está agrandado	291, 307
Sistema digestivo		
Hígado	Palpable inferiormente al arco (reborde) costal derecho la hepatomegalia puede producirse en procesos como hepatitis, insuficiencia cardíaca y enfermedades infiltrantes; en las imágenes radiológicas el aspecto encogido y nodular del hígado indica cirrosis; localización frecuente de metástasis	269, 288, 294
Unión gastroesofágica	Las relajaciones transitorias o la hipotonía del esfínter esofágico inferior pueden causar enfermedad por reflujo gastroesofágico (ERGE), una causa habitual de dolor epigástrico; localización frecuente de cáncer de esófago	257, 295, 347
Estómago y duodeno	Localización principal de úlceras pépticas; el uso excesivo de antiinflamatorios no esteroideos (AINES) y/o la infección por *Helicobacter pylori* pueden causar ulceración	292, 294, 295
Píloro	La estenosis pilórica hipertrófica infantil provoca vómitos posprandiales en proyectil en los recién nacidos	295
Papila duodenal mayor (de Vater)	Se cateteriza e inyecta con contraste durante una colangiopancreatografía retrógrada endoscópica (CPRE), un procedimiento de diagnóstico común; la disfunción del esfínter de la ampolla hepatopancreática (esfínter de Oddi) puede obstruir el flujo biliar a través de la papila duodenal mayor, provocando dolor en el cuadrante superior derecho	297, 305

ESTRUCTURAS ANATÓMICAS	IMPORTANCIA CLÍNICA	NÚMEROS DE LÁMINAS
Sistema digestivo *(cont.)*		
Apéndice vermiforme	Propenso a la inflamación y rotura (apendicitis); puede tener posición retrocecal, en cuyo caso la apendicitis causa inflamación de la fascia del psoas adyacente y una localización atípica del dolor	298, 300
Colon	Localización frecuente de divertículos y neoplasias malignas; la colonoscopia se realiza para explorar el cáncer de colon	301
Vesícula biliar	Puede inflamarse (colecistitis) y provocar dolor secundariamente a los cálculos biliares que obstruyen el conducto cístico	302, 305,308, 328
Conducto colédoco	Los cálculos biliares pueden quedar impactados en el conducto colédoco (coledocolitiasis), lo que provoca hepatitis e ictericia; algunos casos pueden complicarse con pancreatitis y/o infección del conducto colédoco obstruido (colangitis); las piedras pequeñas pueden ser problemáticas, mientras que las piedras grandes generalmente permanecen en la vesícula biliar y son más frecuentemente asintomáticas; para localizar y aliviar la obstrucción se realiza una CPRE	302, 303, 305
Ombligo	Resto de la inserción del cordón umbilical que contiene los vasos umbilicales fetales; punto de referencia para localizar el plano transumbilical, que se utiliza para dividir el abdomen en cuadrantes; marca la posición del dermatoma T10; se usa para localizar el punto de McBurney; ubicación frecuente de hernias en la pared abdominal	267, 269
Páncreas	Se sitúa básicamente retroperitoneal y profundo al estómago; por tanto, el páncreas inflamado (pancreatitis) puede ser comprimido por el estómago y causar dolor intenso referido en el dorso (espalda); la pancreatitis, muy a menudo a causa de obstrucción biliar o alcoholismo, puede causar complicaciones graves potencialmente mortales; el cáncer de cabeza/cuello de páncreas puede comprimir el árbol biliar	292, 306, 329
Sistema urinario		
Riñón	El riñón derecho se sitúa más inferior que el riñón izquierdo debido a la presencia del hígado; las arterias renales generalmente se localizan en el nivel vertebral L2 y pueden estar involucradas en aneurismas de la aorta abdominal; los cálculos renales causan un dolor significativo cuando impactan en el uréter	333
Pelvis renal	Puede dilatarse como consecuencia de una obstrucción ureteral o del orificio de desembocadura de la vejiga urinaria (orificio interno de la uretra), una afección conocida como hidronefrosis que se visualiza fácilmente mediante ecografía	333
Sistema endocrino		
Glándula suprarrenal	Produce hormonas en su corteza (p. ej., cortisol, aldosterona) y médula (p. ej., adrenalina, noradrenalina); en imágenes radiológicas axiales del abdomen se descubren incidentalmente pequeñas masas; la necesidad de más estudios depende en parte del tamaño	330

*La selección se basa en general en datos clínicos y en correlaciones clínicas discutidas frecuentemente en cursos de anatomía macroscópica.

MÚSCULO	GRUPO DE MÚSCULOS	ORIGEN	INSERCIÓN	INERVACIÓN	IRRIGACIÓN	ACCIONES PRINCIPALES
Cuadrado lumbar	Posteriores de la pared abdominal	Mitad medial del borde inferior de la 12.ª costilla, vértices de las apófisis transversas de las vértebras L1-L4	Ligamento iliolumbar, labio interno de la cresta ilíaca	Ramos anteriores los nervios espinales T12-L1	Arteria iliolumbar	Extiende y flexiona lateralmente la columna vertebral, fija la 12.ª costilla durante la inspiración
Oblicuo externo del abdomen	Anteriores de la pared abdominal	Caras externas de las costillas 5-12	Línea alba, tubérculo del pubis, mitad anterior de la cresta ilíaca	Ramos anteriores de los nervios espinales T7-T12	Arterias epigástricas superior e inferior y lumbares	Comprime y sostiene las vísceras abdominales, flexiona y rota el tronco
Oblicuo interno del abdomen	Anteriores de la pared abdominal	Fascia toracolumbar, 2/3 anteriores de la cresta ilíaca	Bordes inferiores de las costillas 10-12, línea alba (a través de la vaina del músculo recto del abdomen), cresta y pecten del pubis (a través del tendón conjunto)	Ramos anteriores de los nervios espinales T7-L1	Arterias epigástricas superior e inferior, circunfleja ilíaca profunda y lumbares	Comprime y sostiene las vísceras abdominales, flexiona y rota el tronco
Piramidal	Anteriores de la pared abdominal	Cuerpo del pubis y sínfisis del pubis (anterior al recto del abdomen)	Línea alba (inferior al ombligo)	Ramo anterior del nervio espinal T12 a través de los nervios subcostal o iliohipogástrico	Arteria epigástrica inferior	Tensa la línea alba
Recto del abdomen	Anteriores de la pared abdominal	Sínfisis del pubis, cresta del pubis	Apófisis xifoides, cartílagos costales 5-7	Ramos anteriores de los nervios espinales T7-T12	Arterias epigástricas superior e inferior	Flexiona el tronco, comprime las vísceras abdominales
Transverso del abdomen	Anteriores de la pared abdominal	Caras internas de los cartílagos costales 7-12, fascia toracolumbar, cresta ilíaca	Línea alba (a través de la vaina del músculo recto del abdomen), cresta del pubis y pecten del pubis (a través del tendón conjunto)	Ramos anteriores de los nervios espinales T7-L1	Arterias circunfleja ilíaca profunda, epigástrica inferior y lumbares	Comprime y sostiene las vísceras abdominales

En la anatomía humana son frecuentes las variaciones en la contribución de los nervios espinales a la inervación de los músculos, en su irrigación arterial, sus inserciones y sus acciones. Por tanto, existen diferencias entre los distintos textos y hay que entender que las variaciones anatómicas son normales.

PELVIS 6

Anatomía de superficie	352	**Genitales internos masculinos**	391-392
Pelvis ósea	353-357	**Recto y conducto anal**	393-399
Diafragma pélvico y vísceras pélvicas	358-368	**Vasculatura**	400-410
Vejiga urinaria	369-371	**Nervios del periné y vísceras pélvicas**	411-419
Genitales internos femeninos	372-376	**Anatomía seccional**	420-421
Periné y genitales externos femeninos	377-380	**Estructuras con gran significación clínica**	Tablas 6.1-6.3
Periné y genitales externos masculinos	381-388	**Músculos**	Tabla 6.4
Homologías de los genitales masculinos y femeninos	389-390	**Láminas electrónicas extra**	BP 84-BP 95

LÁMINAS ELECTRÓNICAS EXTRA

BP 84 Fascias de la pelvis y periné masculino y femenino

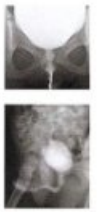

BP 85 Cistouretrografías en el hombre y la mujer

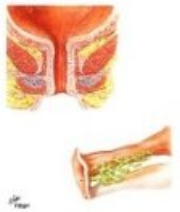

BP 86 Uretra femenina

BP 87 Genética de la reproducción

LÁMINAS ELECTRÓNICAS EXTRA *(cont.)*



BP 88 Ciclo menstrual

BP 89 Desarrollo uterino

BP 90 Ovario, ovocitos y folículos

BP 91 Variaciones en el himen

BP 92 Corte transversal de la pelvis a través de la próstata

BP 93 Arterias y venas de la pelvis: hombre (imagen de la próstata)

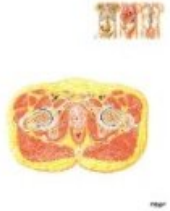

BP 94 Corte transversal de la pelvis a través de la unión vesicoprostática

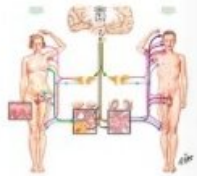

BP 95 Glándulas endocrinas, hormonas y pubertad

Véanse también **láminas 188, 267**

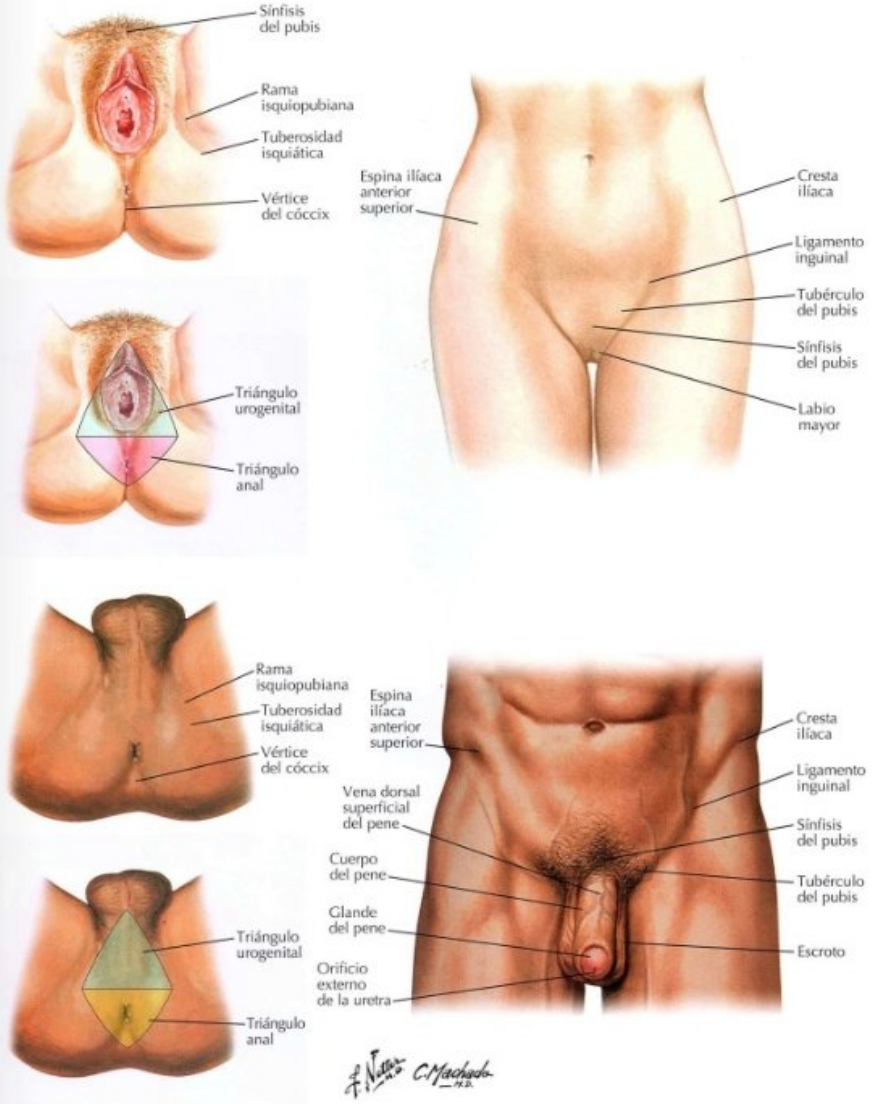

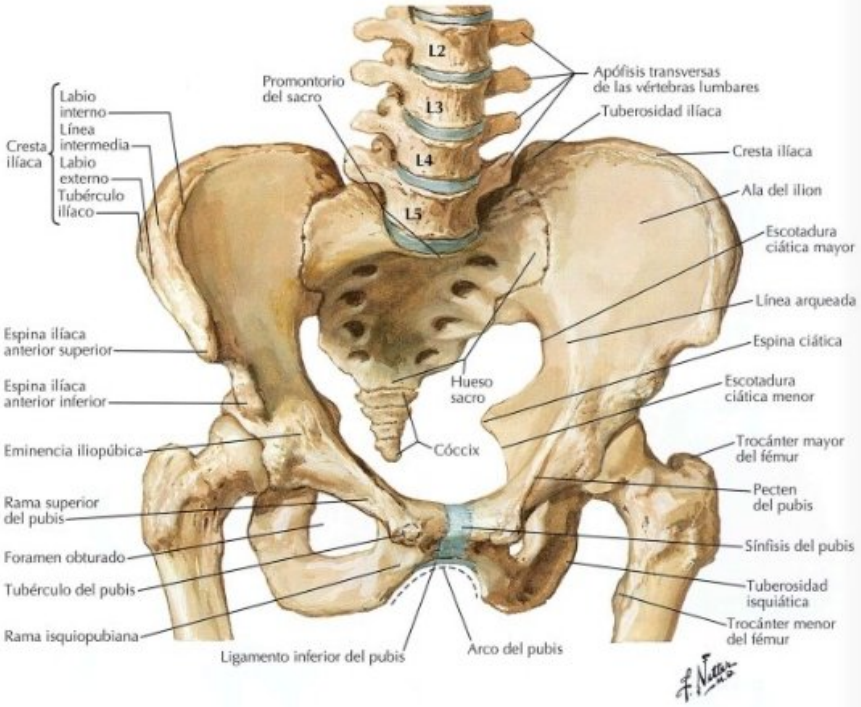

Mujer

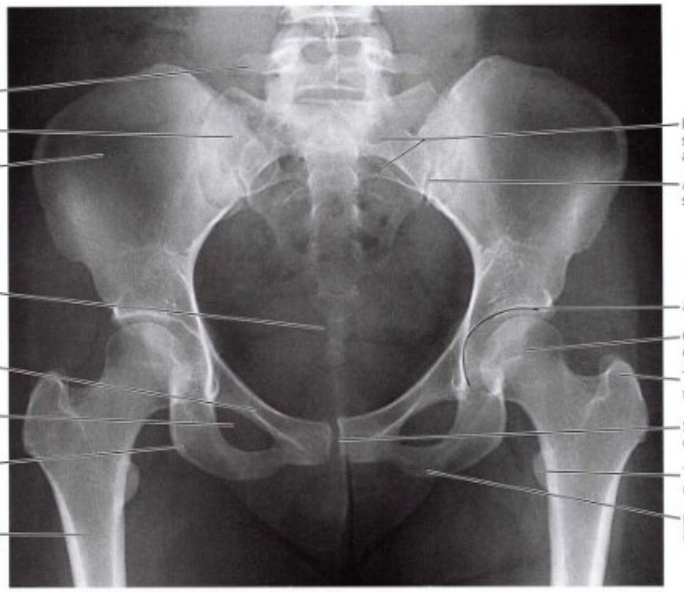

Hombre

Véase también lámina 268

Pelvis ósea femenina/abertura (estrecho) superior de la pelvis femenina: visión anterior

Pelvis ósea masculina/abertura (estrecho) superior de la pelvis masculina: visión anterior

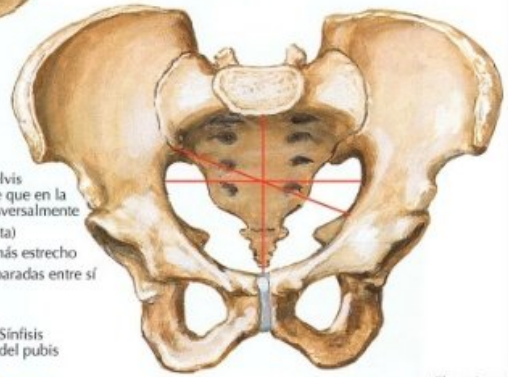

El conjugado diagonal es el único diámetro de la abertura (estrecho) superior de la pelvis que puede medirse clínicamente

- Todas las medidas son ligeramente más cortas en relación con el tamaño corporal que en la mujer
- Abertura (estrecho) superior de la pelvis orientada más anteroposteriormente que en la mujer, donde tiende a ser oval transversalmente
- Sínfisis púbica más profunda (más alta)
- Arco del pubis (ángulo subpúbico) más estrecho
- Tuberosidades isquiáticas menos separadas entre sí
- Alas del ilion menos anchas

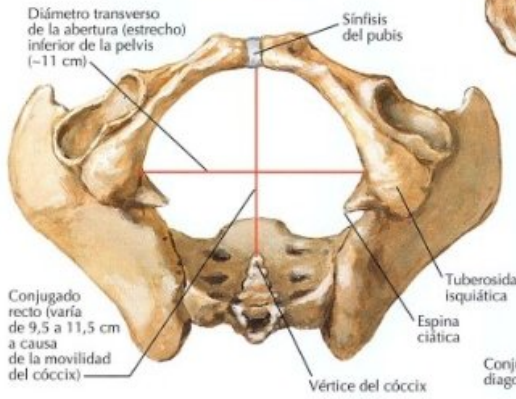

Pelvis ósea femenina/abertura (estrecho) inferior de la pelvis femenina: visión inferior

El diámetro transverso es la mayor distancia de la abertura (estrecho) inferior de la pelvis

Mujer: corte sagital

Véase también lámina 184

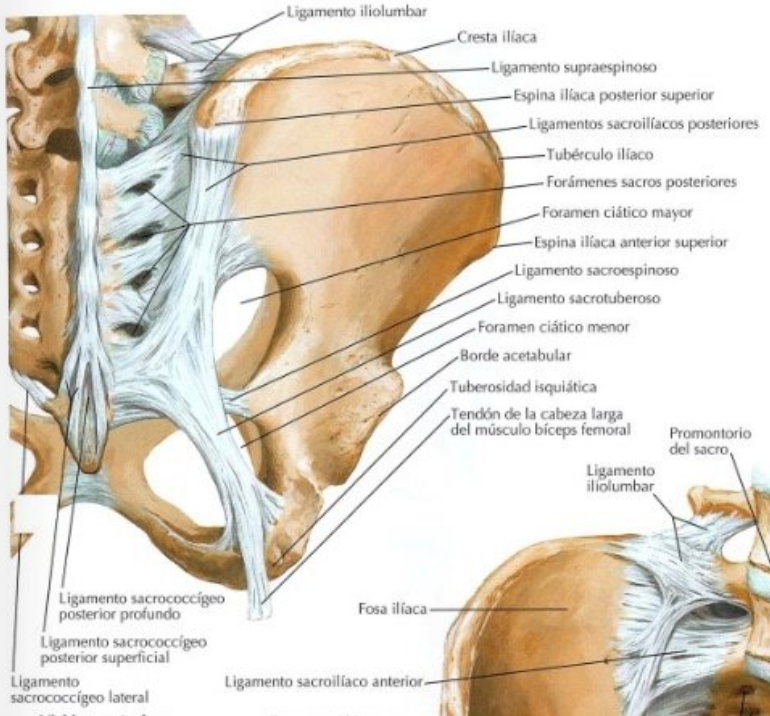

Visión posterior

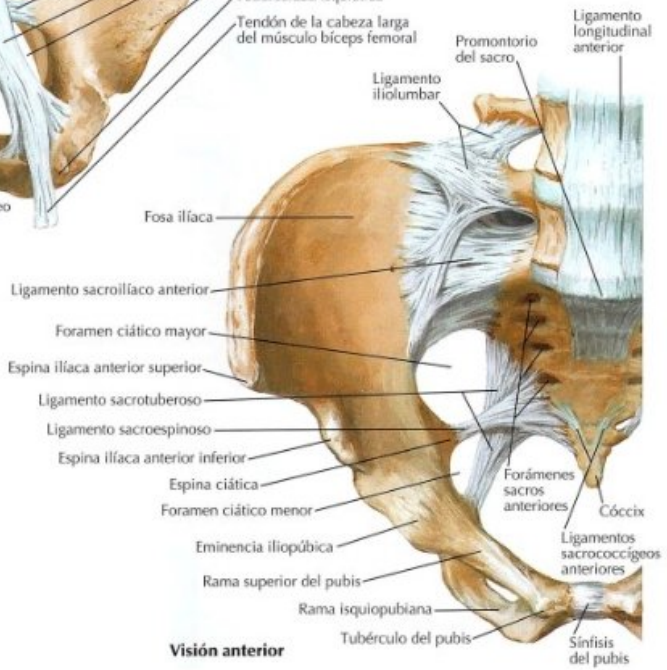

Visión anterior

Ligamentos de la hemipelvis ósea

Véase también **lámina 184**

Corte sagital medio

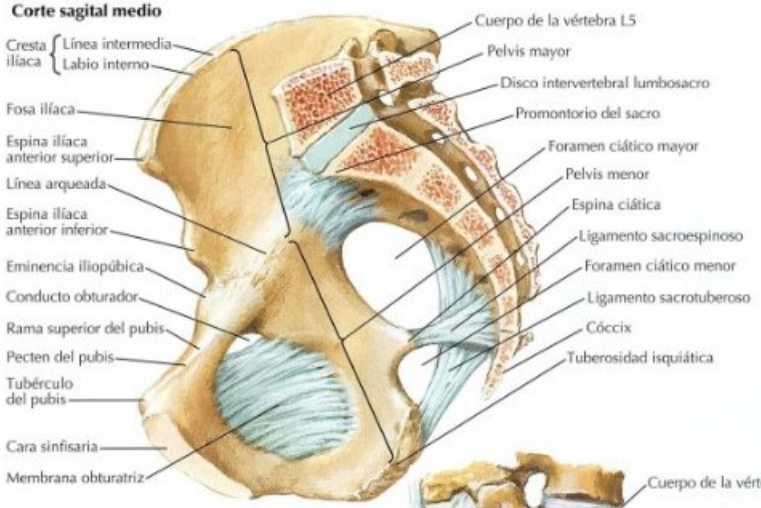

Visión lateral

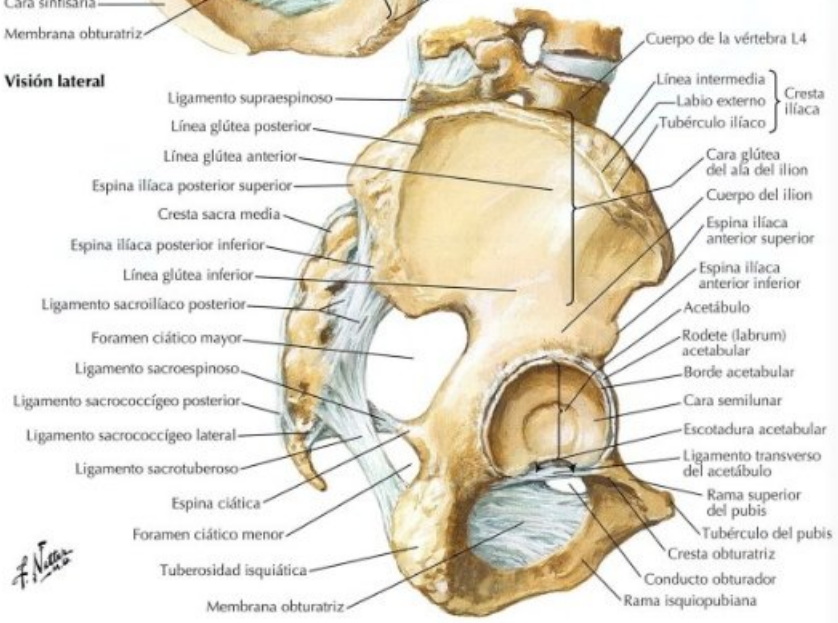

Diafragma pélvico (mujer) 6

Véase también **lámina 364**

Visión medial

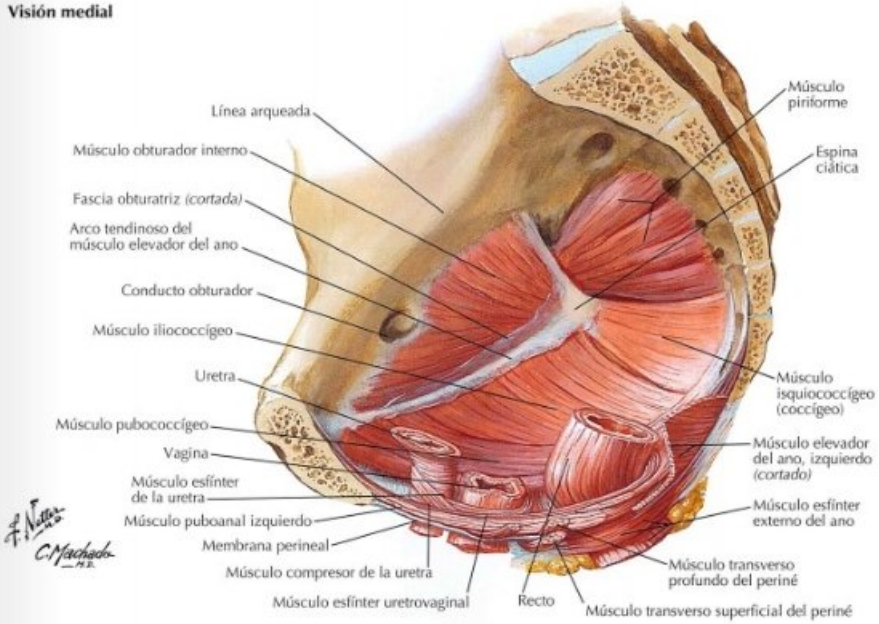

Visión lateral

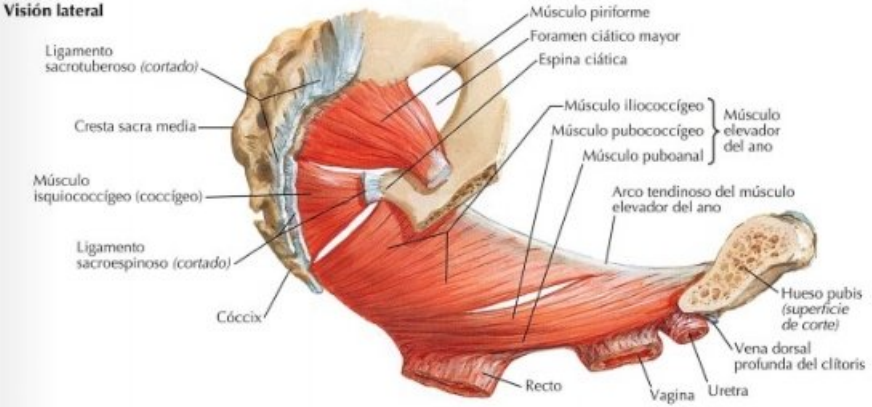

Diafragma pélvico (mujer): visiones medial y superior

Véase también **lámina 379**

Visión medial

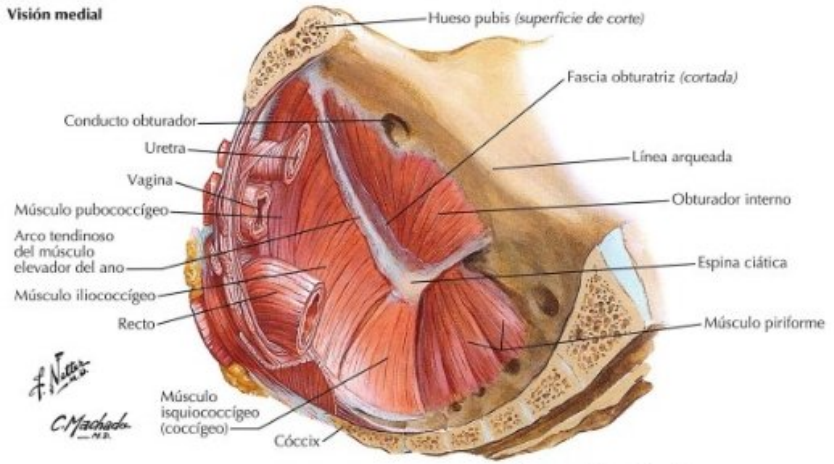

Visión superior

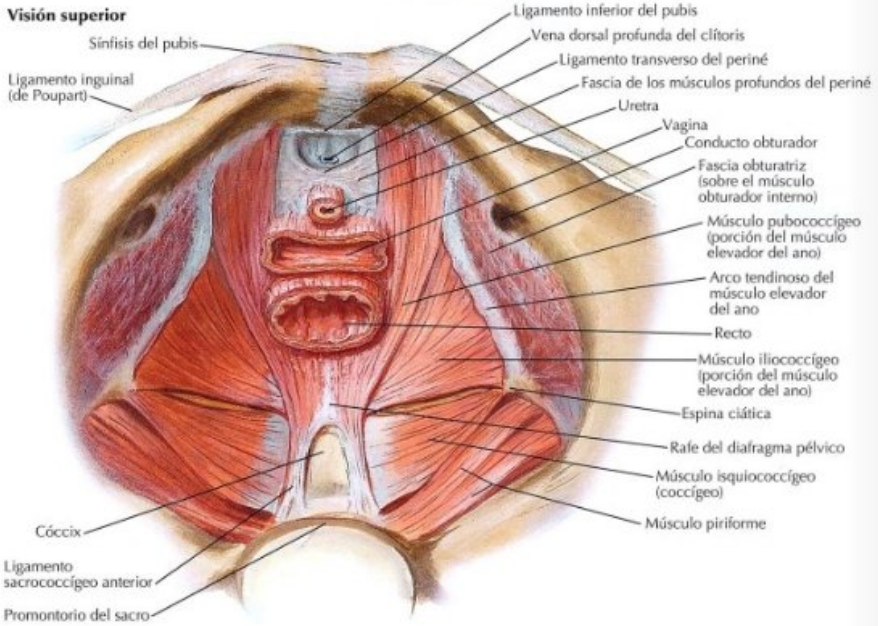

Diafragma pélvico (mujer): visiones inferiores

Véase también **lámina 380**

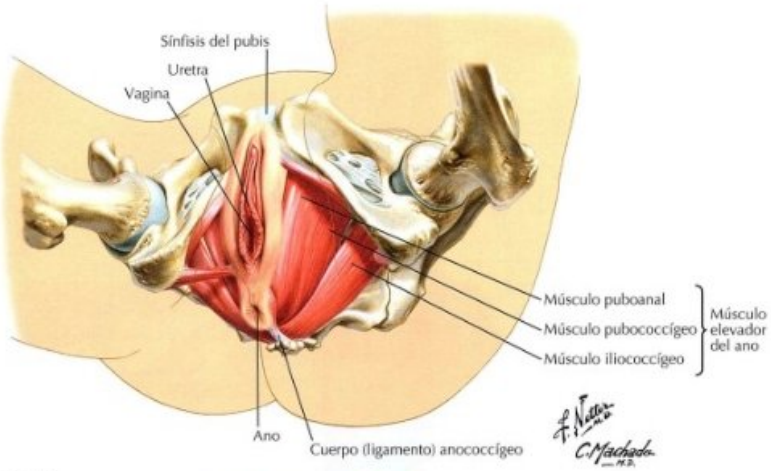

Visión inferior

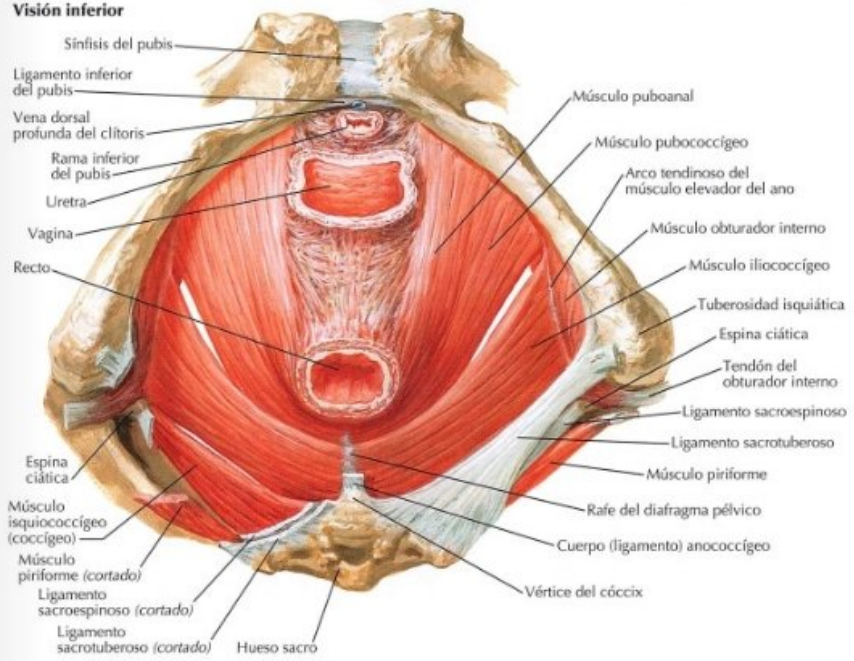

Véase también lámina 362

Visión superior
(vísceras extraídas)

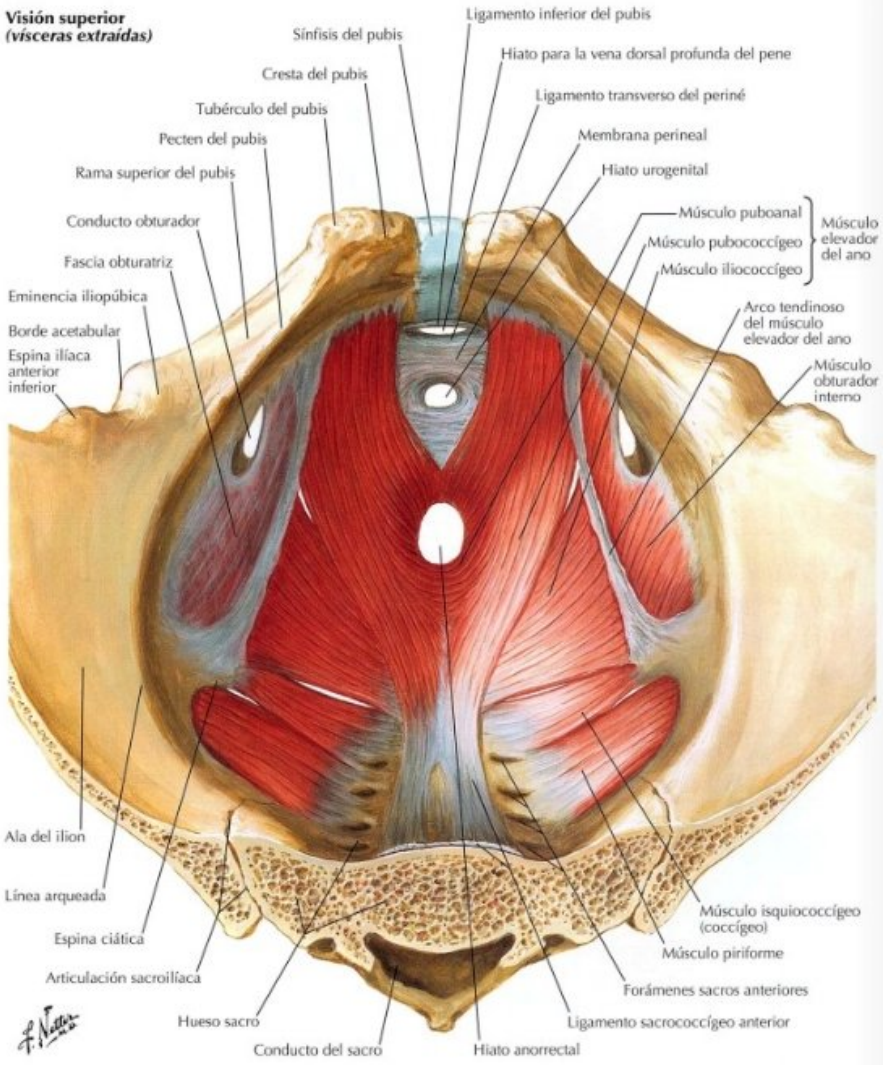

Véase también lámina 384

Visión inferior

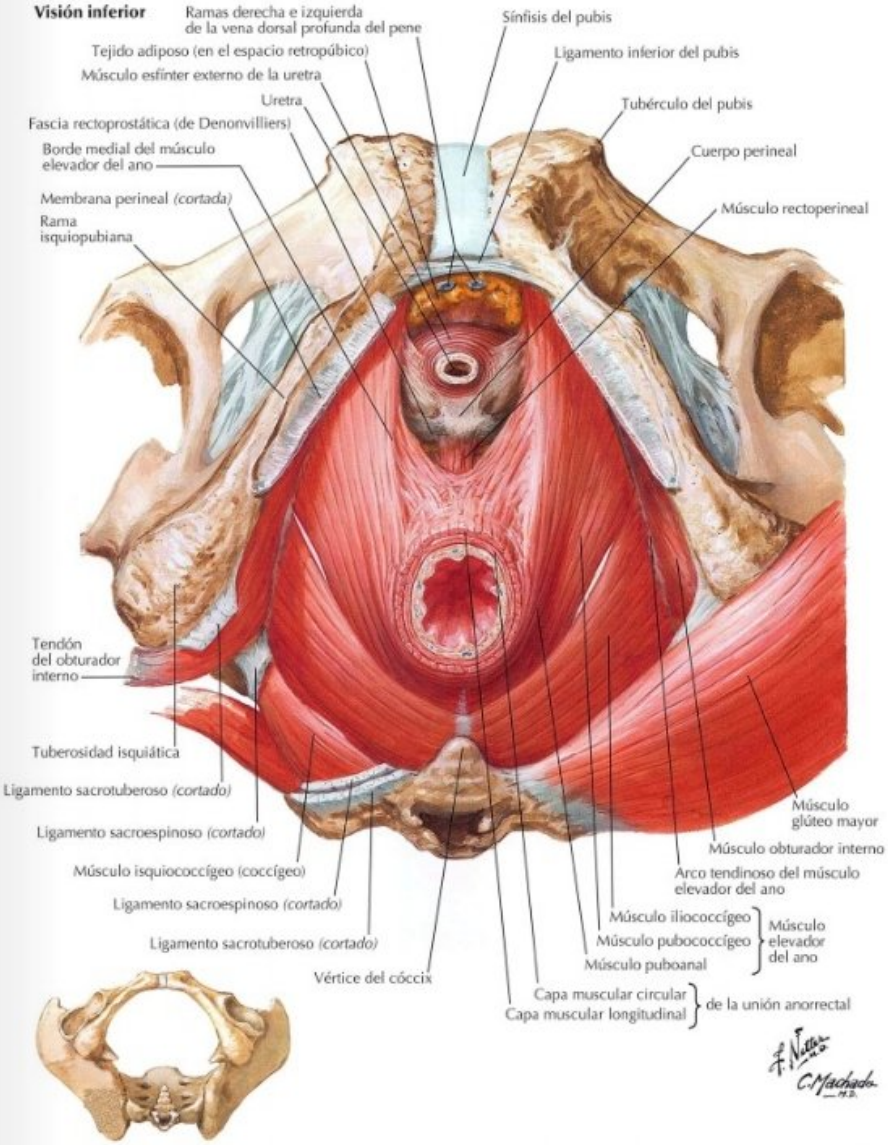

Visión superior

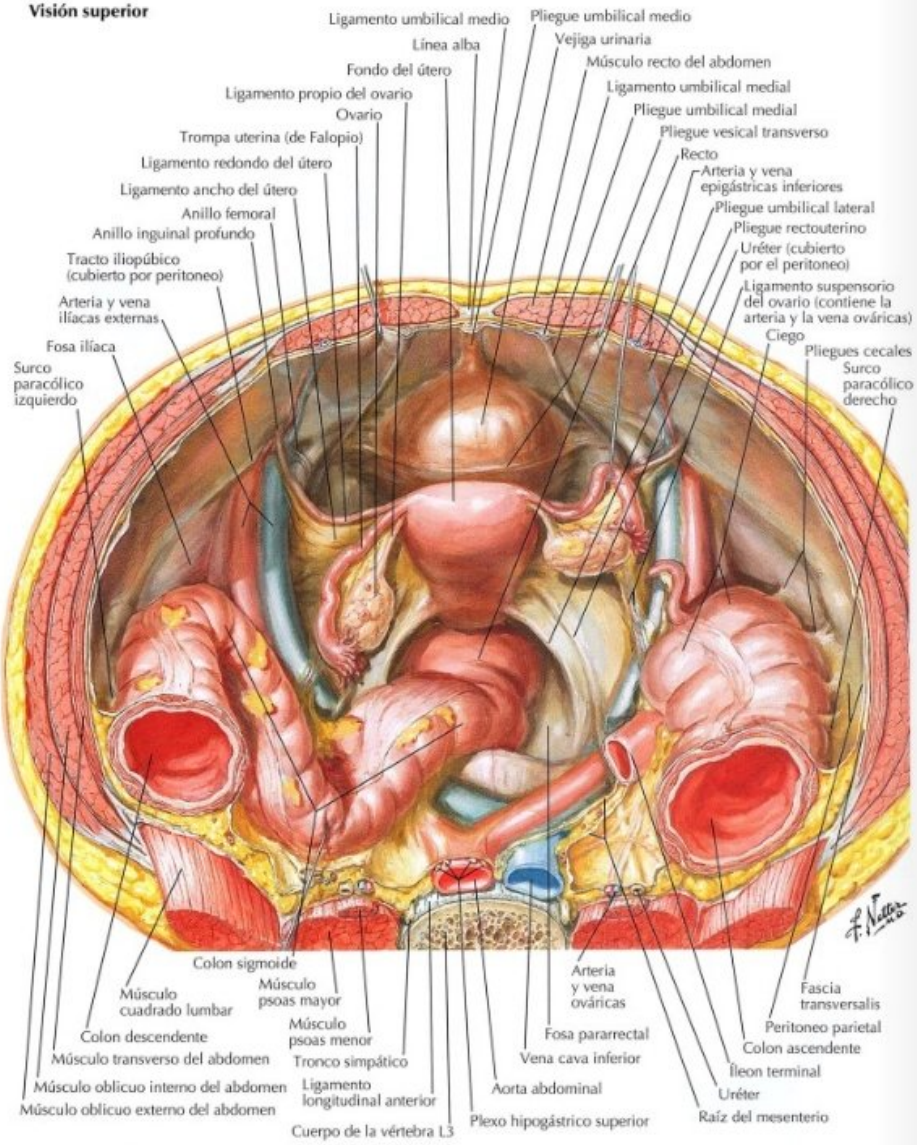

Disección parasagital

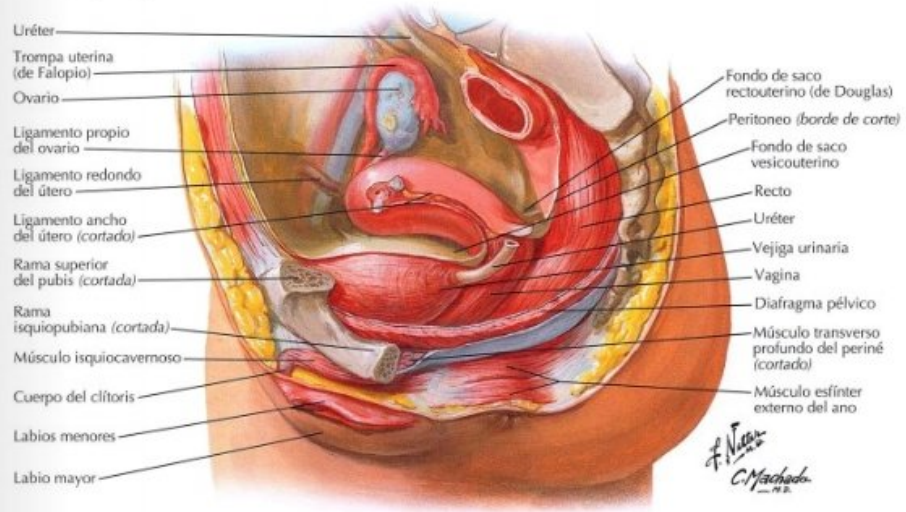

Corte sagital medio

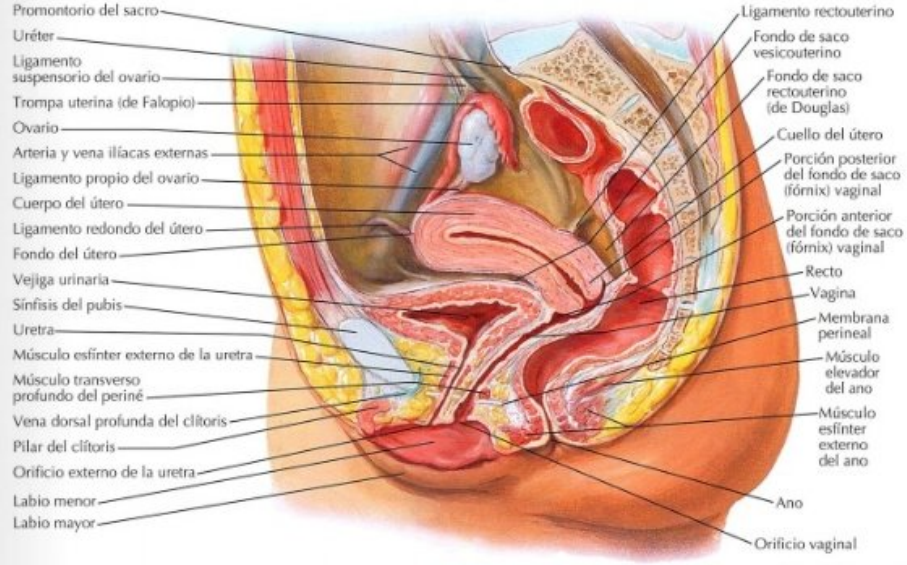

Visión superior con el peritoneo intacto

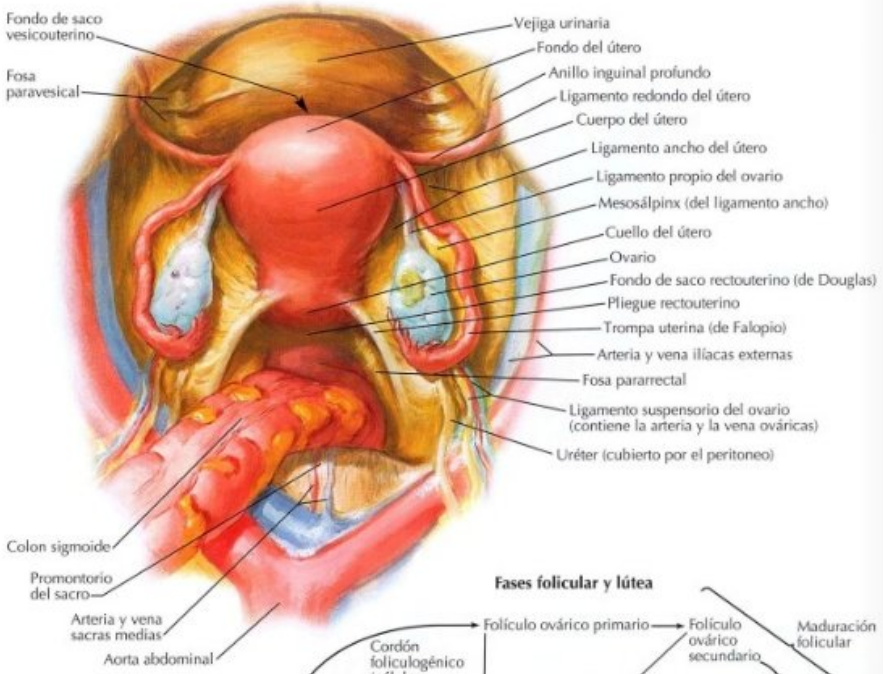

Fases folicular y lútea

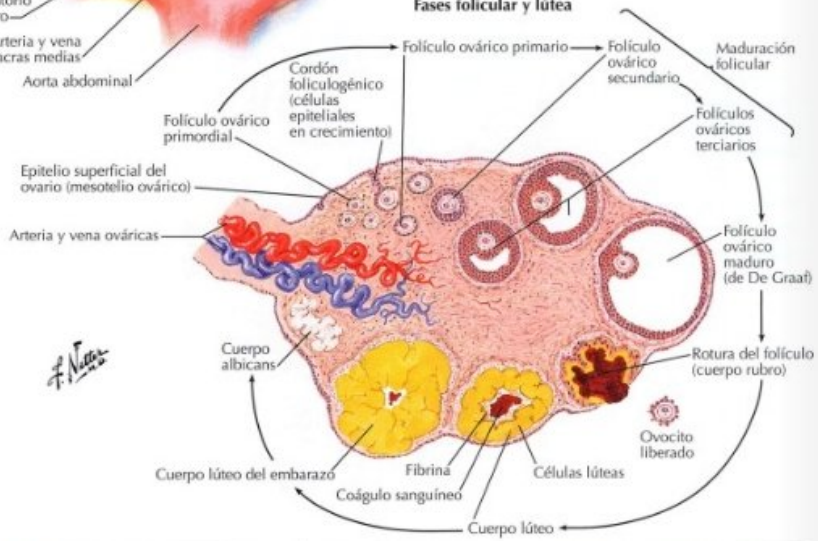

Mujer: visión superior (se han retirado el peritoneo y el tejido conectivo laxo)

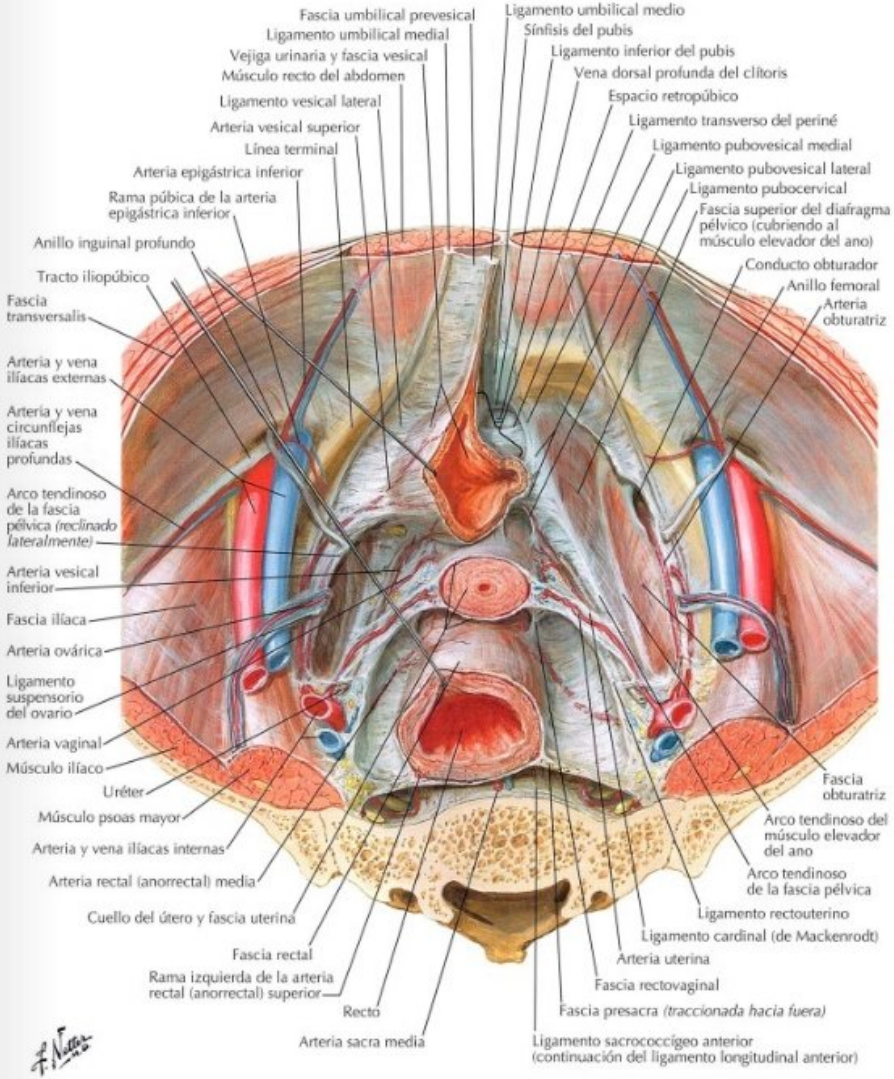

Visión superior

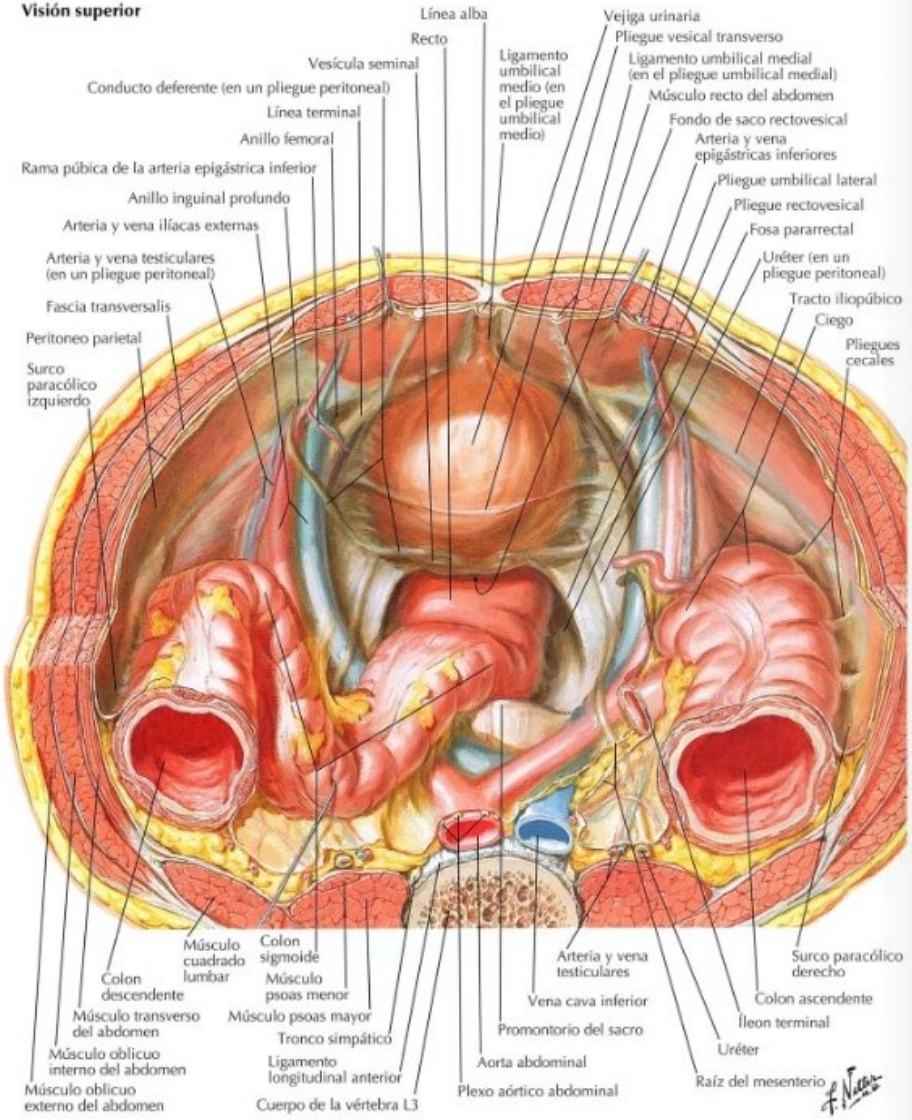

Visión parasagital

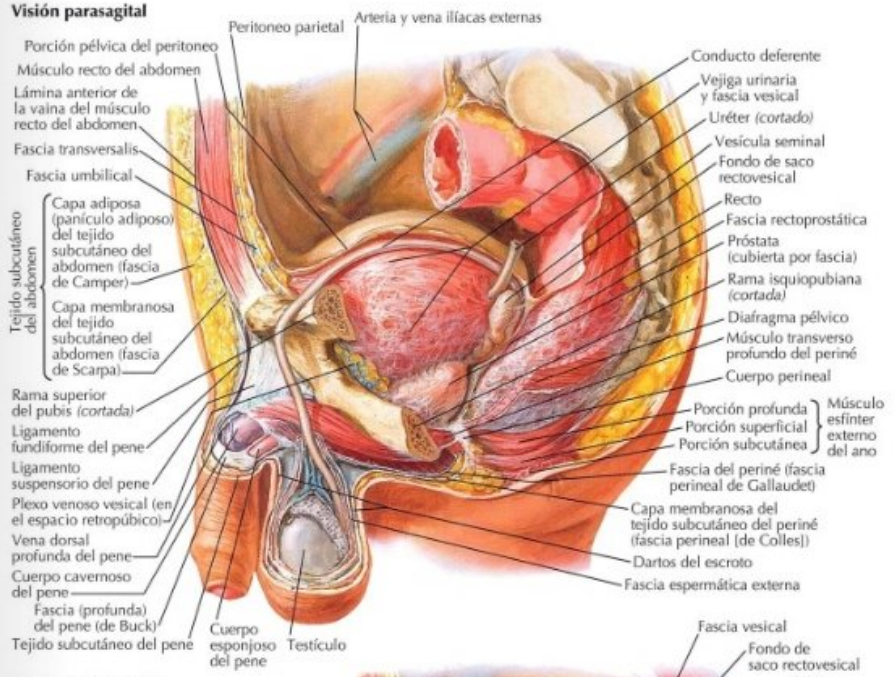

Corte sagital medio

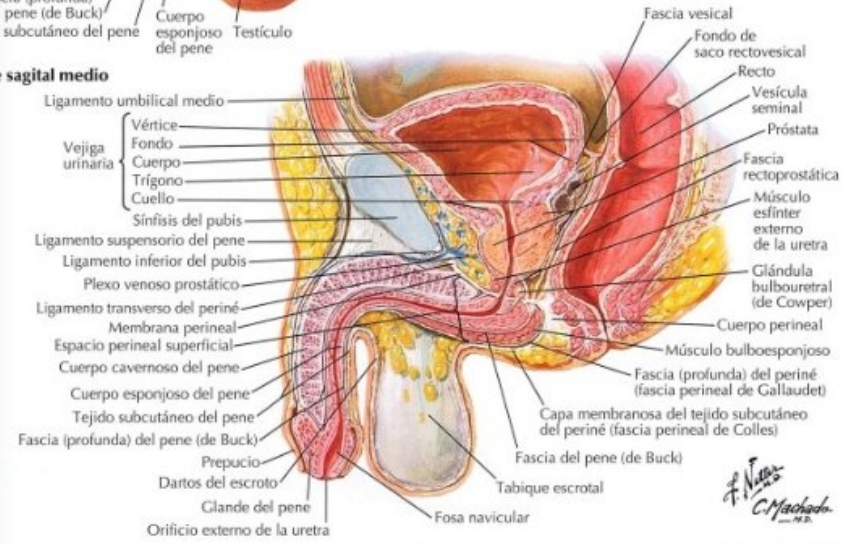

Mujer: corte sagital medio

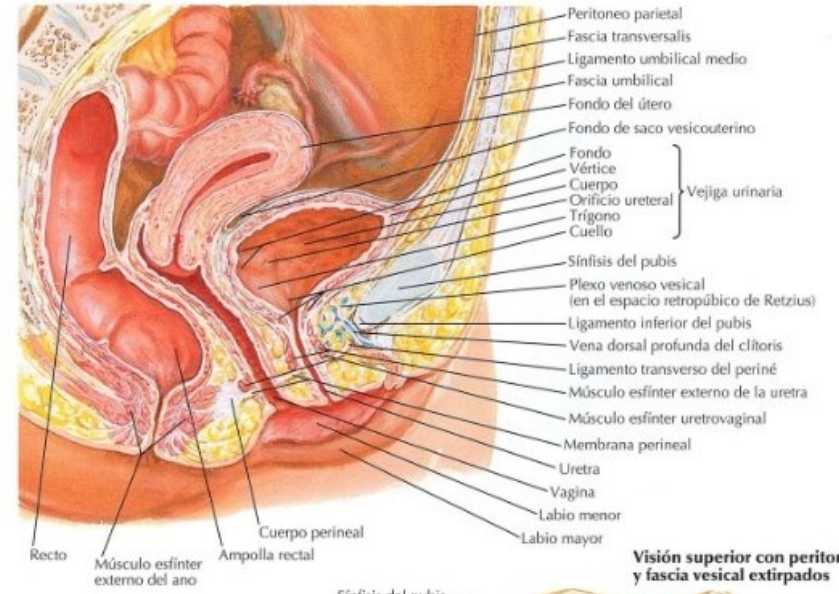

Visión superior con peritoneo y fascia vesical extirpados

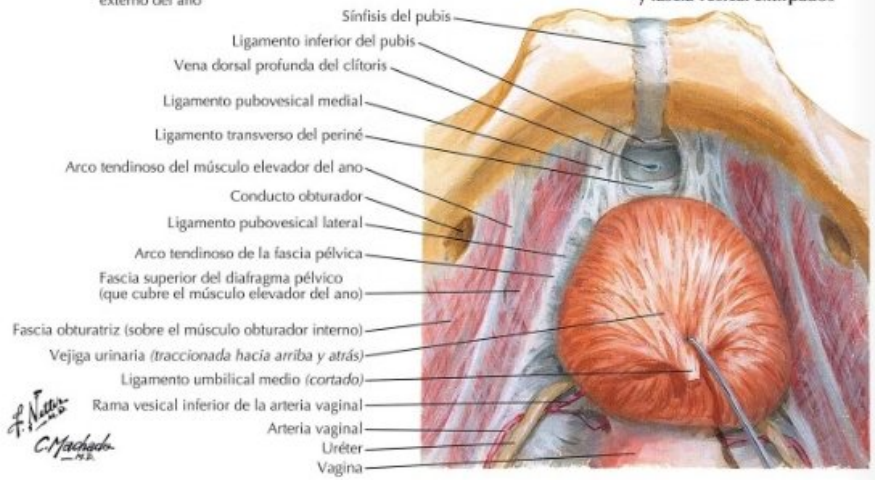

Véanse también láminas 371, 379

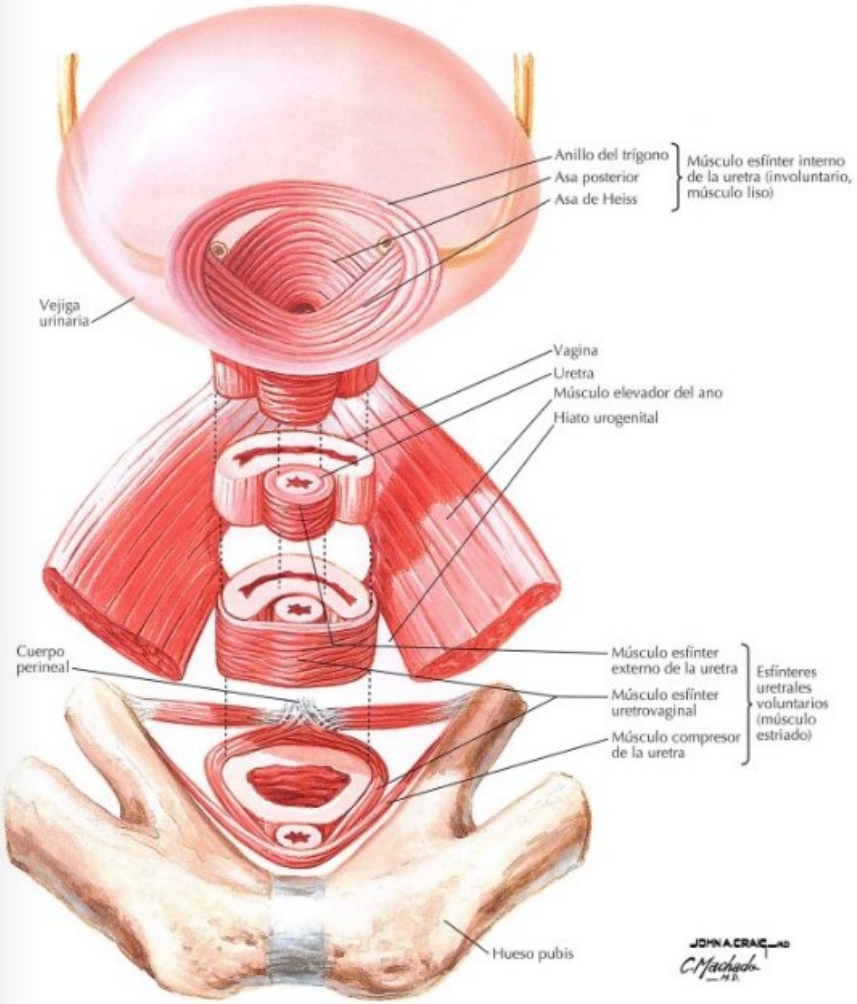

Véanse también **láminas 364, 368, 405, BP 85, BP 86**

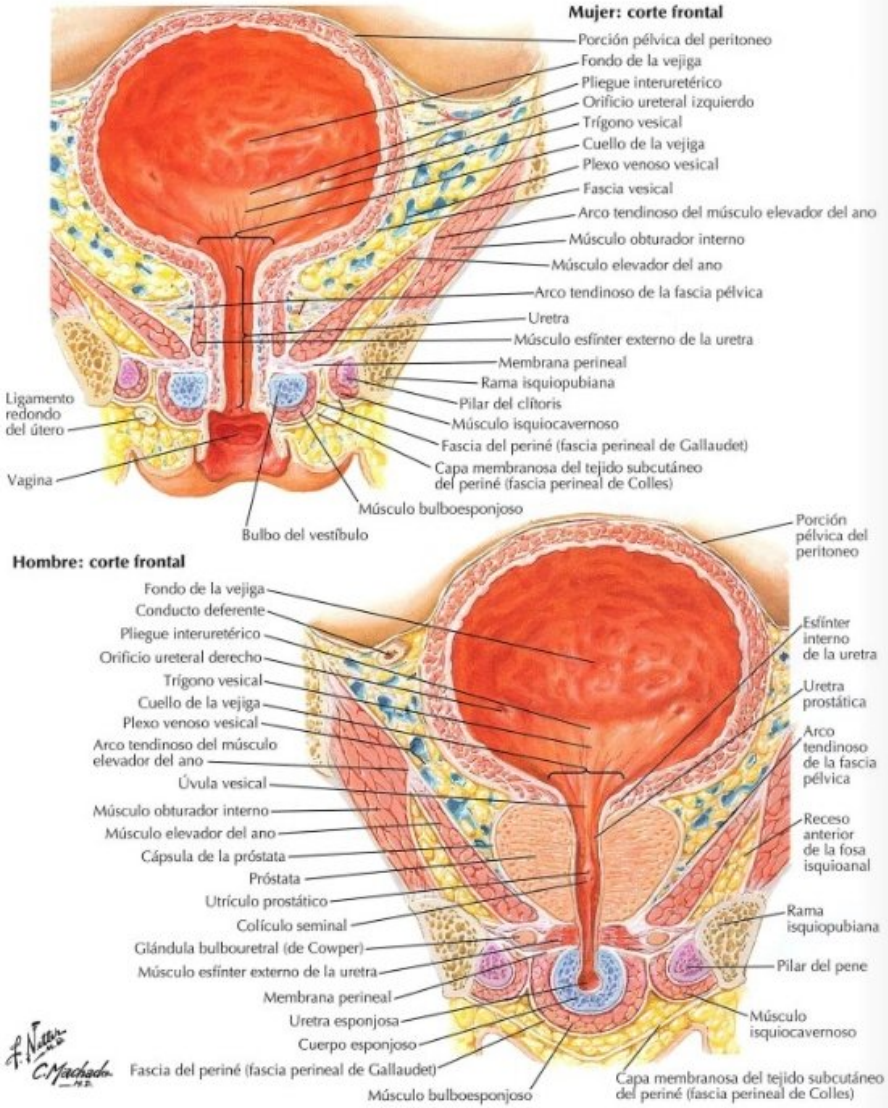

Véanse también **láminas 406, 408, 414**

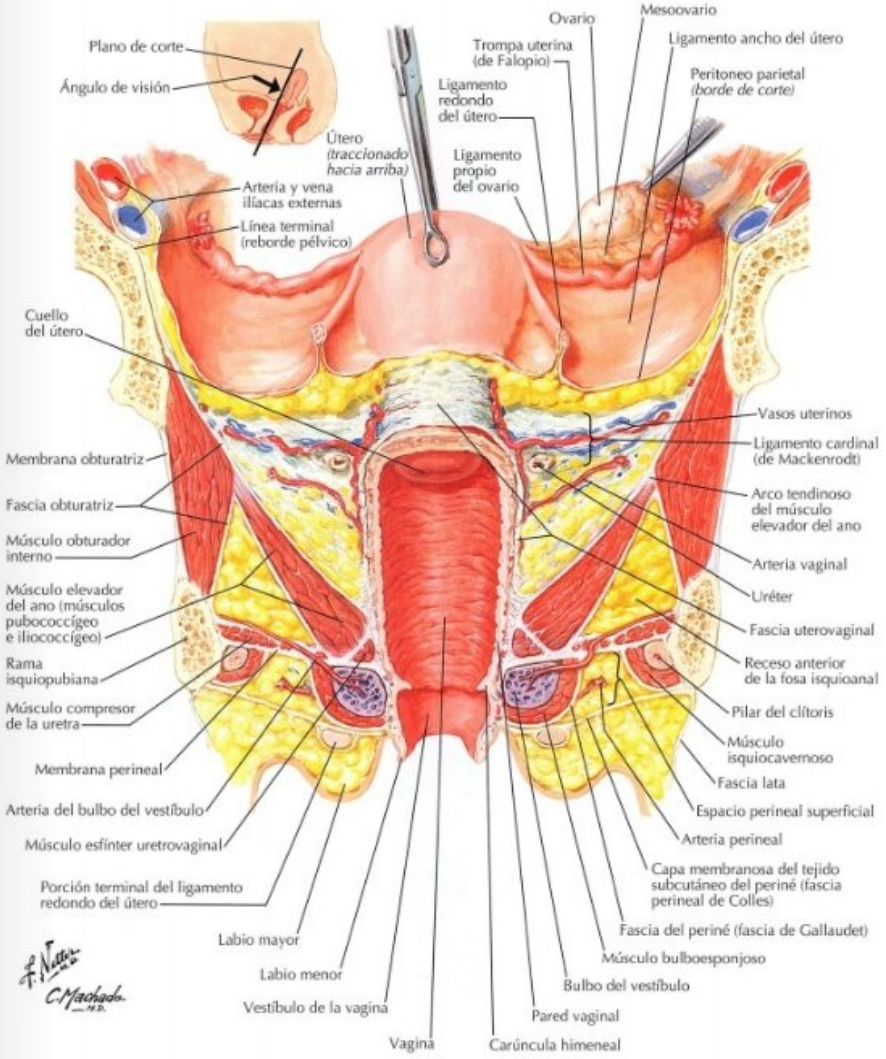

Véase también **lámina 366**

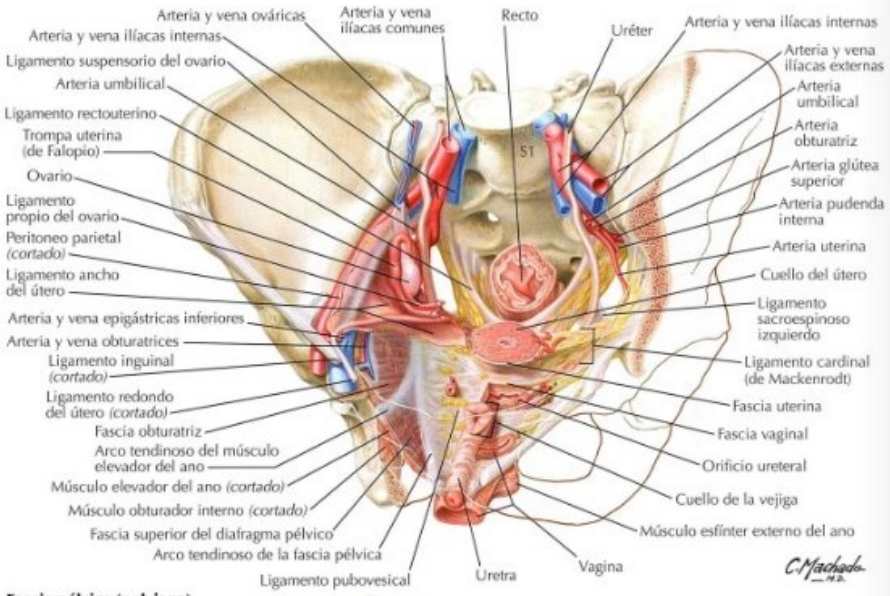

Fascia pélvica (pelviana) y ligamentos

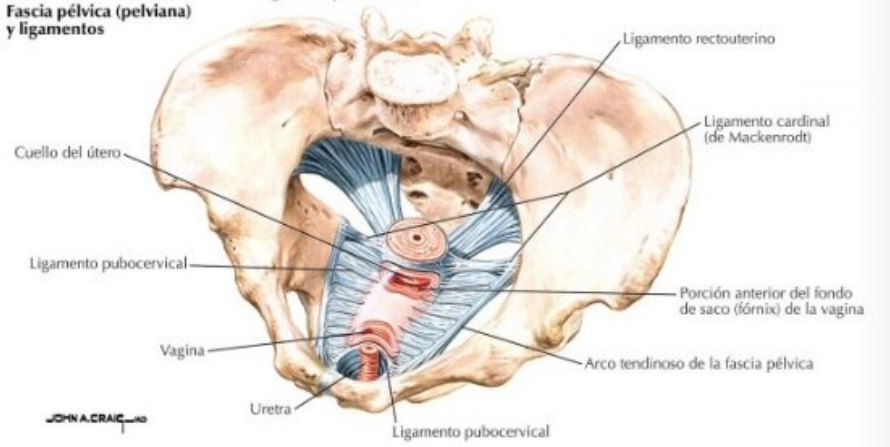

Véanse también **láminas BP 89, BP 90**

Visión posterior

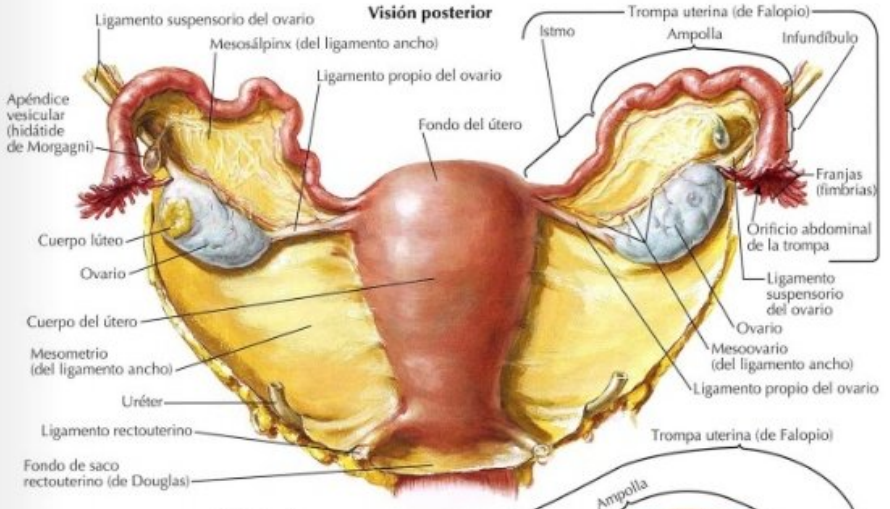

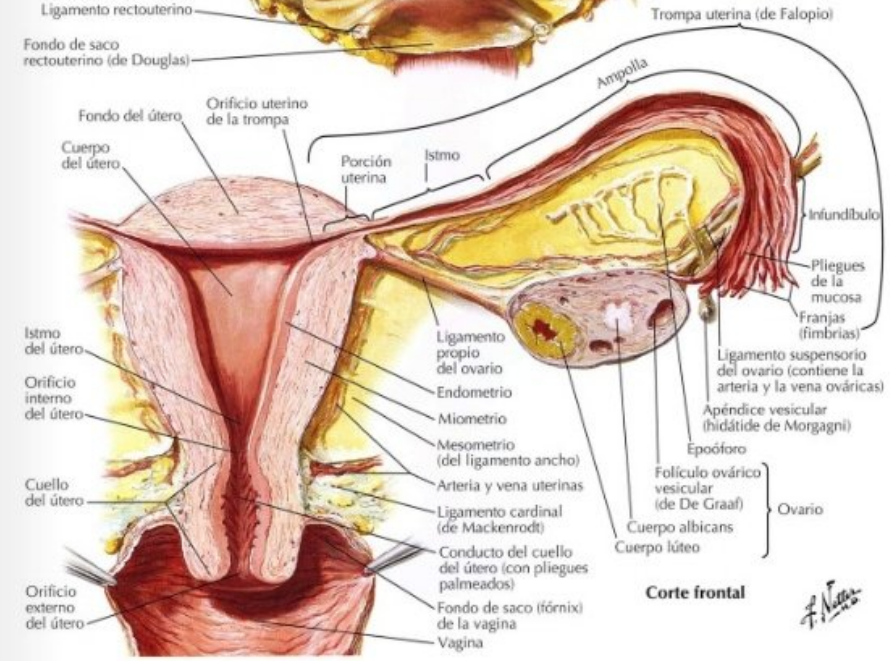

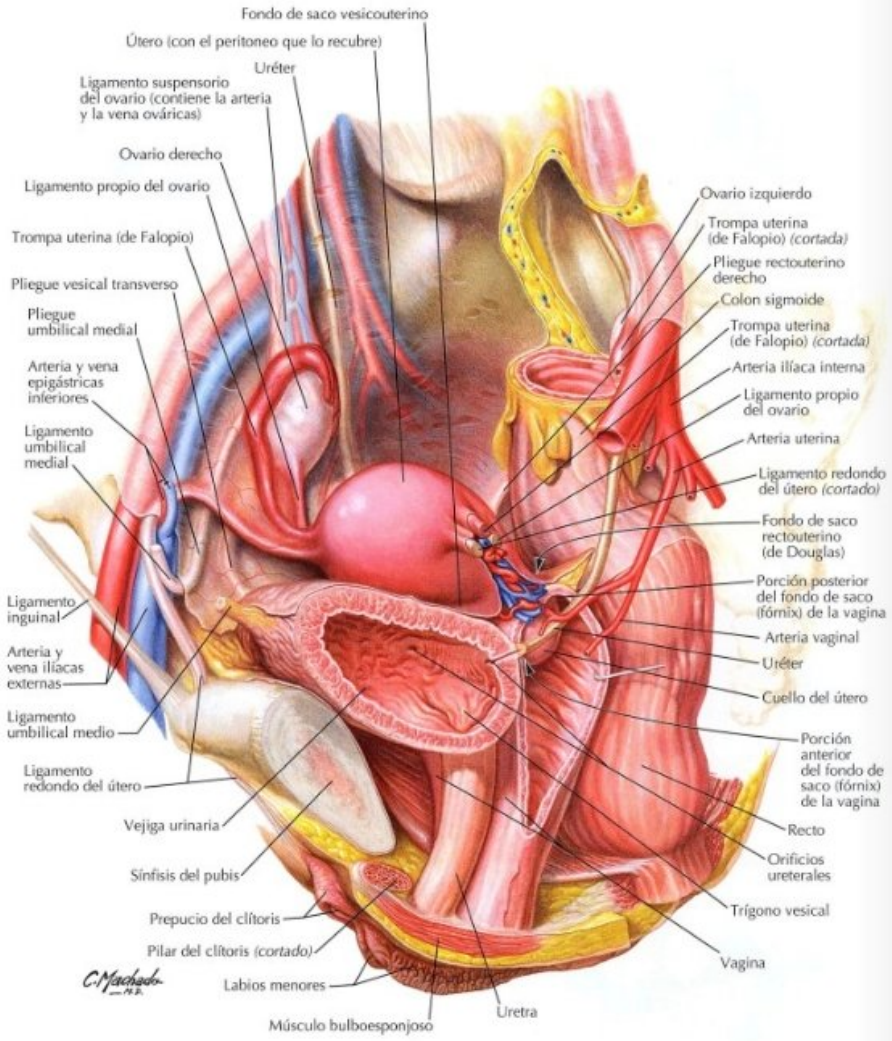

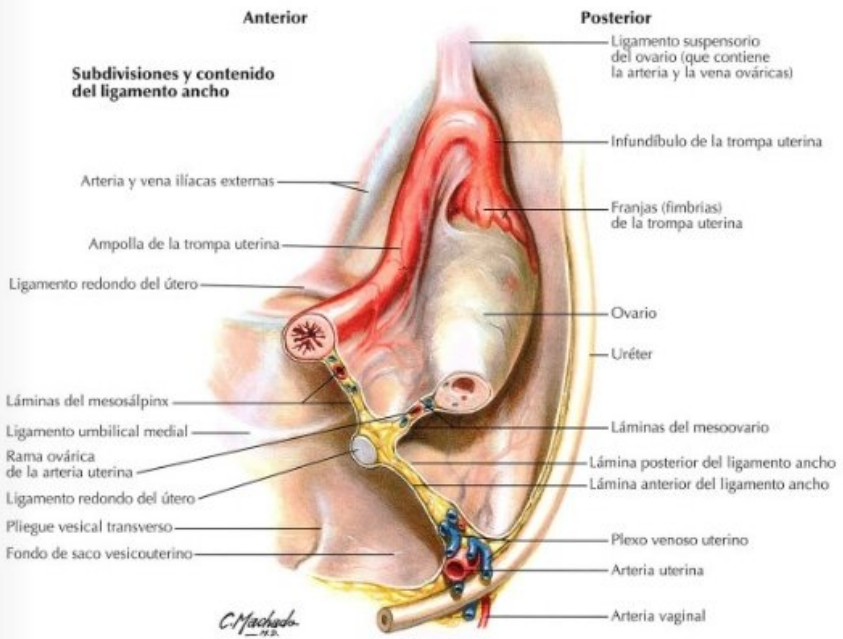

Imagen anteroposterior por fluoroscopia obtenida durante una histerosalpingografía

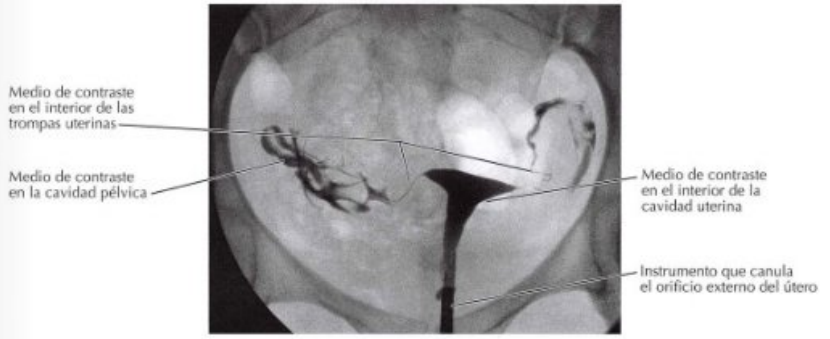

Véanse también **láminas 406, 409, 415, BP 91**

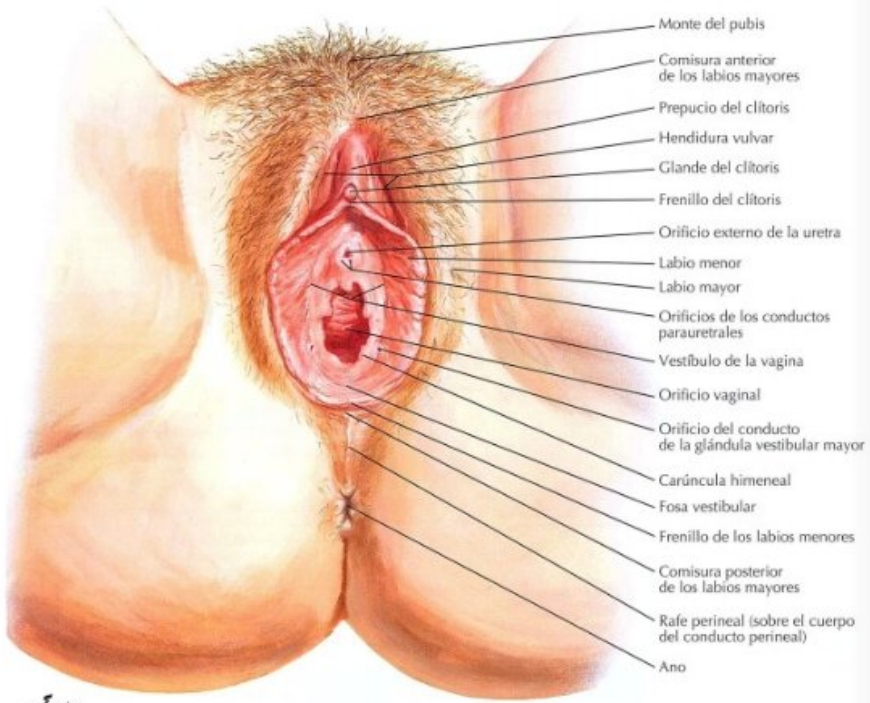

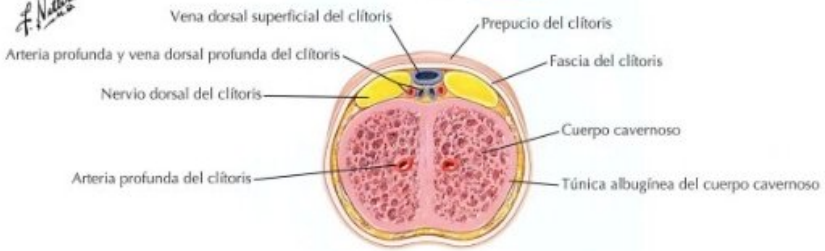

Corte transversal a través del cuerpo del clítoris

Véase también **lámina BP 84**

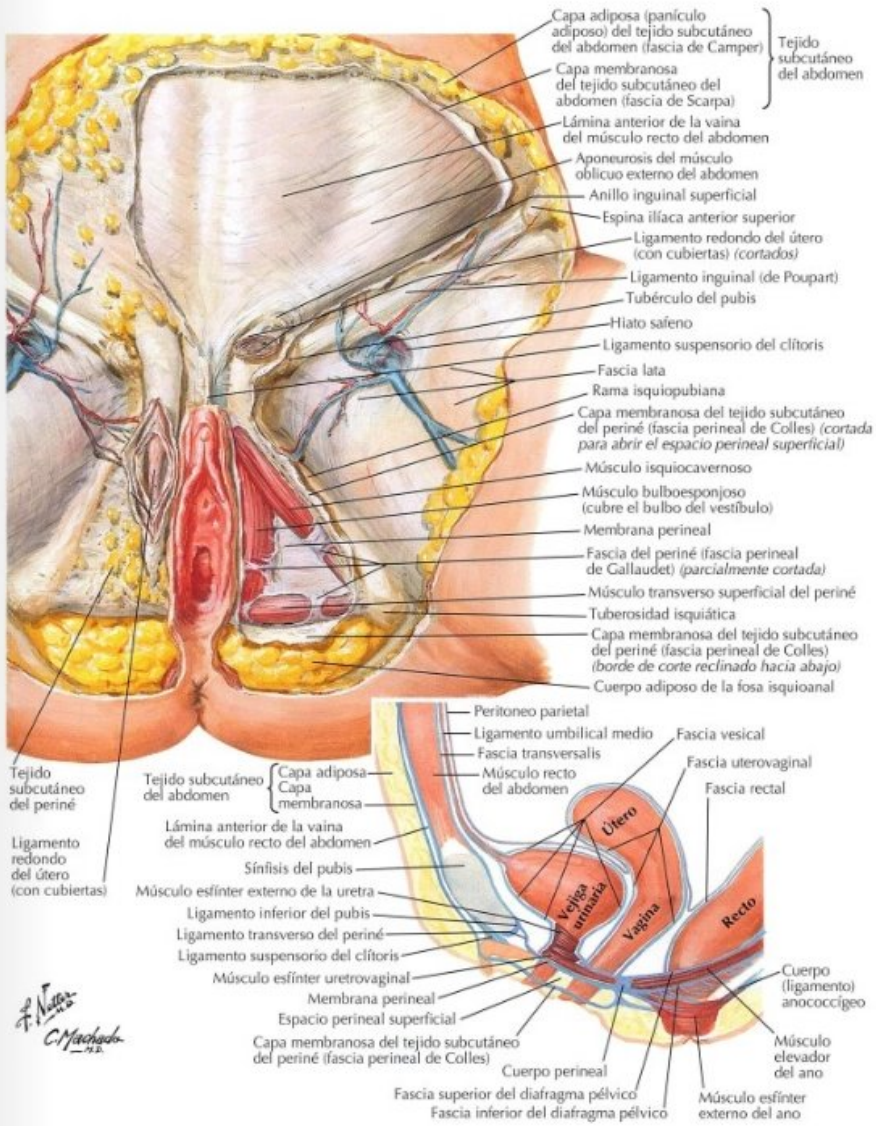

Véase también **lámina BP 86**

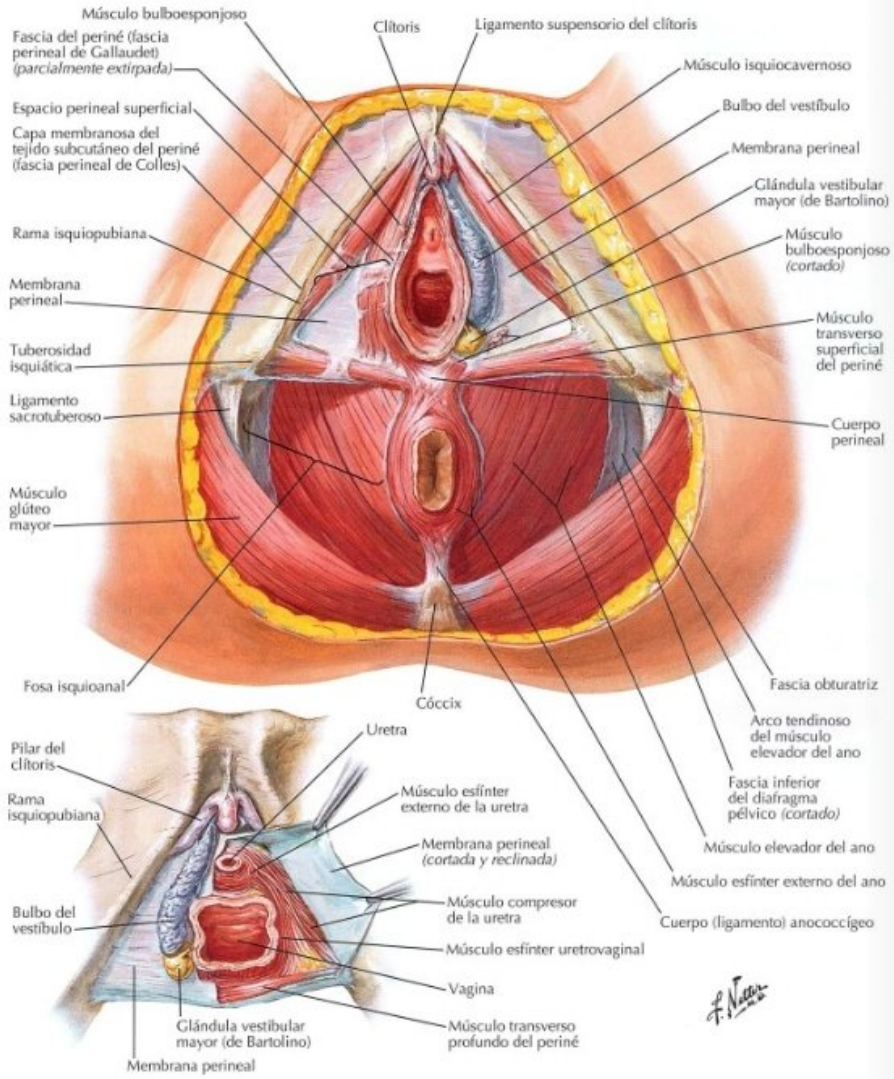

Véanse también **láminas 406, 415, BP 86**

Espacio perineal superficial

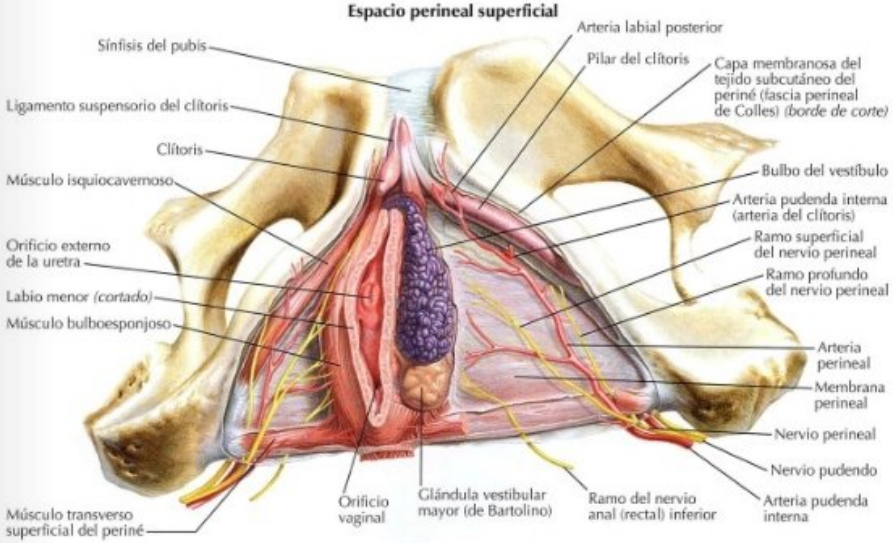

Espacio perineal profundo

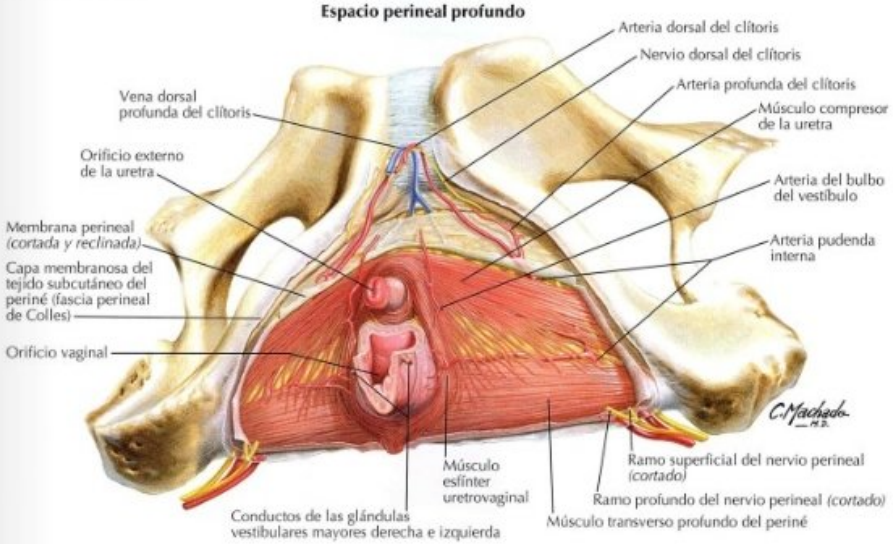

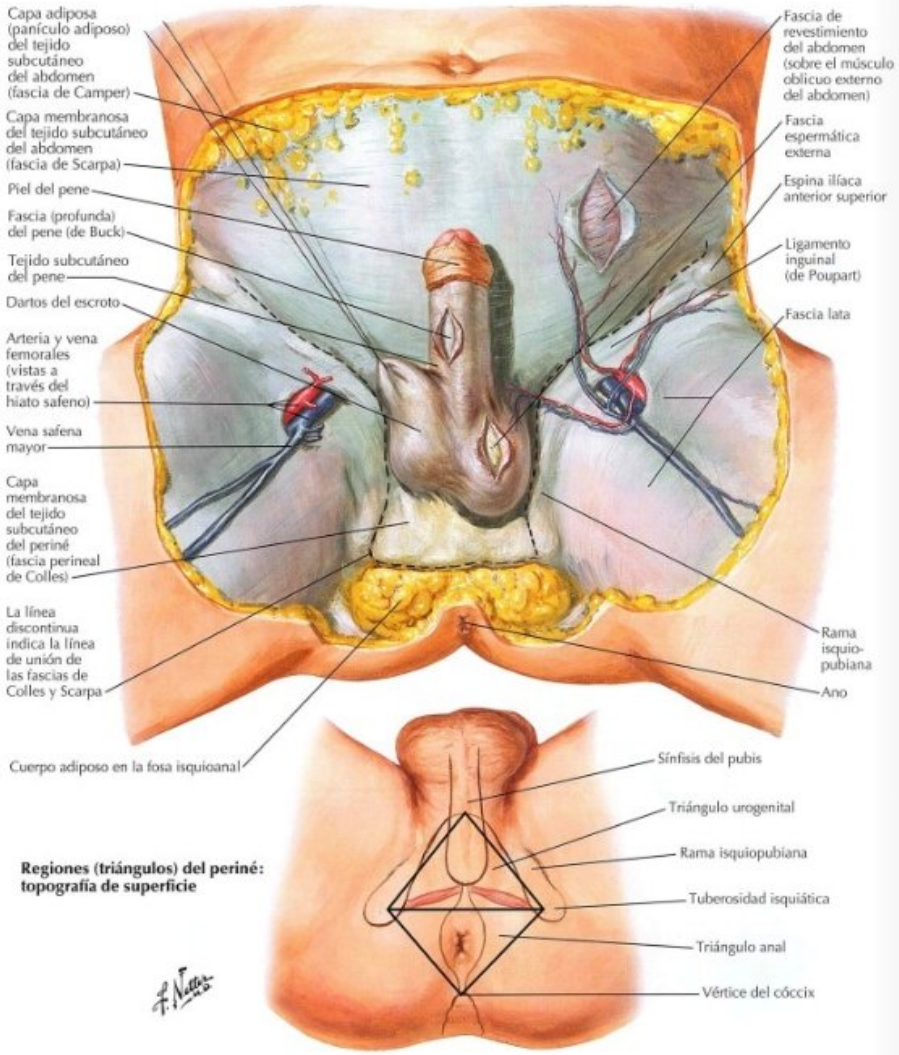

Regiones (triángulos) del periné: topografía de superficie

Véanse también **láminas 391, 403, 405, 407, BP 84**

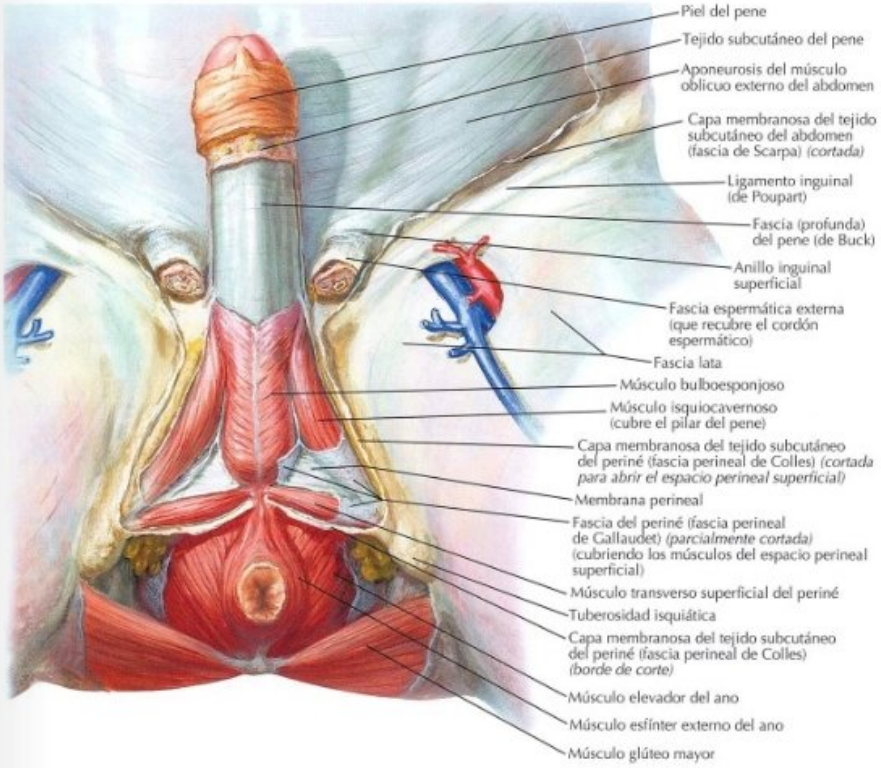

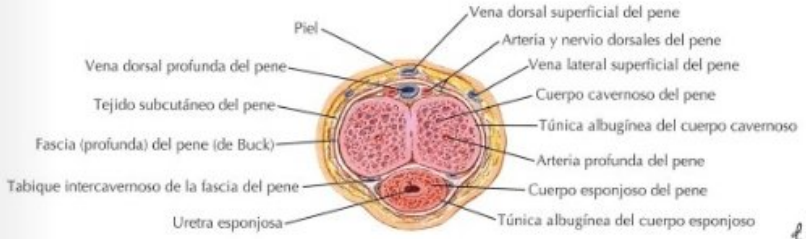

Corte transversal a través del cuerpo del pene

Véase también **lámina 391**

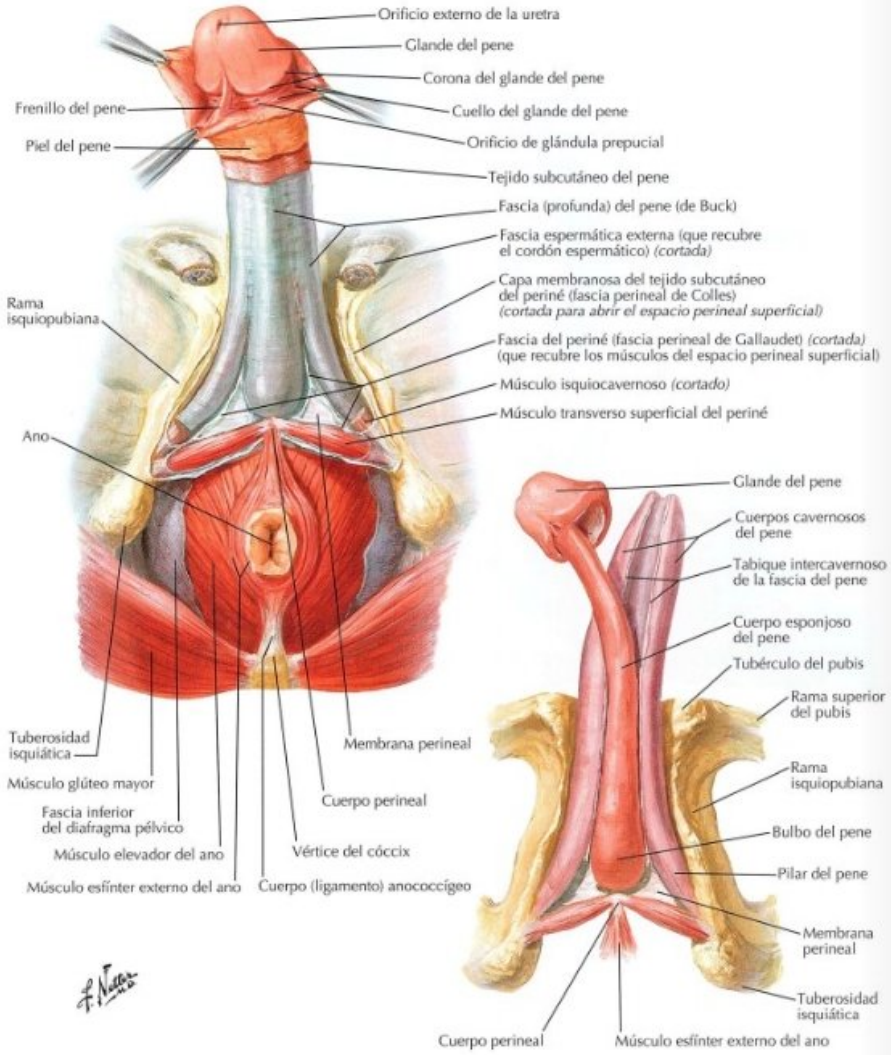

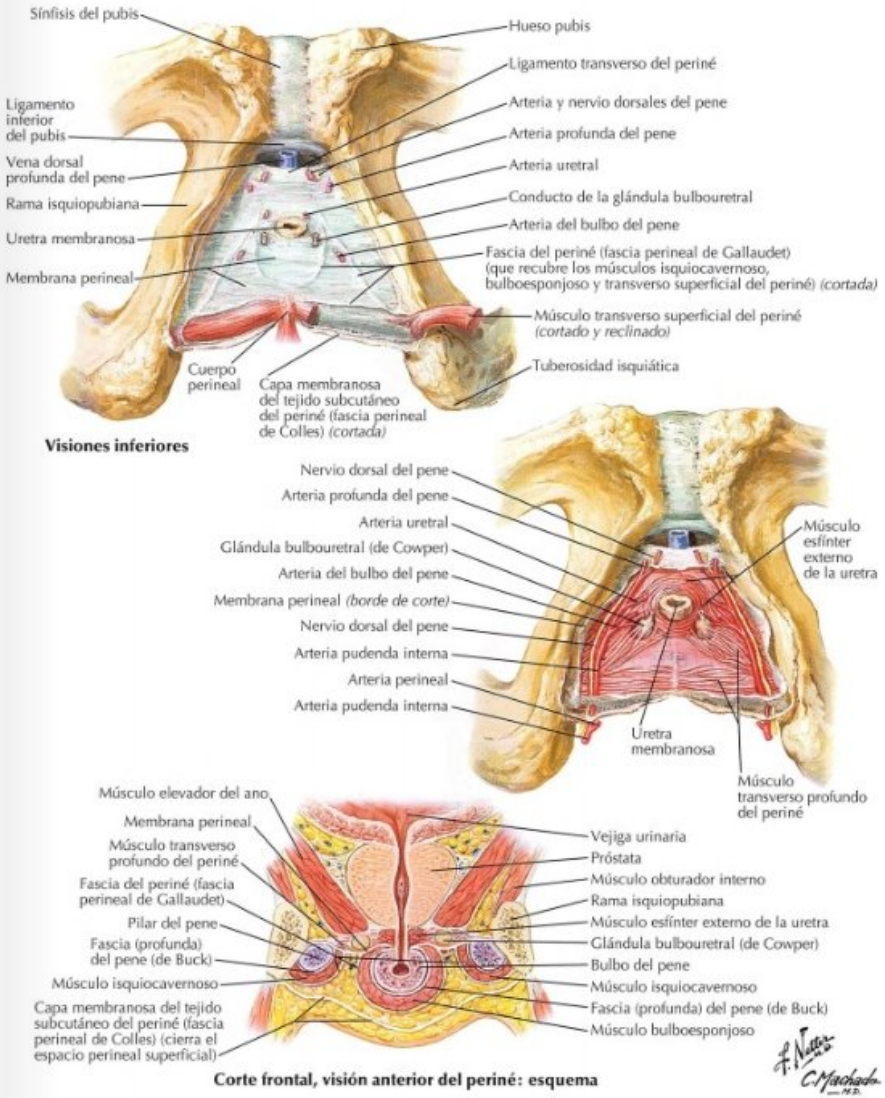

Véanse también **láminas 368, 371, 405, BP 93**

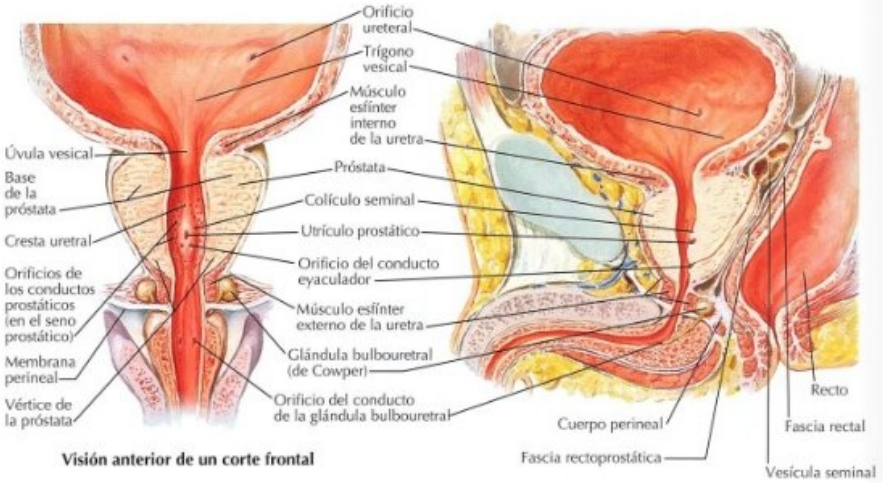

Visión anterior de un corte frontal

Corte sagital

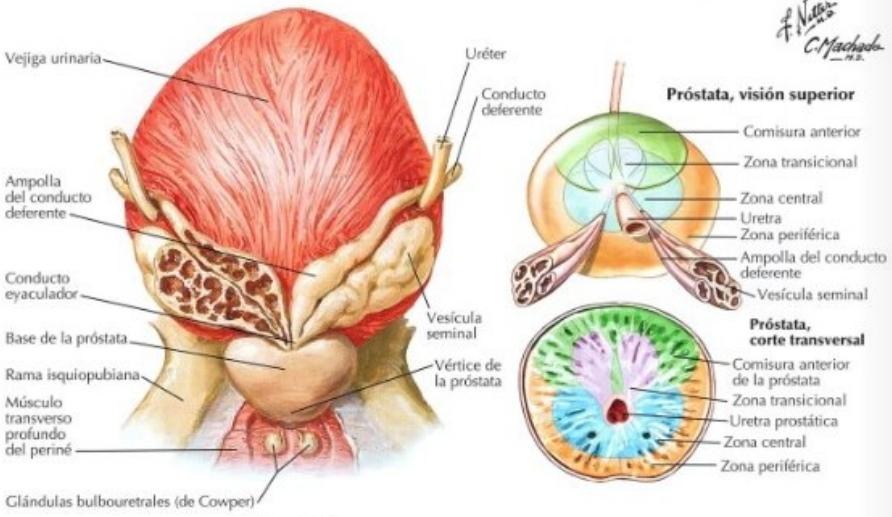

Visión posterior

Próstata, visión superior

Próstata, corte transversal

Véanse también **láminas 391, BP 92**

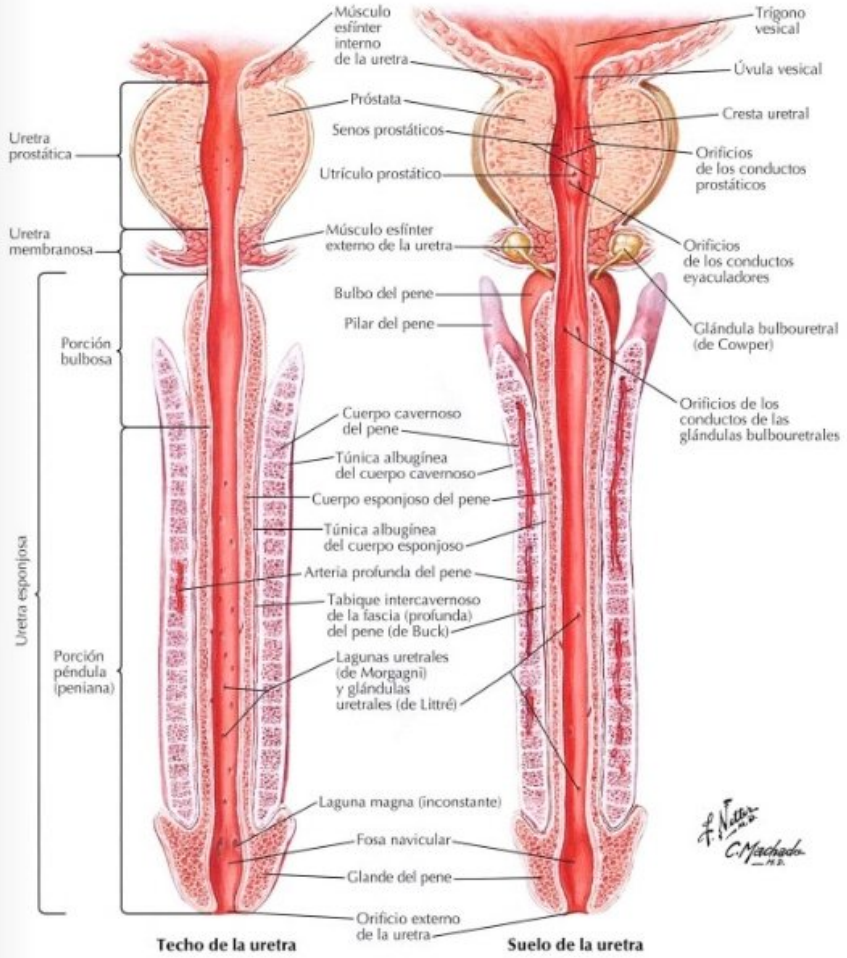

Techo de la uretra **Suelo de la uretra**

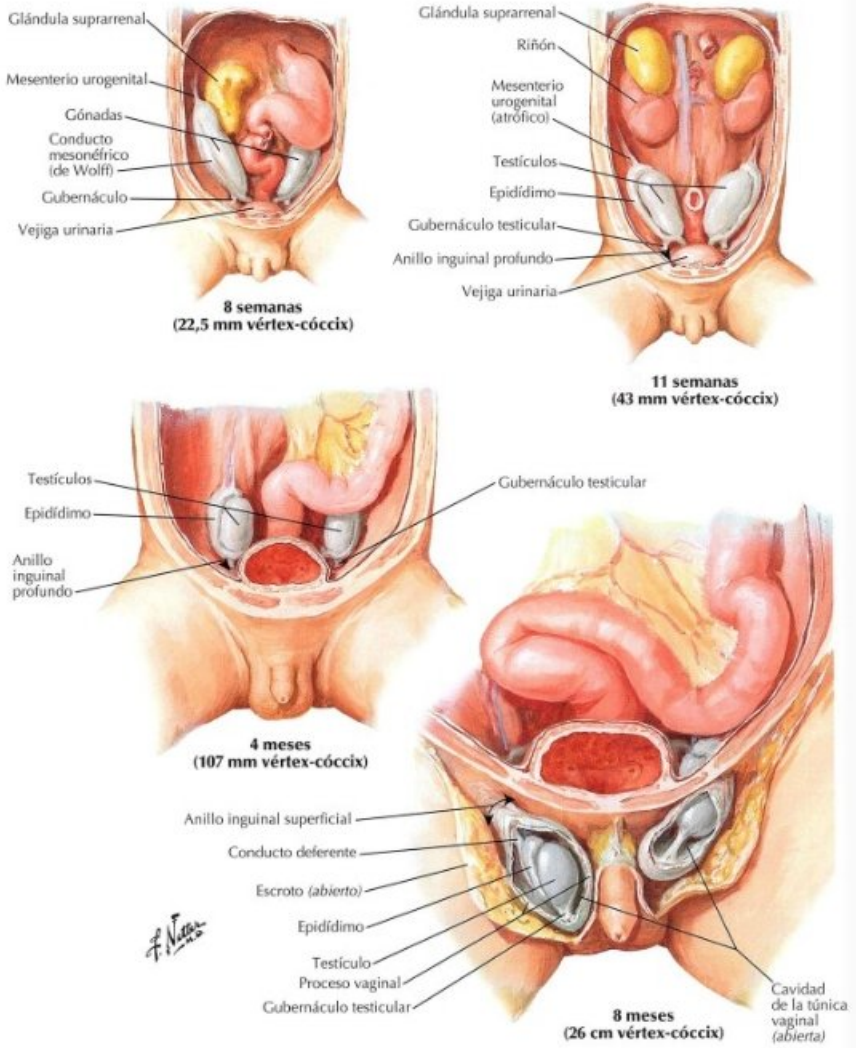

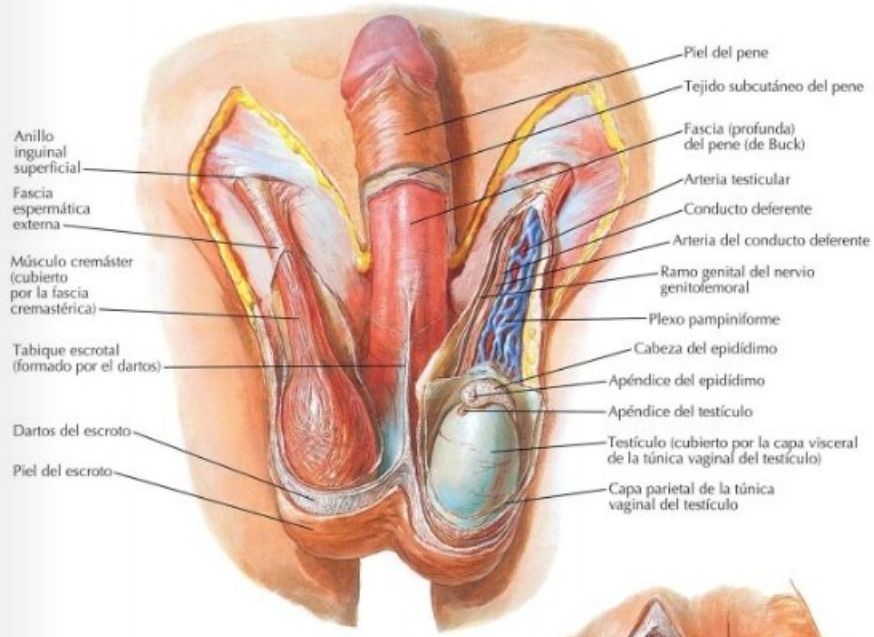

Ecografía Doppler a color: imagen transversal del testículo

Véanse también **láminas 377, 381**

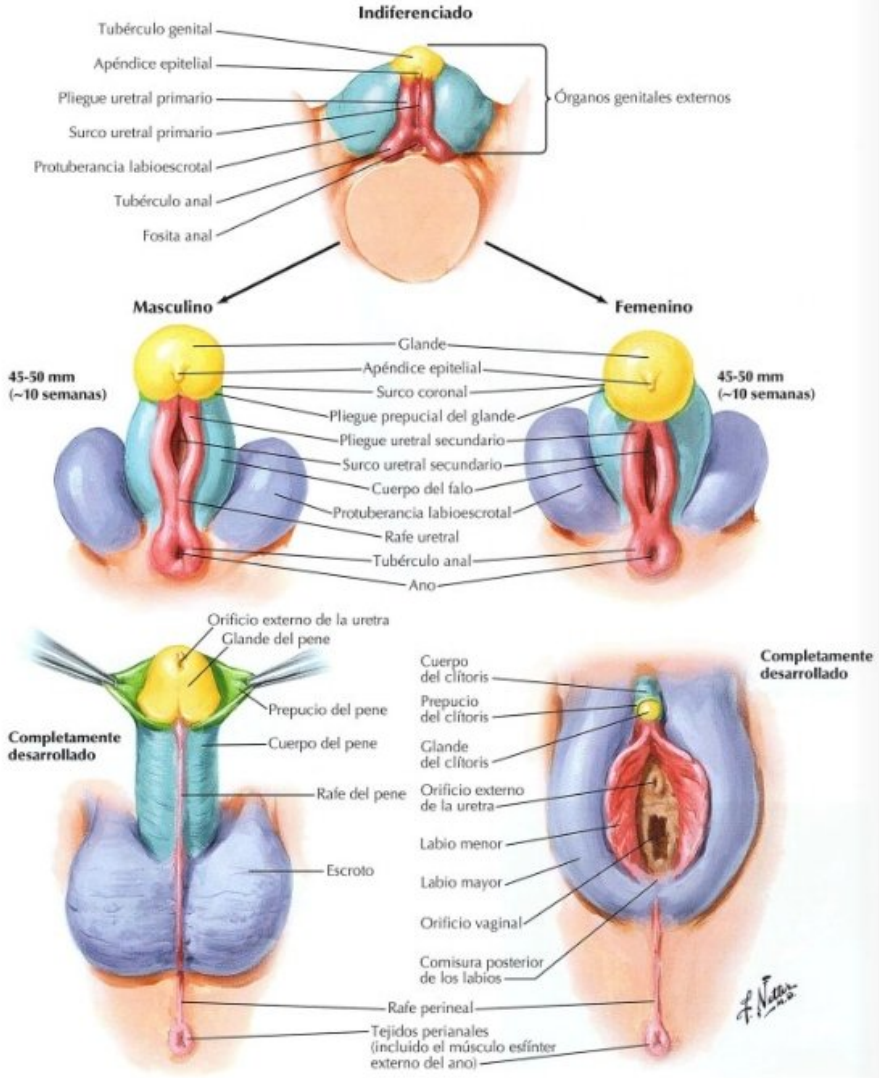

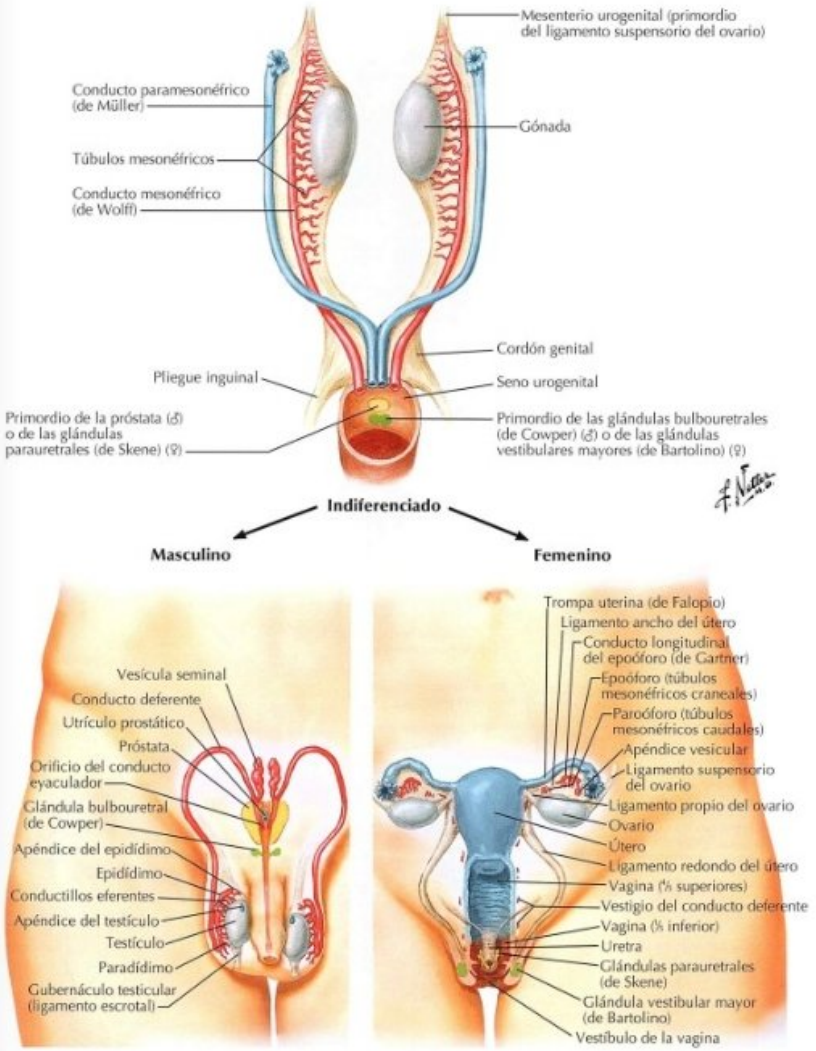

Epitelio espermatogénico: espermatogénesis

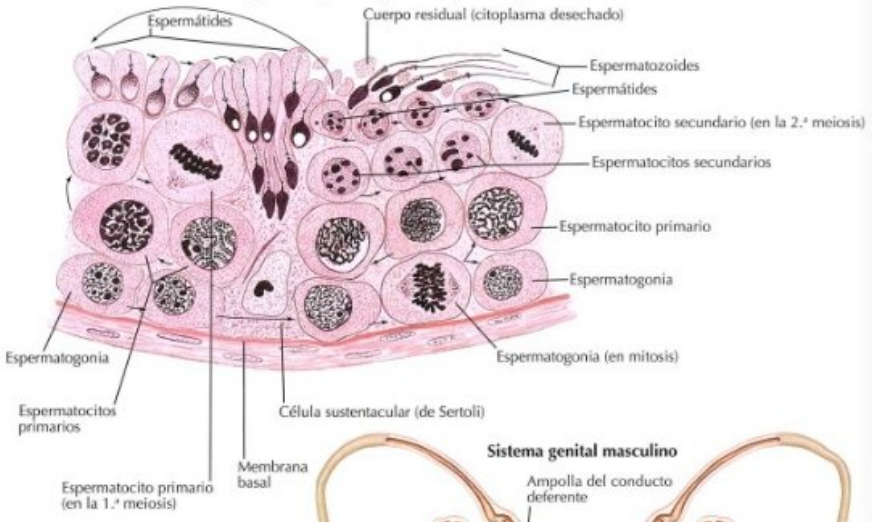

Sistema genital masculino

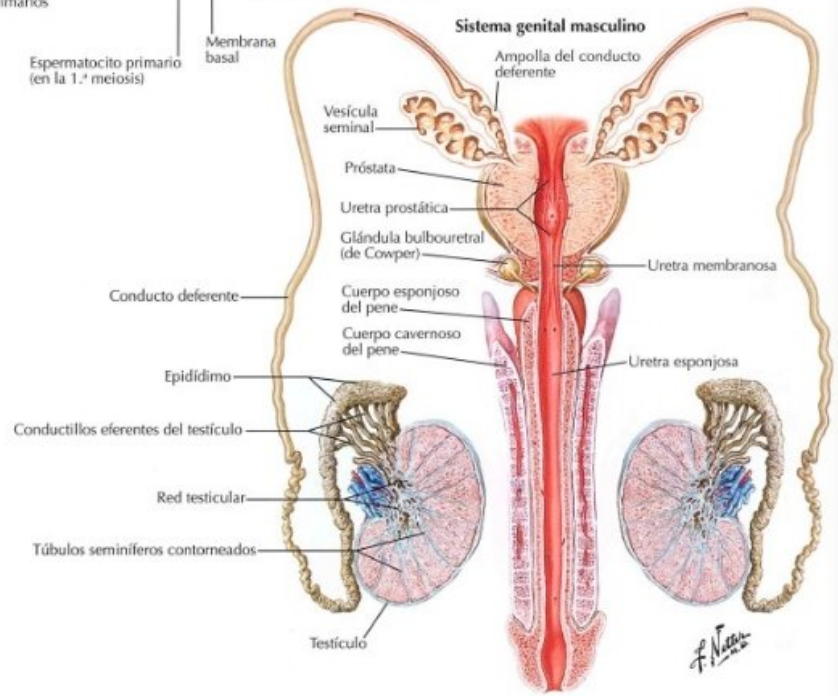

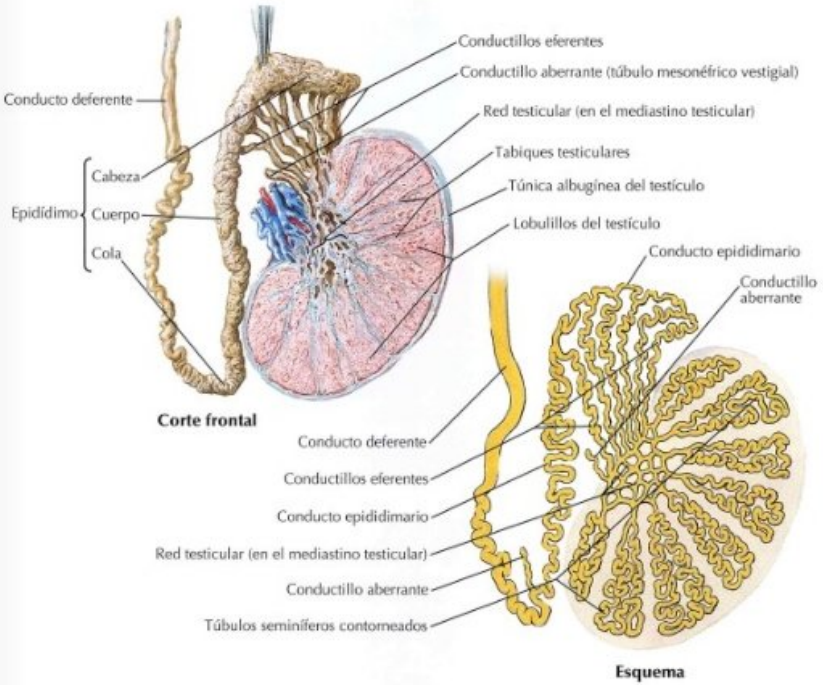

Corte frontal

Esquema

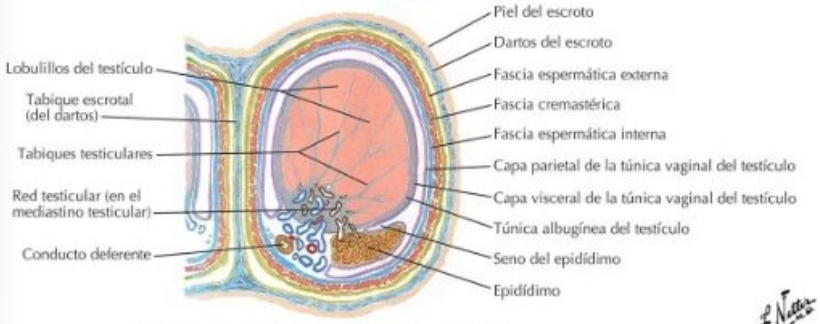

Corte transversal a través del escroto y testículo

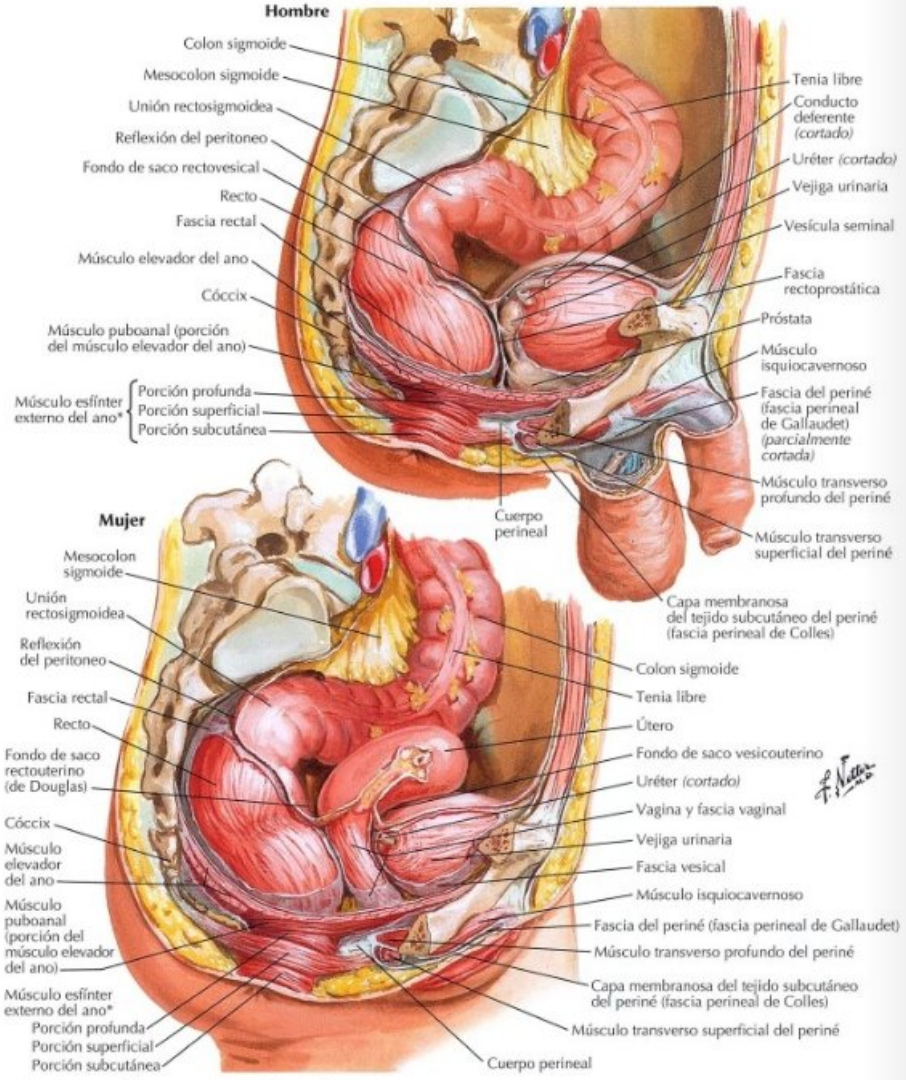

*Porciones variables y a menudo no diferenciadas

Véase también **lámina 412**

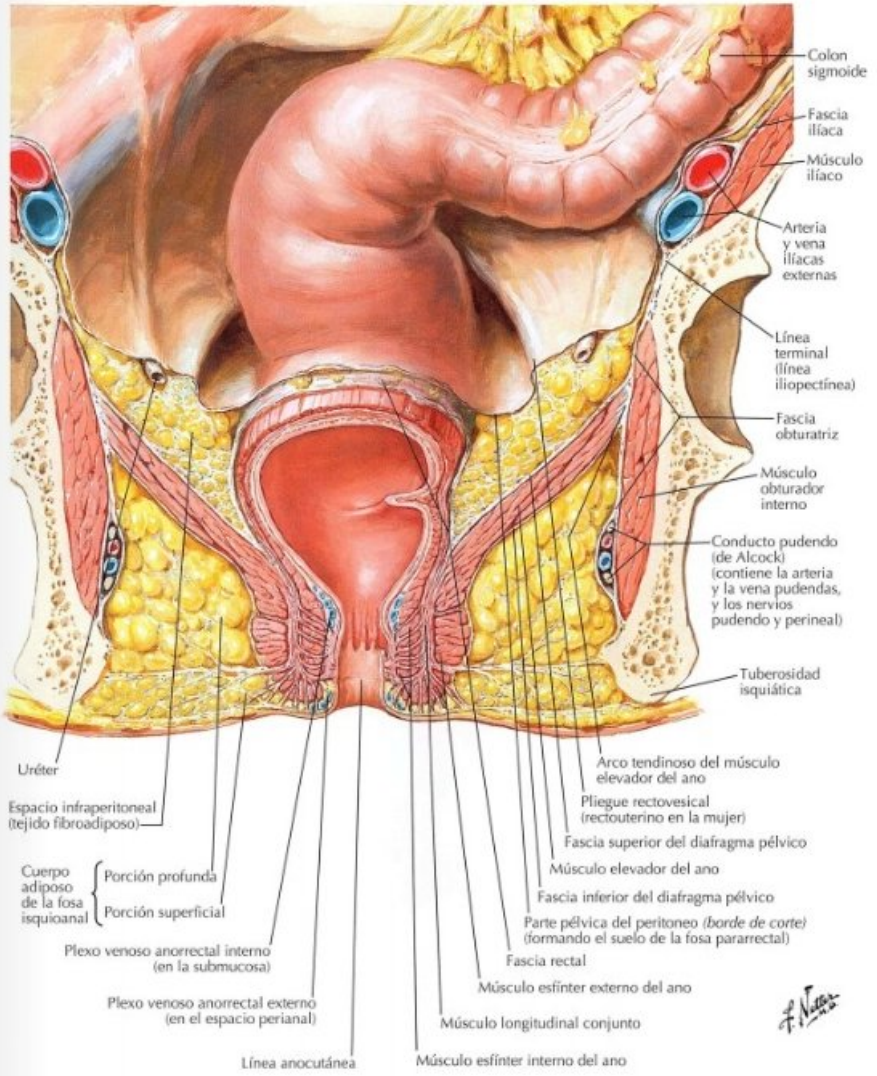

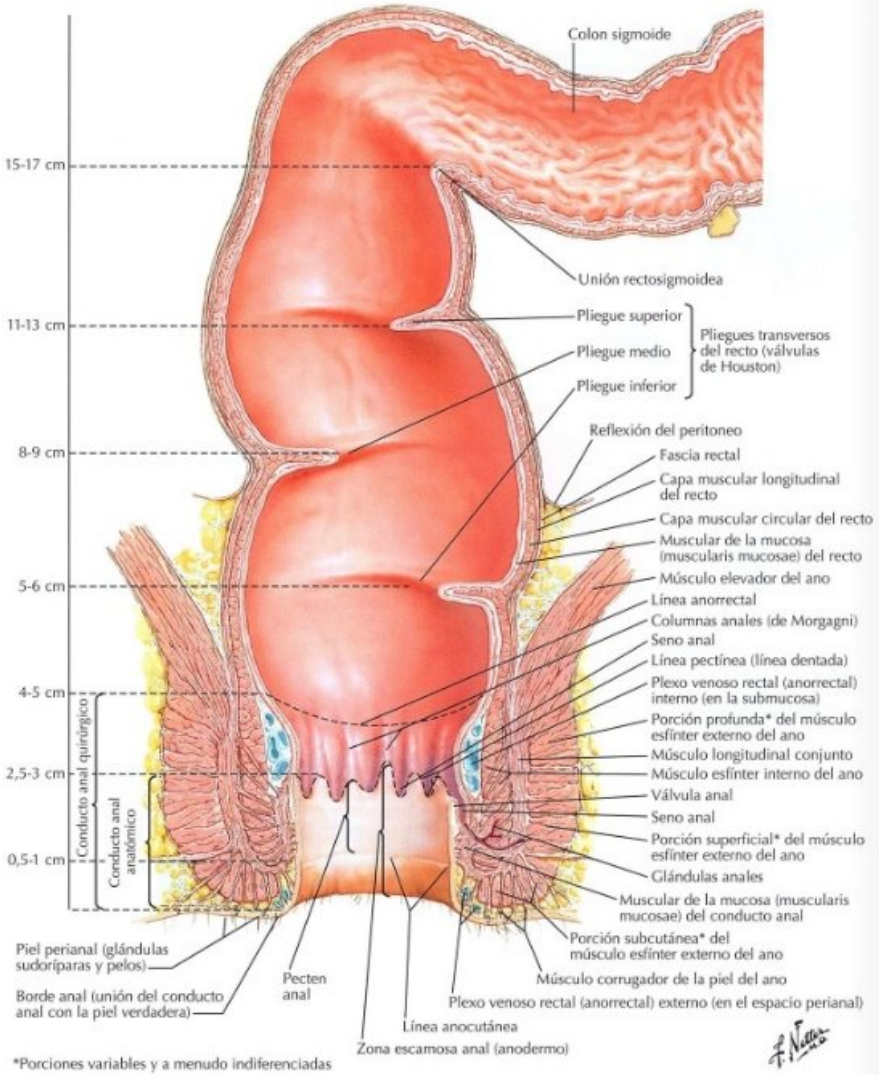

*Porciones variables y a menudo indiferenciadas

Véanse también láminas 400, 401

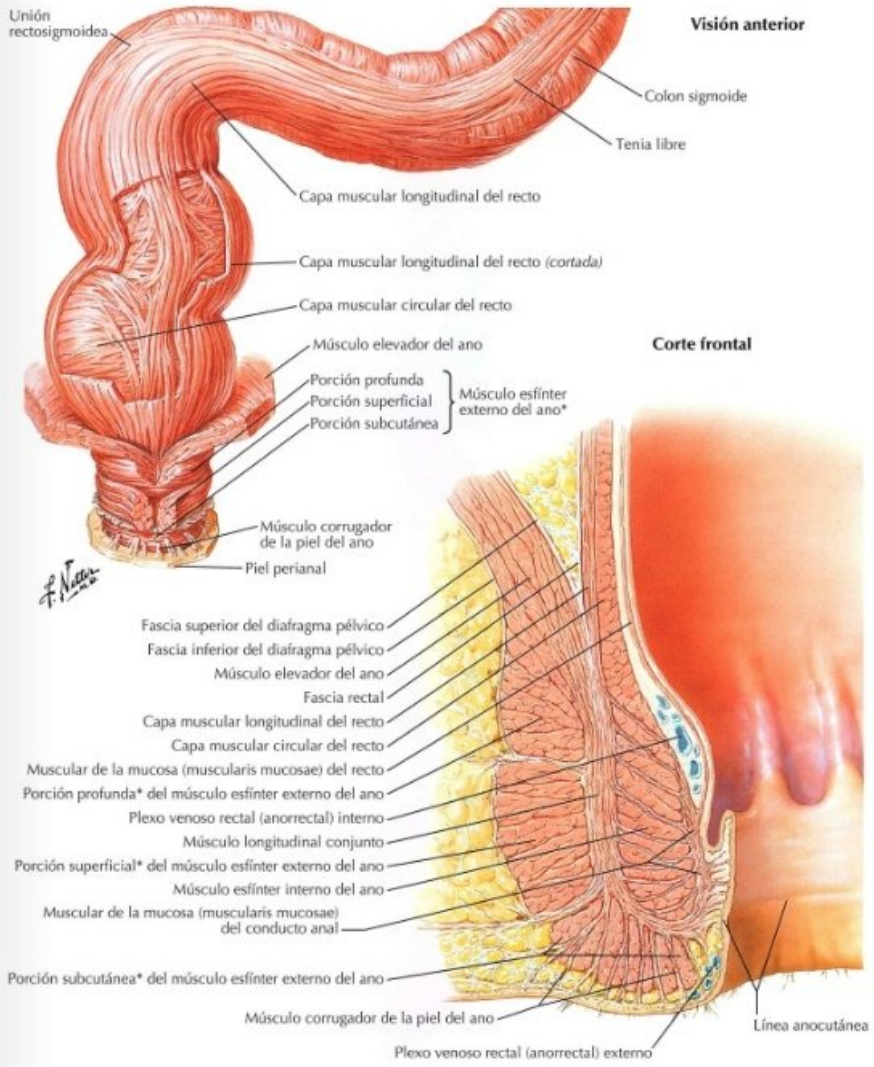

*Porciones variables y a menudo indiferenciadas

Músculo esfínter externo del ano: visiones perineales

Véanse también **láminas 379, 384**

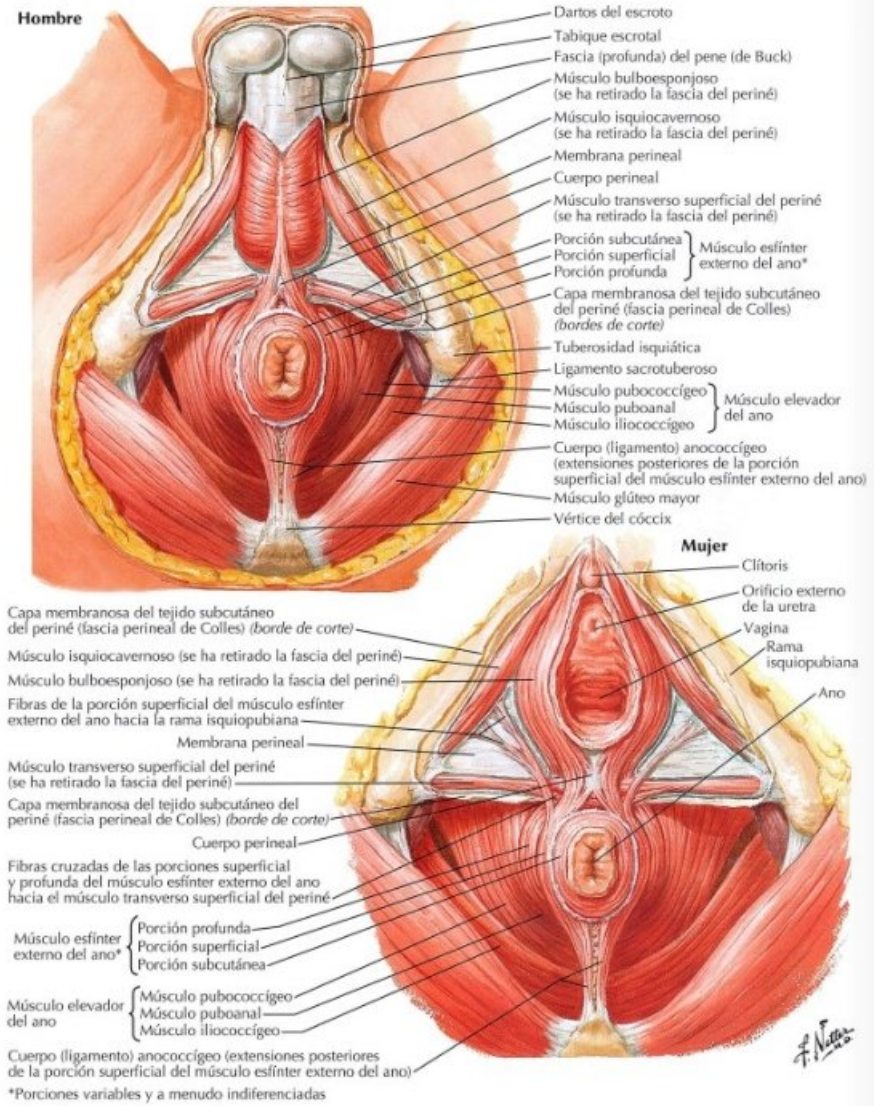

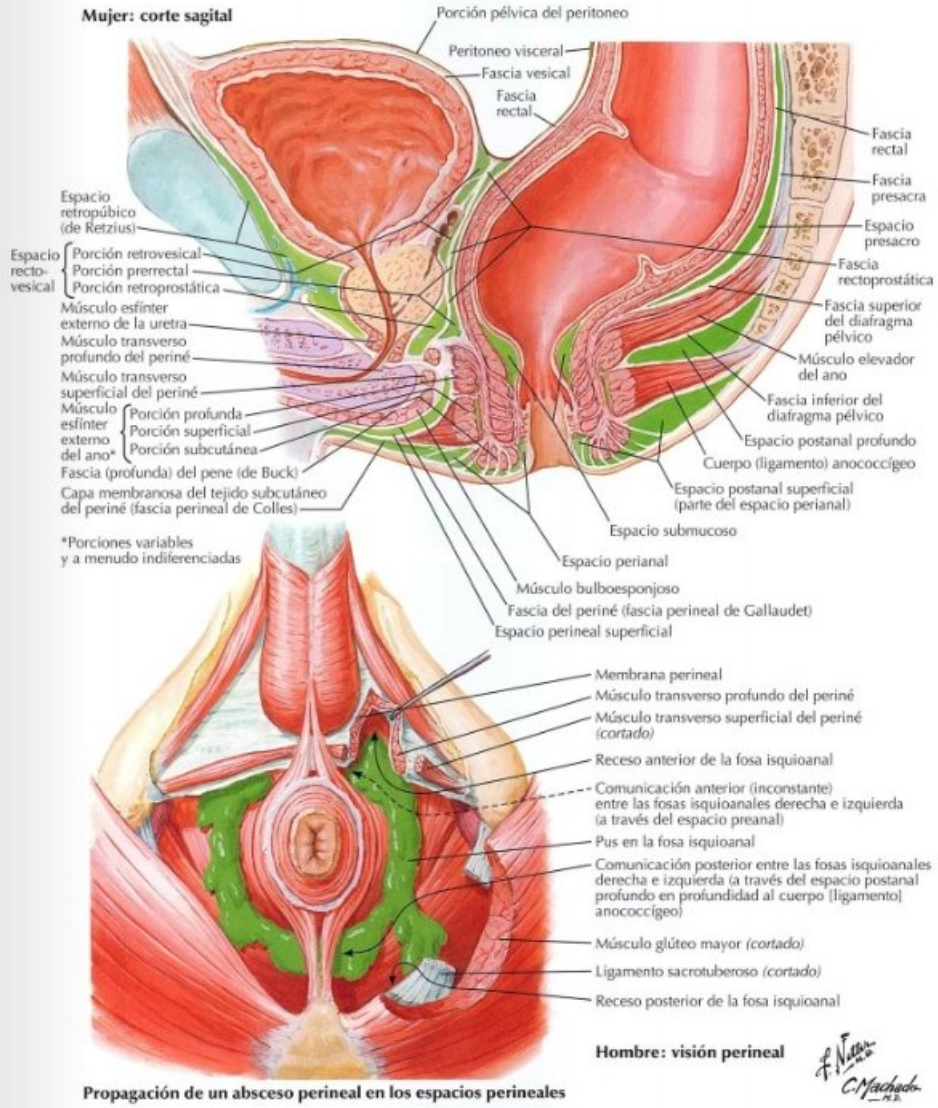

Propagación de un absceso perineal en los espacios perineales

RM de la pelvis femenina (sin medio de contraste intravenoso)

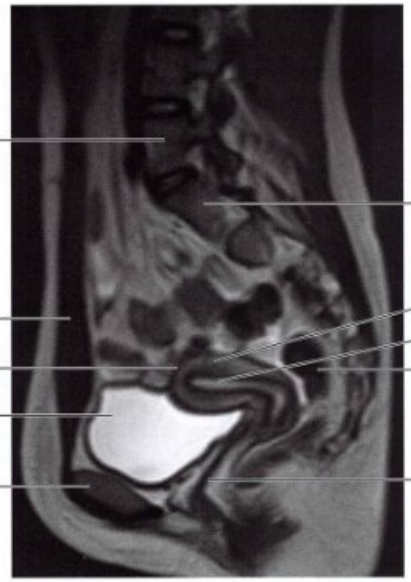

RM de la pelvis masculina (sin medio de contraste intravenoso)

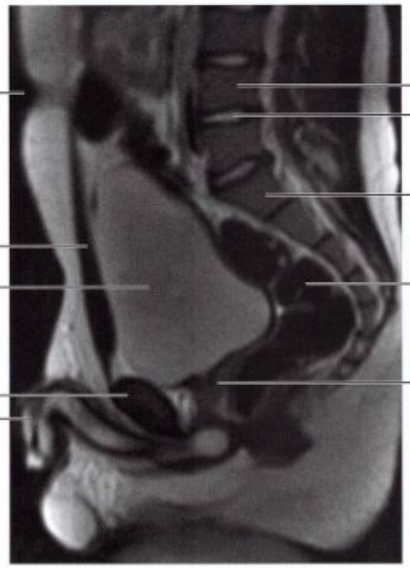

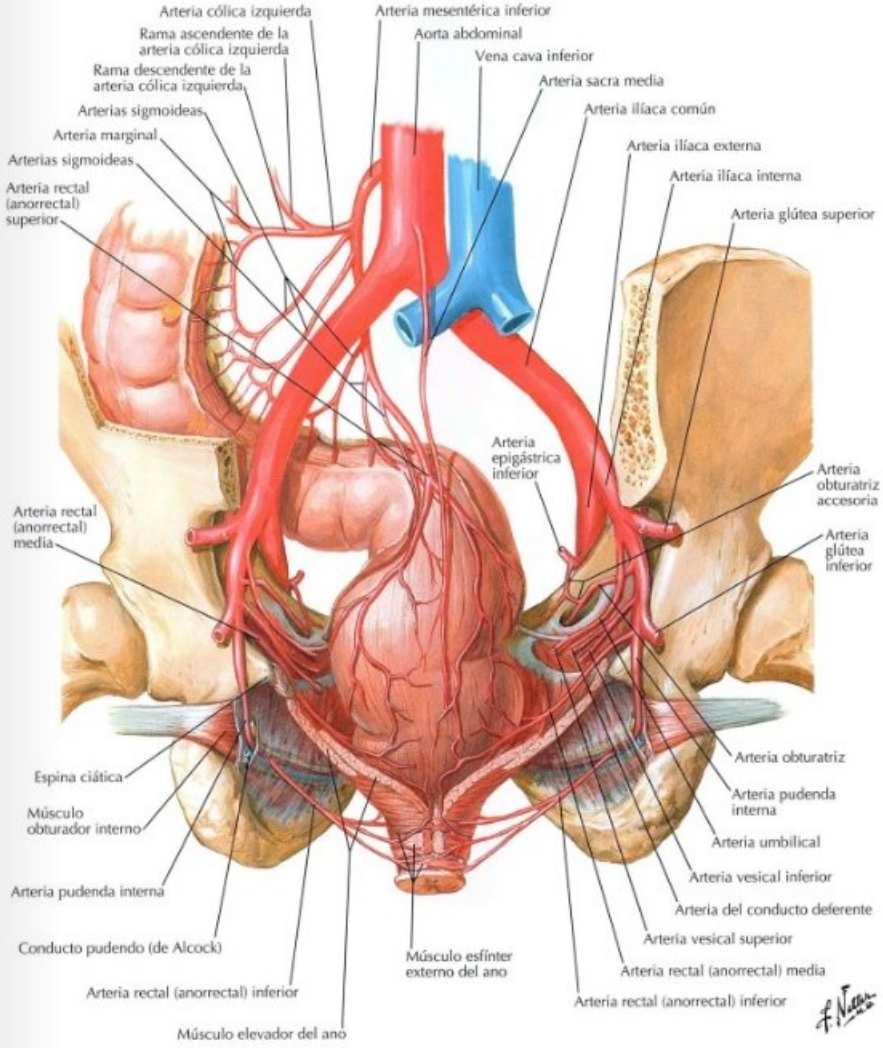

Venas del recto y conducto anal en la mujer: visión anterior

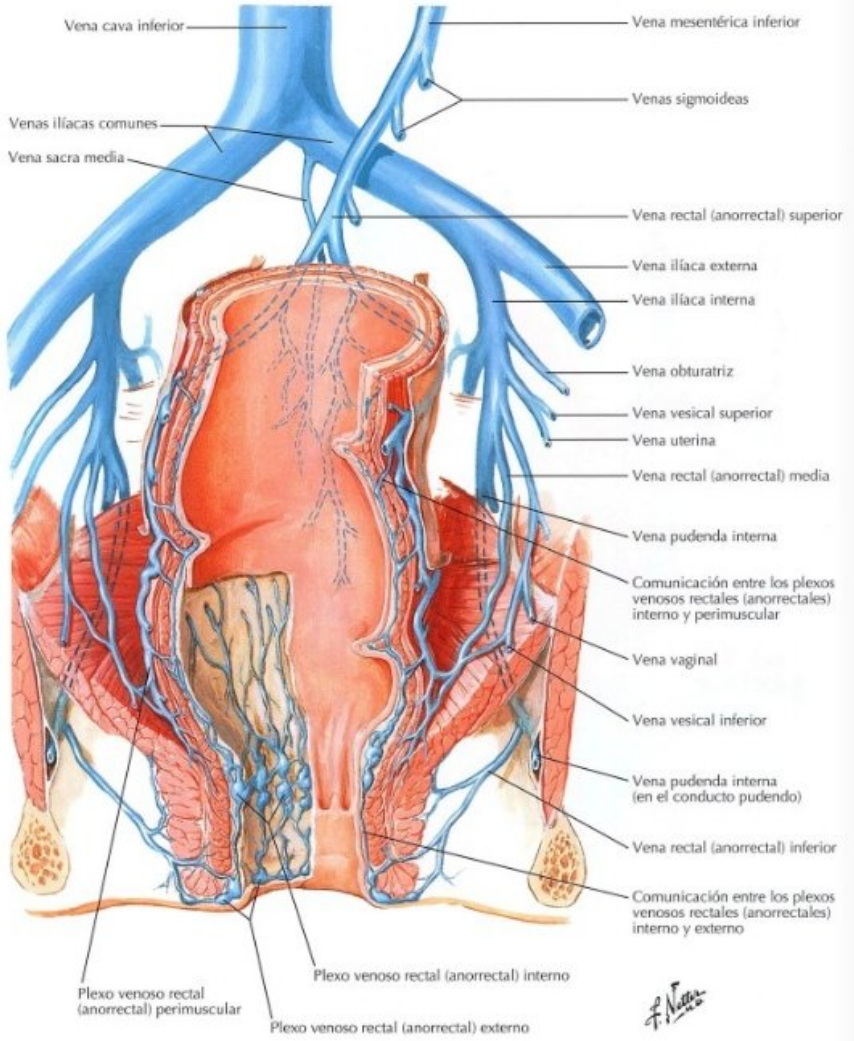

Arterias y venas de las vísceras pélvicas femeninas: visión anterior

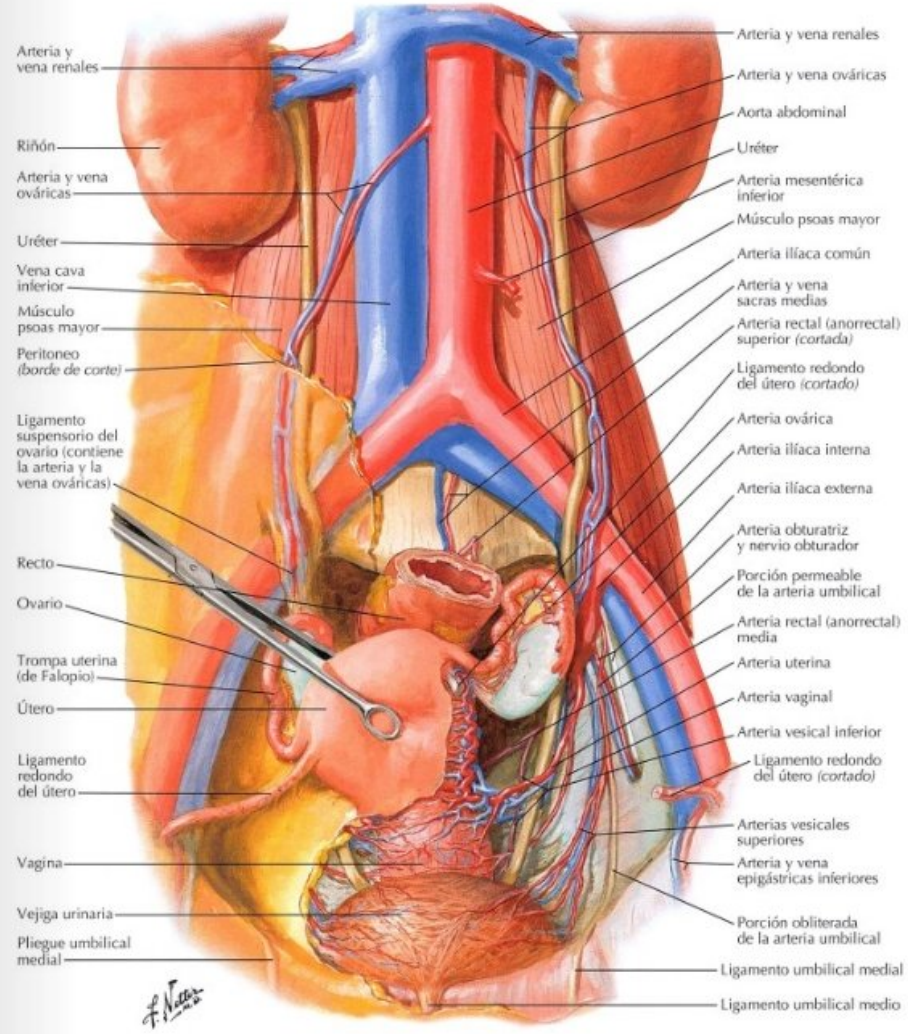

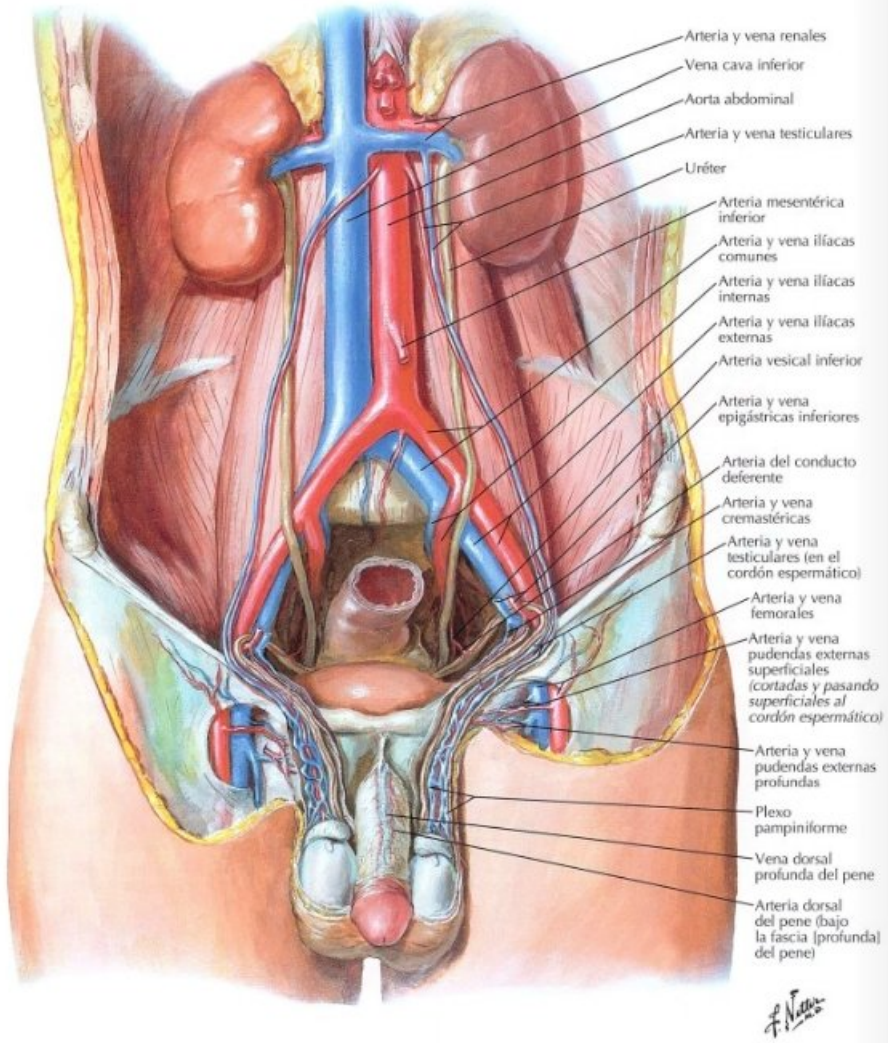

Corte sagital

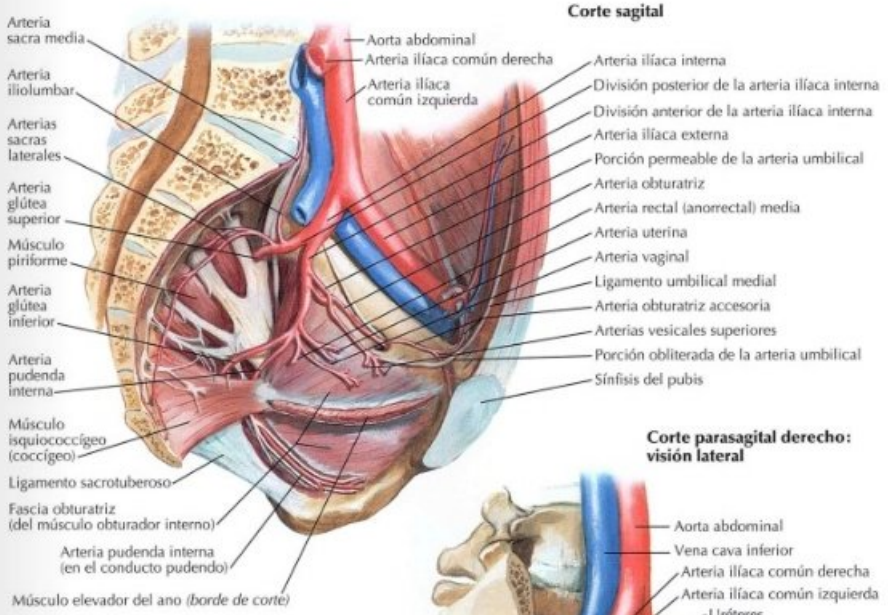

Corte parasagital derecho: visión lateral

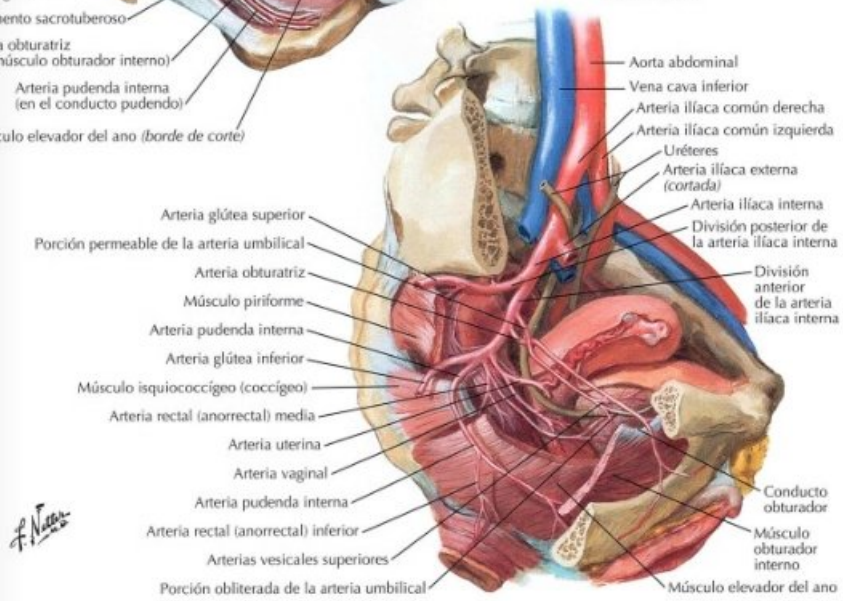

Véanse también **láminas 93, BP 93**

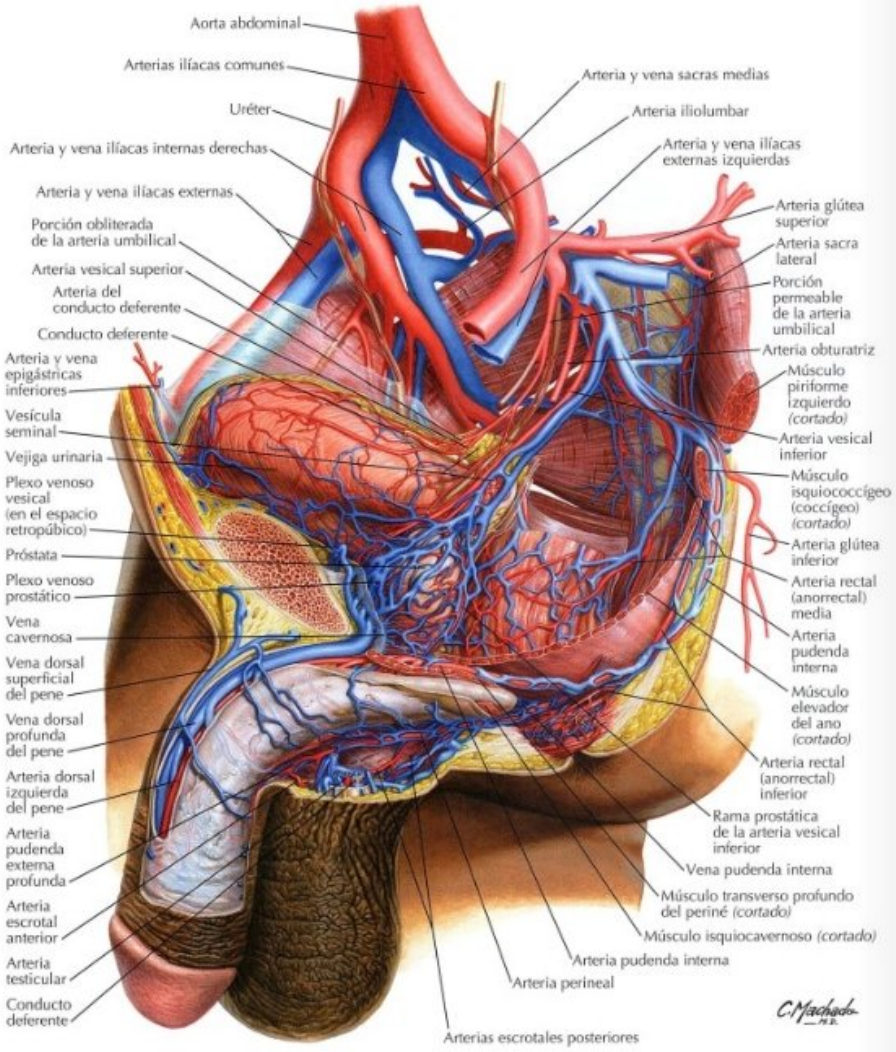

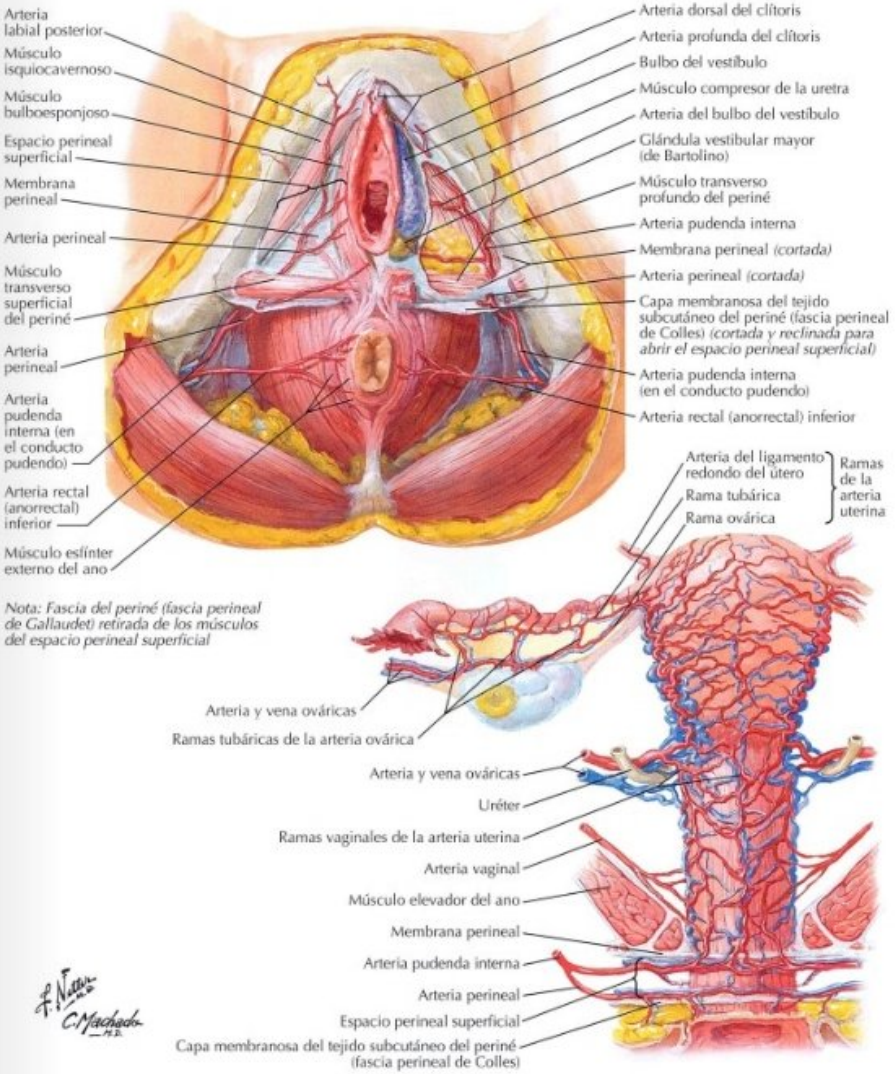

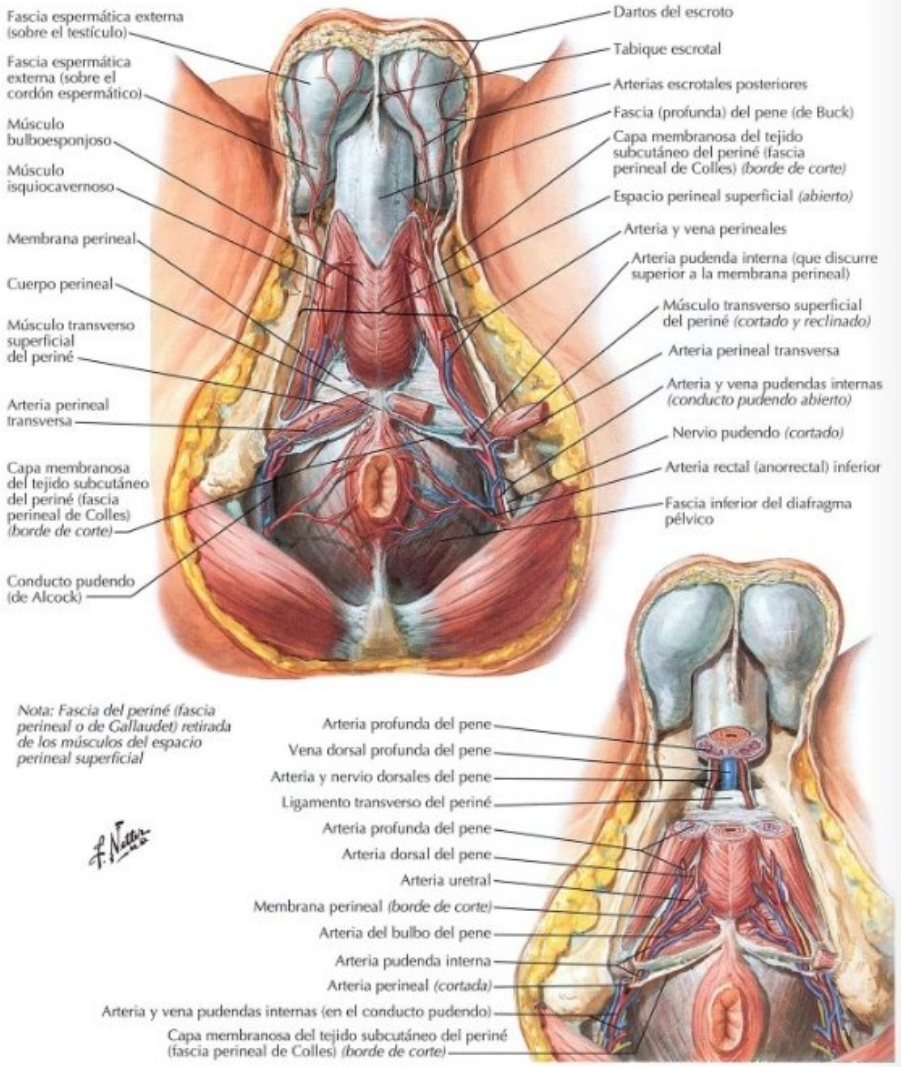
Fascia espermática externa (sobre el testículo)
Fascia espermática externa (sobre el cordón espermático)
Músculo bulboesponjoso
Músculo isquiocavernoso
Membrana perineal
Cuerpo perineal
Músculo transverso superficial del periné
Arteria perineal transversa
Capa membranosa del tejido subcutáneo del periné (fascia perineal de Colles) (borde de corte)
Conducto pudendo (de Alcock)
Dartos del escroto
Tabique escrotal
Arterias escrotales posteriores
Fascia (profunda) del pene (de Buck)
Capa membranosa del tejido subcutáneo del periné (fascia perineal de Colles) (borde de corte)
Espacio perineal superficial (abierto)
Arteria y vena perineales
Arteria pudenda interna (que discurre superior a la membrana perineal)
Músculo transverso superficial del periné (cortado y reclinado)
Arteria perineal transversa
Arteria y vena pudendas internas (conducto pudendo abierto)
Nervio pudendo (cortado)
Arteria rectal (anorrectal) inferior
Fascia inferior del diafragma pélvico
Nota: Fascia del periné (fascia perineal o de Gallaudet) retirada de los músculos del espacio perineal superficial
Arteria profunda del pene
Vena dorsal profunda del pene
Arteria y nervio dorsales del pene
Ligamento transverso del periné
Arteria profunda del pene
Arteria dorsal del pene
Arteria uretral
Membrana perineal (borde de corte)
Arteria del bulbo del pene
Arteria pudenda interna
Arteria perineal (cortada)
Arteria y vena pudendas internas (en el conducto pudendo)
Capa membranosa del tejido subcutáneo del periné (fascia perineal de Colles) (borde de corte)

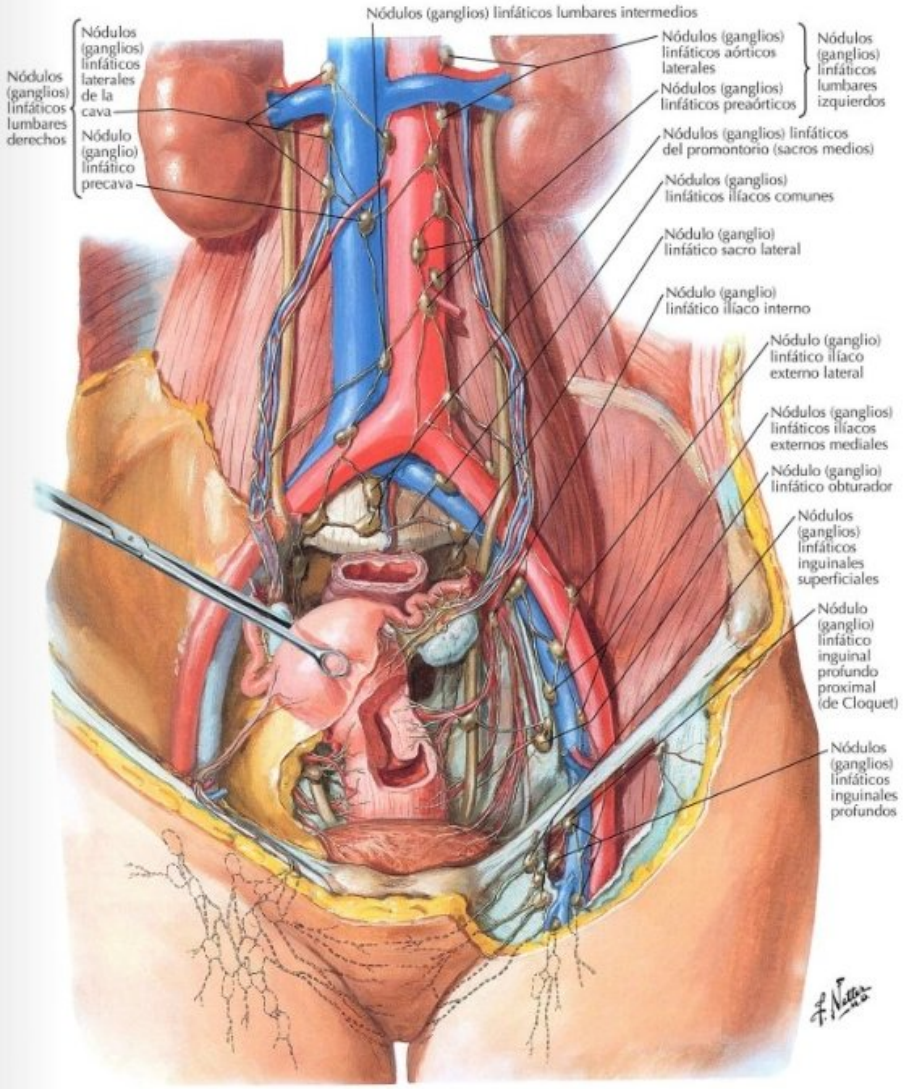
Nódulos (ganglios) linfáticos lumbares intermedios
Nódulos (ganglios) linfáticos laterales de la cava
Nódulos (ganglios) linfáticos lumbares derechos
Nódulo (ganglio) linfático precava
Nódulos (ganglios) linfáticos aórticos laterales
Nódulos (ganglios) linfáticos preaórticos
Nódulos (ganglios) linfáticos lumbares izquierdos
Nódulos (ganglios) linfáticos del promontorio (sacros medios)
Nódulos (ganglios) linfáticos ilíacos comunes
Nódulo (ganglio) linfático sacro lateral
Nódulo (ganglio) linfático ilíaco interno
Nódulo (ganglio) linfático ilíaco externo lateral
Nódulos (ganglios) linfáticos ilíacos externos mediales
Nódulo (ganglio) linfático obturador
Nódulos (ganglios) linfáticos inguinales superficiales
Nódulo (ganglio) linfático inguinal profundo proximal (de Cloquet)
Nódulos (ganglios) linfáticos inguinales profundos

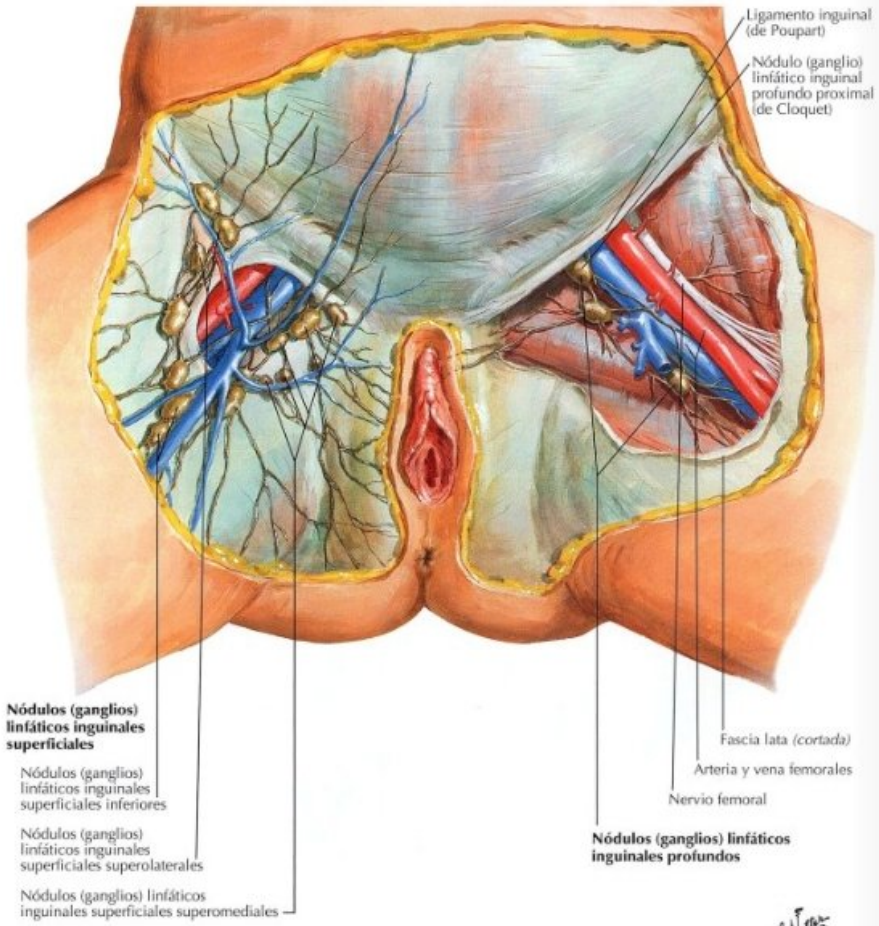

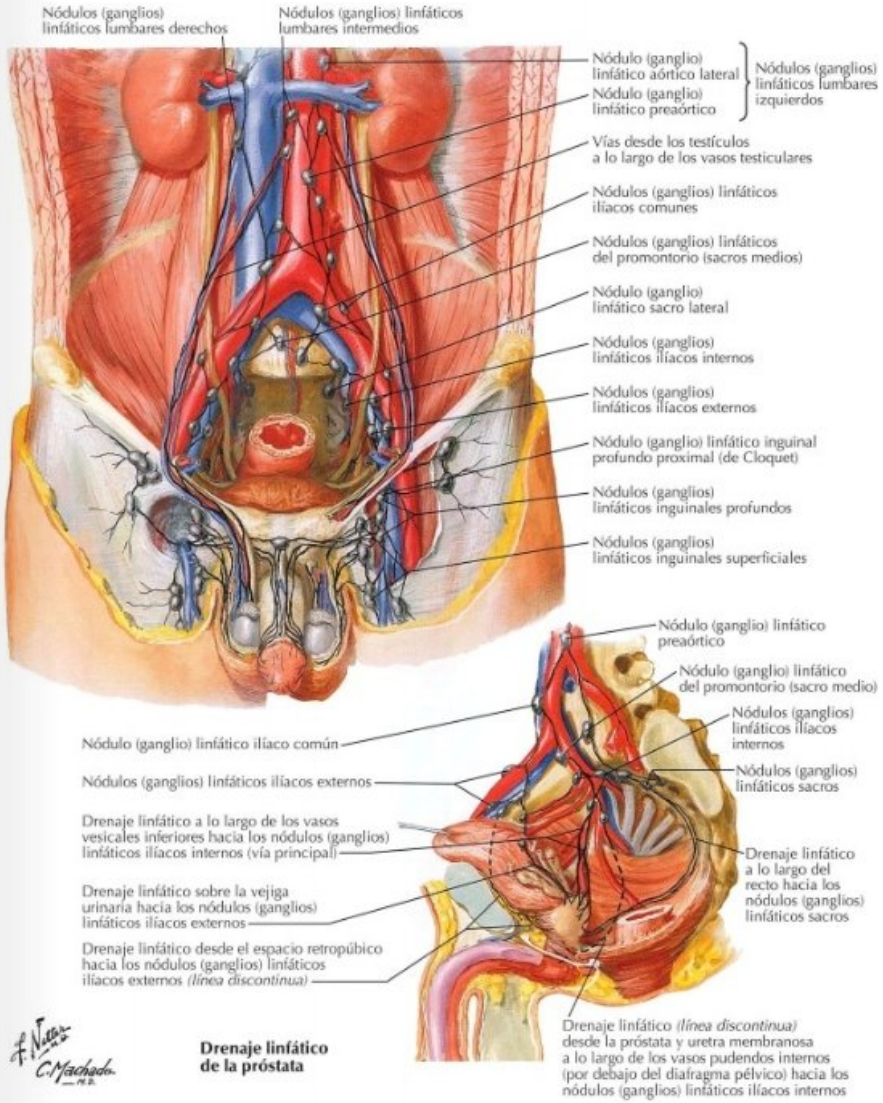

Drenaje linfático de la próstata

Véase también lámina 319

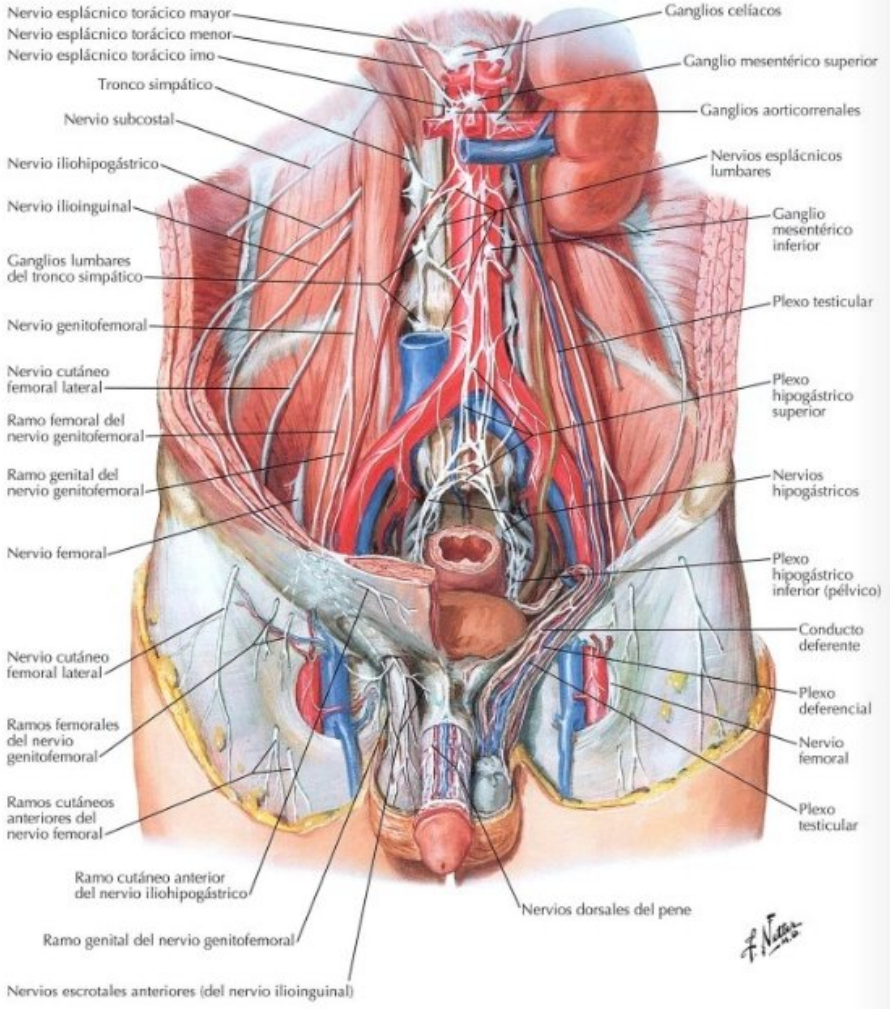

Véanse también láminas 319, 399

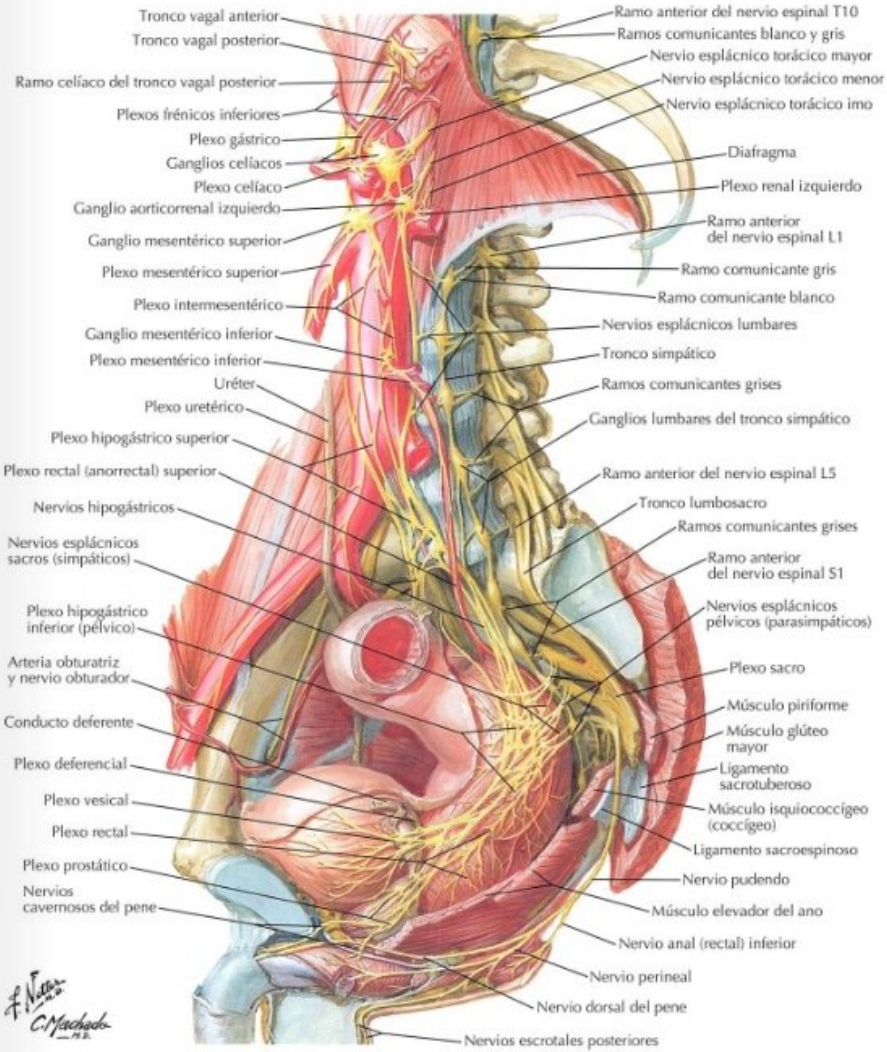

Véase también **lámina 418**

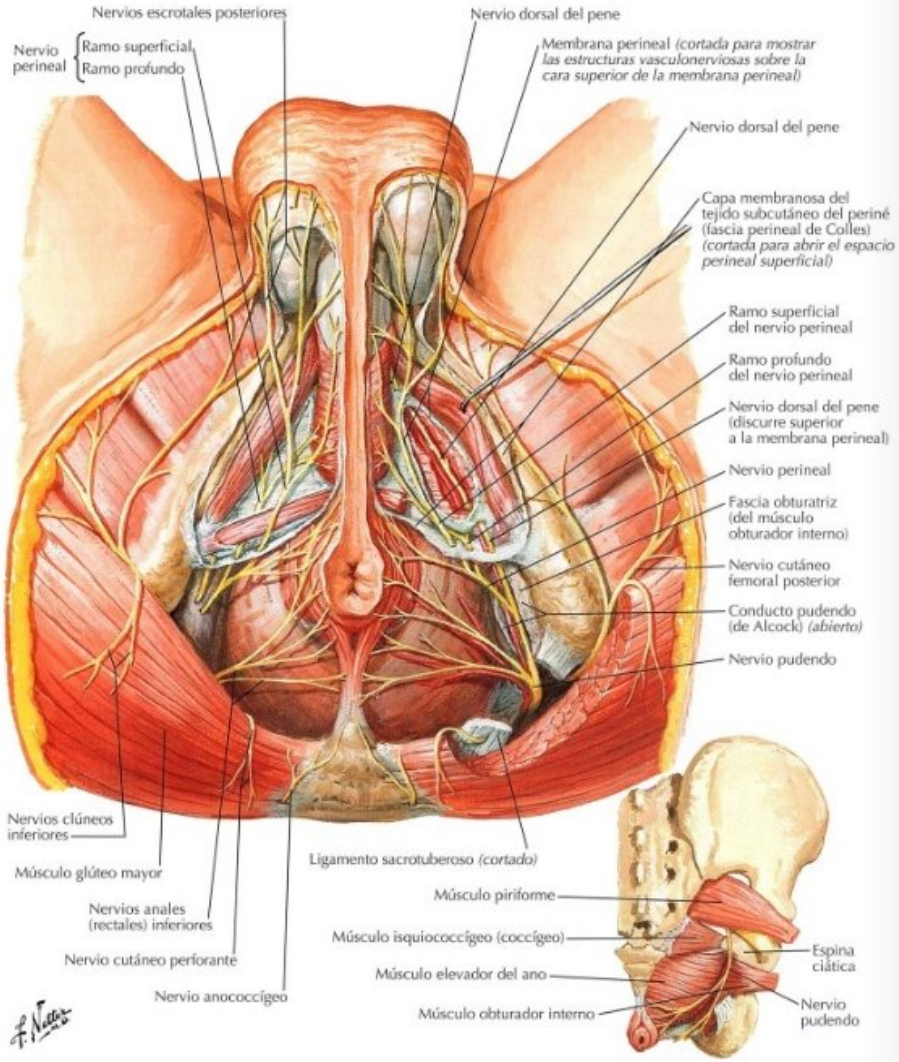

Véase también **lámina 319**

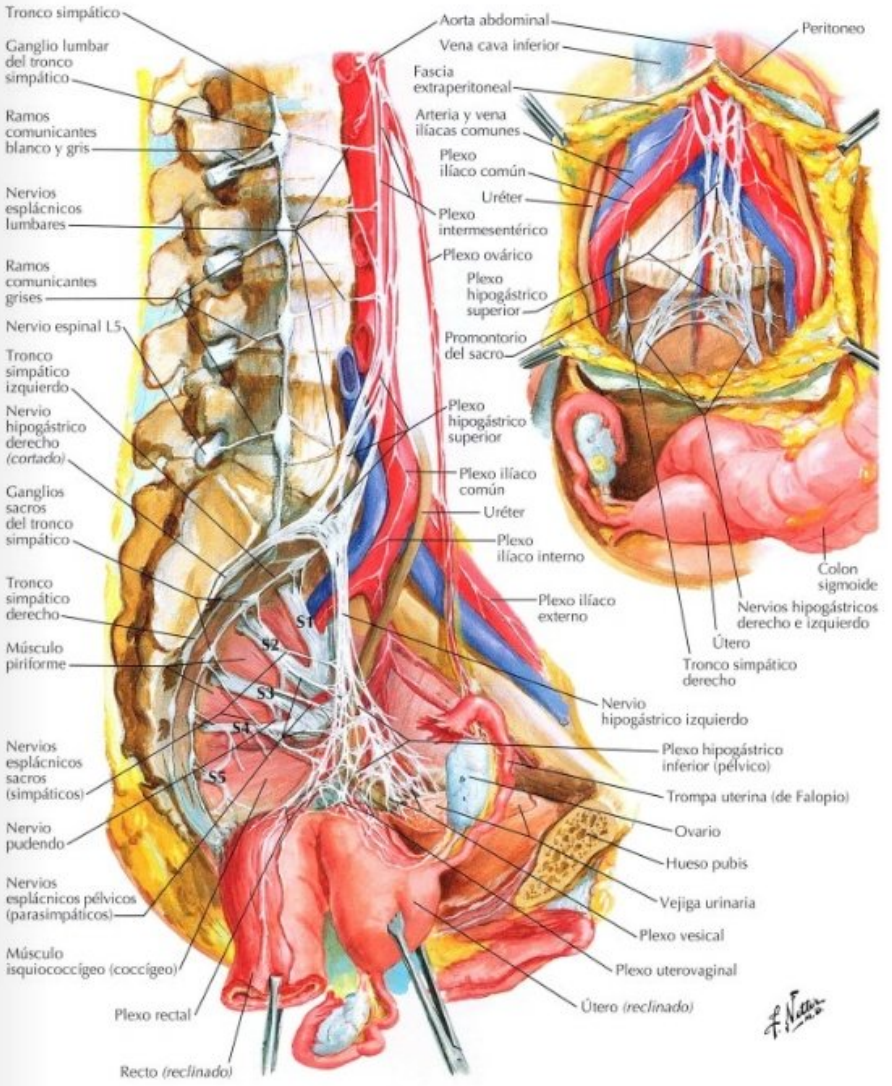

Véase también **lámina 417**

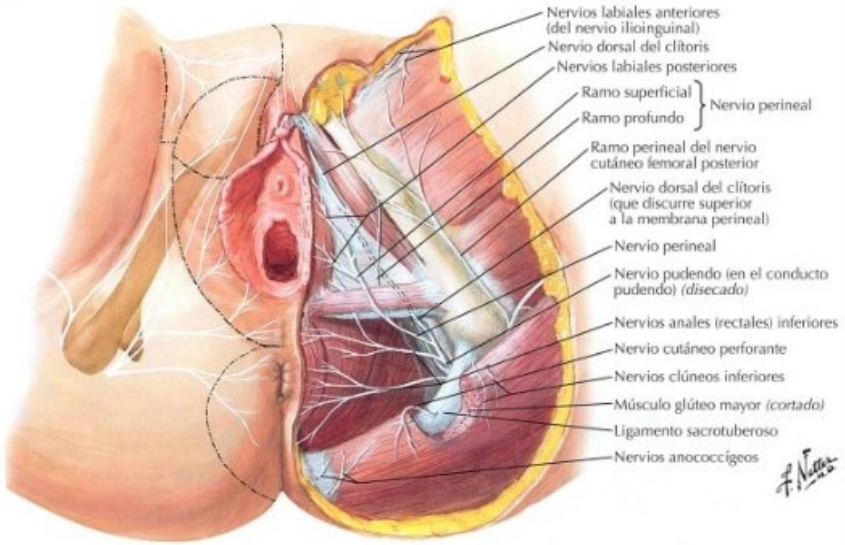

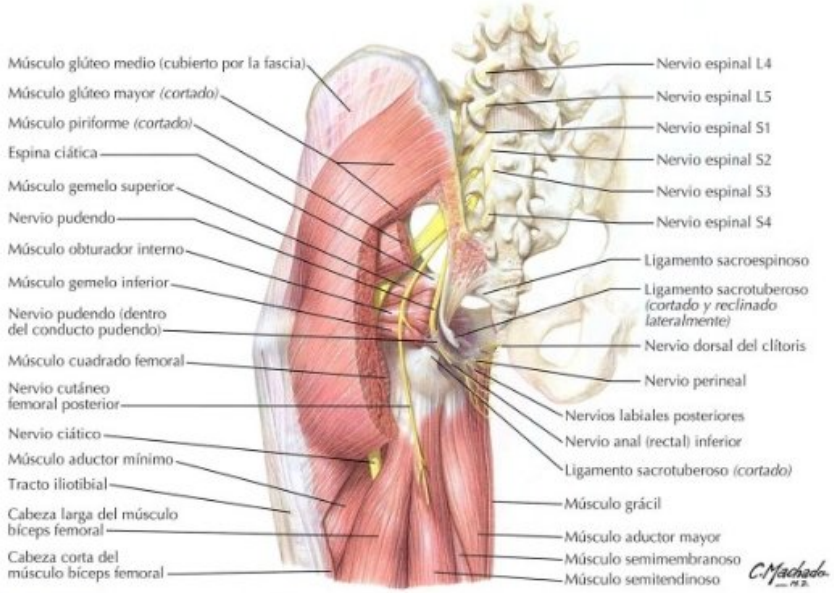

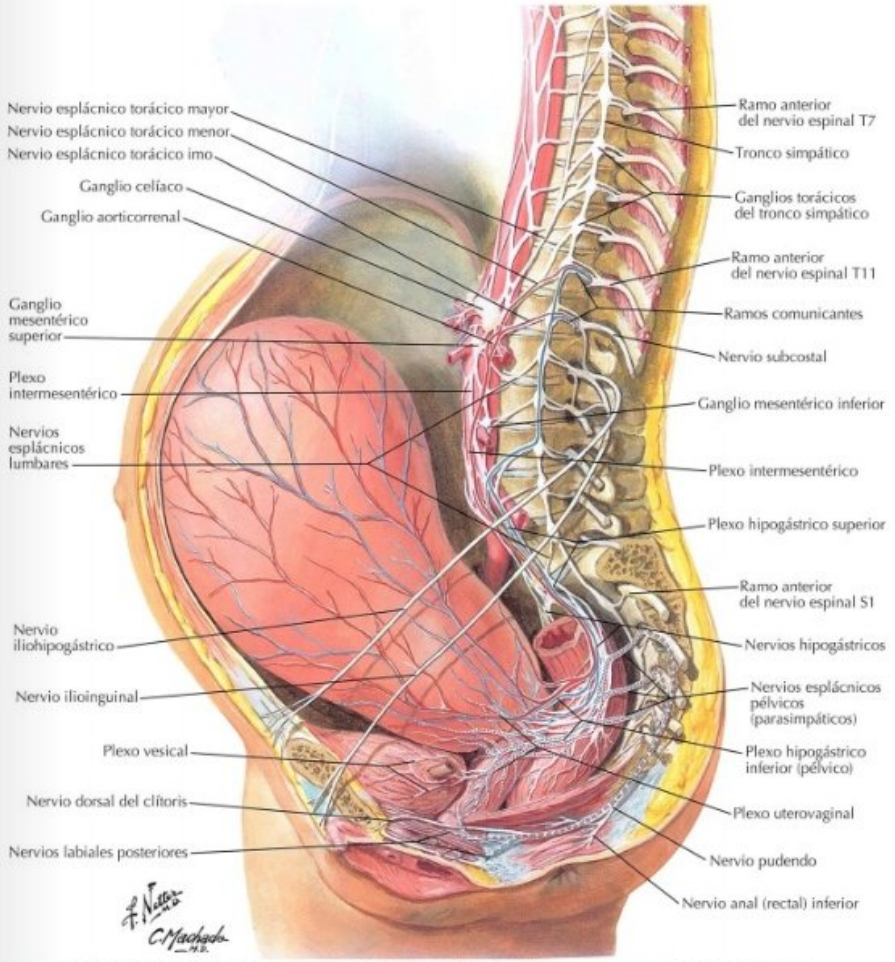

Las fibras sensitivas del cuerpo y el fondo del útero acompañan a las fibras simpáticas a la porción torácica inferior de la médula espinal a través de los plexos hipogástricos

Fibras simpáticas para el cuerpo y fondo del útero

Las fibras sensitivas del cuello del útero y parte superior de la vagina acompañan a las fibras parasimpáticas a la porción sacra de la médula espinal a través de los nervios esplácnicos pélvicos

Fibras parasimpáticas para la parte inferior del útero, cuello del útero y parte superior de la vagina

Las fibras sensitivas de la parte inferior de la vagina y el periné acompañan a las fibras motoras somáticas a la porción sacra de la médula espinal a través del nervio pudendo

Fibras motoras somáticas para la parte inferior de la vagina y el periné a través del nervio pudendo

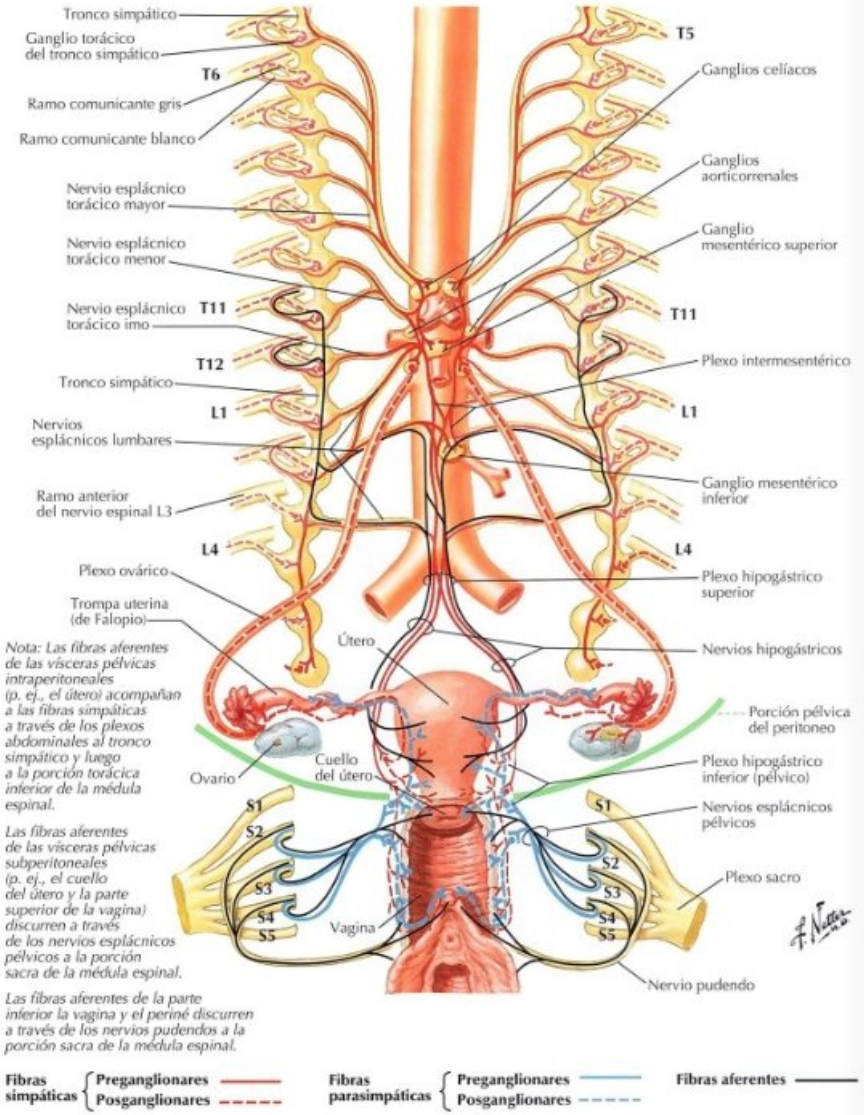

Nota: Las fibras aferentes de las vísceras pélvicas intraperitoneales (p. ej., el útero) acompañan a las fibras simpáticas a través de los plexos abdominales al tronco simpático y luego a la porción torácica inferior de la médula espinal.

Las fibras aferentes de las vísceras pélvicas subperitoneales (p. ej., el cuello del útero y la parte superior de la vagina) discurren a través de los nervios esplácnicos pélvicos a la porción sacra de la médula espinal.

Las fibras aferentes de la parte inferior la vagina y el periné discurren a través de los nervios pudendos a la porción sacra de la médula espinal.

Fibras simpáticas { **Preganglionares** ——— / **Posganglionares** - - - - -

Fibras parasimpáticas { **Preganglionares** ——— / **Posganglionares** - - - - -

Fibras aferentes ———

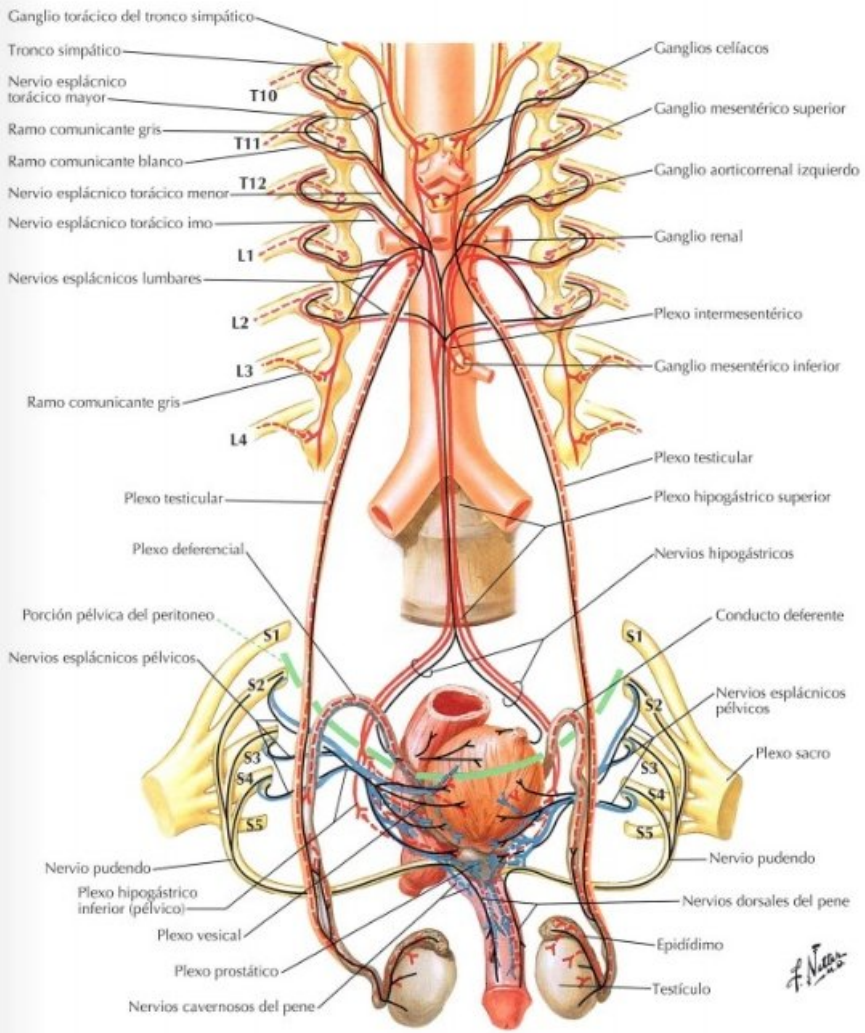

Fibras simpáticas { **Preganglionares** ——— / **Posganglionares** - - - - -

Fibras parasimpáticas { **Preganglionares** ——— / **Posganglionares** - - - - -

Fibras aferentes ———

Inervación de la vejiga urinaria y porción inferior del uréter: esquema

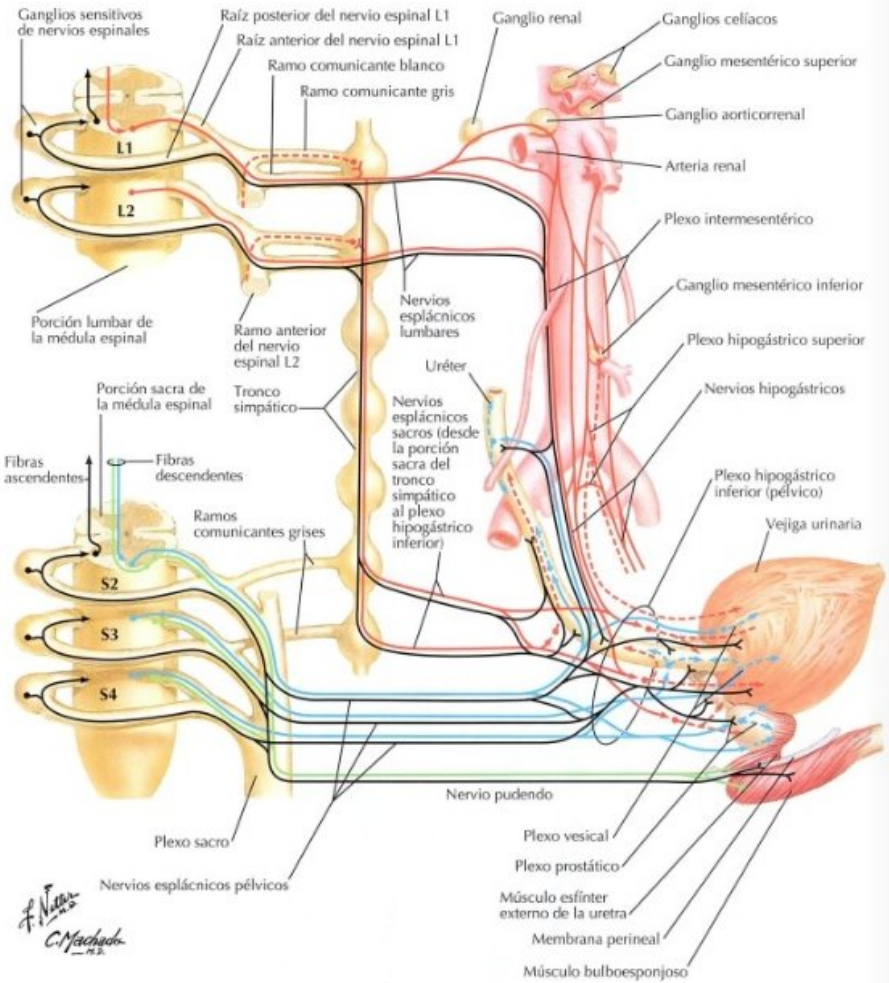

Pelvis masculina: corte transversal de la unión vesicoprostática

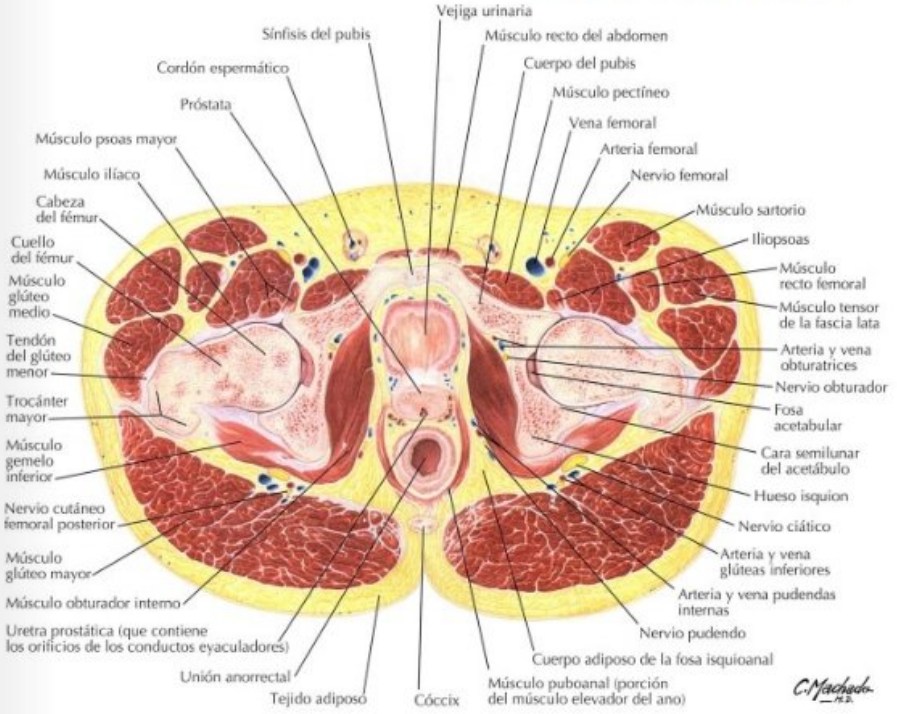

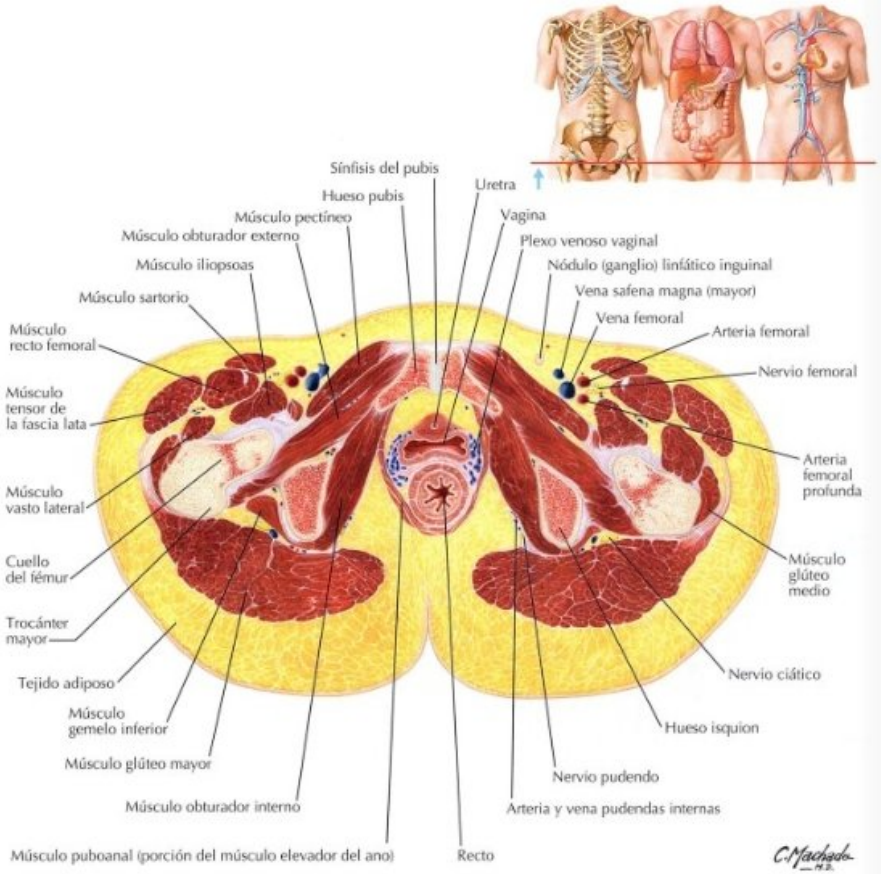

ESTRUCTURAS ANATÓMICAS	IMPORTANCIA CLÍNICA	NÚMEROS DE LÁMINAS
Sistema nervioso y órganos de los sentidos		
Nervio pudendo	Para anestesiar el periné en el parto o en la cirugía menor del periné se realiza el bloqueo del nervio pudendo	415
Nervio anal (rectal) inferior	Se anestesia en la fosa isquioanal para la escisión quirúrgica de las hemorroides externas	413
Plexo prostático y nervios cavernosos	La interrupción de estos nervios durante procedimientos quirúrgicos (p. ej., cirugía prostática) puede producir la incapacidad para conseguir la erección	412
Sistema esquelético		
Sínfisis del pubis	Relieve palpable usado para obtener medidas pélvicas (p. ej., conjugado diagonal) que pueden utilizarse para evaluar la suficiencia de la pelvis para el parto; durante los controles prenatales, se usa para estimar el crecimiento fetal (medida sínfisis-fondo del útero); la lesión puede observarse como un ensanchamiento en la radiografía	355
Espina ciática	Relieve palpable usado para estimar el diámetro interespinoso para el parto y para localizar el nervio pudendo para el bloqueo del nervio pudendo	355
Tuberosidad isquiática	Relieve palpable usado para estimar la anchura de la abertura (estrecho) inferior de la pelvis para el parto; inserción proximal (origen) de los músculos isquiotibiales	355
Rama superior del pubis	A menudo se fractura por compresión lateral de la pelvis en el plano anteroposterior a causa de traumatismos por aplastamiento o caídas en ancianos con osteoporosis	353
Articulación sacroilíaca	En la enfermedad autoinmune conocida como espondilitis anquilosante, se producen rigidez, esclerosis y fusión; de diagnóstico difícil, es conocido el dolor referido a las articulaciones adyacentes	355
Sistema muscular		
Diafragma pélvico (músculos elevador del ano e isquiococcígeo [coccígeo])	Proporciona soporte al ángulo uretrovesical, ayudando a mantener la continencia urinaria; la debilidad o lesión muscular durante el parto pueden conducir a incontinencia por estrés en la mujer	359, 370
Fascia extraperitoneal pélvica (endopélvica)	La debilidad o desgarro de los ligamentos fasciales endopélvicos (p. ej., ligamentos pubovesicales o cardinales) pueden provocar el prolapso de los órganos pélvicos	366, 373
Cuerpo perineal	El desgarro del cuerpo perineal puede ocurrir durante el parto; la incisión profiláctica en o lateral al cuerpo perineal, conocida como episiotomía, se puede realizar para facilitar el parto vaginal en algunas circunstancias	379
Sistema cardiovascular		
Plexo pampiniforme	La dilatación de estas venas puede causar varicocele testicular que afecta a la regulación de la temperatura testicular y contribuye posiblemente a la infertilidad; con mayor frecuencia se produce en el lado izquierdo debido al recorrido más largo de la vena testicular izquierda y su ángulo de drenaje en la vena renal	403
Arteria uterina	Se liga o cauteriza durante la histerectomía; para tratar fibromas (miomas) uterinos se puede realizar la embolización selectiva de sus ramas	402, 406
Arterias profundas y dorsales del pene y tejido cavernoso del pene	El bloqueo o pérdida de función del músculo liso vascular puede provocar disfunción eréctil, que se trata con vasodilatadores	407
Venas ilíacas internas	Proporcionan comunicación entre el plexo venoso prostático y las venas que drenan la columna vertebral, por lo que son una vía de diseminación del cáncer de próstata	405
Venas rectales (anorrectales)	La hipertensión portal puede causar la dilatación de las venas rectales (anorrectales) si se desarrollan anastomosis portosistémicas entre las venas rectales (anorrectales) superiores (drenaje portal) y las venas rectales (anorrectales) medias y/o inferiores (drenaje sistémico)	318, 401
Plexos venosos rectales (anorrectales) interno y externo	La dilatación puede producir una afección dolorosa conocida como hemorroides	395, 401

ESTRUCTURAS ANATÓMICAS	IMPORTANCIA CLÍNICA	NÚMEROS DE LÁMINAS
Sistema linfático		
Nódulos (ganglios) linfáticos pélvicos lumbares	Diseminación de células cancerosas ováricas a través del drenaje venoso hacia la vena cava inferior y pulmones o a través de vasos linfáticos	408
Nódulos (ganglios) linfáticos lumbares y traqueobronquiales	Las células cancerosas prostáticas pueden diseminarse a través de los vasos linfáticos hacia el retroperitoneo y el mediastino	260, 410
Nódulos (ganglios) linfáticos lumbares (p. ej., aórticos laterales, preaórticos, laterales de la cava)	Reciben drenaje linfático de los ovarios, trompas uterinas y fondo del útero en la mujer y de los testículos en el hombre; las neoplasias malignas de estos órganos pueden de este modo diseminarse hacia el retroperitoneo	408, 410
Nódulos (ganglios) linfáticos pélvicos	La obtención de muestras o la disección de un nódulo (ganglio) linfático se realizan para evaluar la diseminación de neoplasias malignas ginecológicas	408
Sistema digestivo		
Recto y conducto anal	Se examina mediante tacto rectal para detectar hemorroides internas, retención fecal y cáncer rectal	301, 393, 395
Peritoneo	Localización frecuente de diseminación metastásica del cáncer de ovario a través del líquido peritoneal en la cavidad peritoneal	363, 364
Sistema urinario		
Vejiga urinaria	El grado de llenado de la vejiga urinaria se evalúa fácilmente con una ecografía; en pacientes con problemas de retención urinaria, esta puede establecer el diagnóstico de obstrucción a la salida de la orina desde la vejiga	368, 369
Orificio ureteral	En los niños puede producirse el reflujo anormal de orina desde la vejiga urinaria a los uréteres (reflujo vesicoureteral), lo que contribuye a infecciones urinarias recurrentes y fibrosis renal progresiva	371
Uréter	La dilatación indica obstrucción del uréter o de la vejiga urinaria; la impactación de un cálculo renal en el uréter causa dolor intenso y, en algunos casos, hematuria; el uréter puede ser lesionado durante la histerectomía debido a su estrecha relación con la arteria uterina	335, 336, 402
Sistema genital		
Fondo de saco rectouterino (de Douglas)	Región examinada mediante ecografía para detectar la presencia de líquido abdominopélvico; localización frecuente de embarazo ectópico; se puede acceder al mismo a través de la porción posterior del fondo de saco (fórnix) vaginal; normalmente contiene una pequeña cantidad fisiológica de líquido peritoneal	364, 365
Útero	Lugar donde se produce la gestación fetal; se palpa durante los controles prenatales para evaluar el crecimiento fetal; también puede contener masas grandes, a veces dolorosas, conocidas como leiomiomas (fibromas) uterinos	364, 374
Trompas uterinas (de Falopio)	Localización frecuente de embarazos ectópicos; la inflamación (salpingitis) puede producirse en la enfermedad inflamatoria pélvica (EIP), como resultado de una infección de transmisión sexual, que posiblemente conduce a fibrosis e infertilidad; cuando la mujer desea la anticoncepción permanente se realiza la oclusión quirúrgica (ligadura de trompas)	363, 364, 375
Cuello del útero	El epitelio de la zona de transformación del cuello es propenso a la displasia y neoplasia maligna; para la citología vaginal se obtienen muestras de células de esta región y se analizan para detectar la infección por el virus del papiloma humano, el principal factor de riesgo de cáncer de cuello uterino	372, 374
Vagina	La porción posterior del fondo de saco (fórnix) vaginal permite el acceso al fondo de saco rectouterino (de Douglas)	364

ESTRUCTURAS ANATÓMICAS	IMPORTANCIA CLÍNICA	NÚMEROS DE LÁMINAS
Sistema genital *(cont.)*		
Ovario	Se examina con ecografía para identificar quistes o para la obtención de ovocitos; la torsión ovárica es una afección dolorosa que se produce cuando el ovario gira sobre el eje del ligamento suspensorio del ovario, ocluyendo los vasos ováricos y causando ingurgitación e isquemia	363, 374, 375
Testículo	La torsión testicular es una afección dolorosa que se produce cuando el testículo gira sobre el eje de los vasos testiculares, causando ingurgitación e isquemia	388
Próstata	Con el envejecimiento es propensa a la hipertrofia benigna, lo que provoca la obstrucción del flujo urinario; el cáncer de próstata es el segundo tipo de cáncer más frecuente en el hombre	368, 385
Conducto deferente	La ligadura (vasectomía) se realiza cuando el hombre desea un método de anticoncepción permanente	368, 388

*La selección se basa en general en datos clínicos y en correlaciones clínicas discutidas frecuentemente en cursos de anatomía macroscópica.

MÚSCULO	GRUPO DE MÚSCULOS	ORIGEN	INSERCIÓN	INERVACIÓN	IRRIGACIÓN	ACCIONES PRINCIPALES
Bulboesponjoso	Perineales	*Hombre:* cuerpo perineal	*Hombre:* membrana perineal, cuerpo cavernoso, bulbo del pene	Nervio perineal	Arteria perineal	*Hombre:* comprime el bulbo del pene, impulsa la sangre hacia el interior del cuerpo del pene durante la erección, impulsa la orina y el semen a través de la uretra
		Mujer: cuerpo perineal	*Mujer:* dorso del clítoris, membrana perineal, bulbo del vestíbulo, arco del pubis			*Mujer:* constriñe el orificio vaginal, ayuda en el vaciado de las secreciones de la glándula vestibular mayor, impulsa la sangre hacia el interior del cuerpo del clítoris
Compresor de la uretra (solo en la mujer)	Perineales	Rama isquiopubiana	Se fusiona con el músculo contralateral anterior a la uretra	Nervio perineal	Arteria perineal	Esfínter de la uretra
Cremáster	Del cordón espermático	Borde inferior del músculo oblicuo interno del abdomen y porción media del ligamento inguinal	Tubérculo del pubis, cresta del pubis	Ramo genital del nervio genitofemoral	Arteria cremastérica	Retrae el testículo
Elevador del ano (iliococcígeo, pubococcígeo y puboanal)	Del diafragma pélvico	Cuerpo del pubis, arco tendinoso del elevador del ano (sobre la fascia obturatriz), espina ciática	Cuerpo perineal, cóccix, rafe del diafragma pélvico, paredes de la próstata o vagina, unión anorrectal	Nervio del elevador del ano, nervio perineal	Arteria glútea inferior, arteria pudenda interna y sus ramas (arterias rectal [anorrectal] inferior y perineal)	Sostiene las vísceras pélvicas, eleva el suelo de la pelvis
Esfínter externo del ano	Perineales	Cuerpo (ligamento) anococcígeo	Cuerpo perineal	Nervios perineales y anales (rectales) inferiores	Arterias rectal (anorrectal) inferior y perineal	Cierra el orificio anal
Esfínter externo de la uretra	Perineales	Rama isquiopubiana	*Hombre:* rafe medio frente a y por detrás de la uretra	Nervio perineal	Arteria perineal	Comprime la uretra al final de la micción; en la mujer también comprime la porción distal de la vagina
			Mujer: rodea la uretra, se une a los lados de la vagina			
Esfínter uretrovaginal (solo en la mujer)	Perineales	Cuerpo perineal	Discurre anteriormente alrededor de la uretra y se fusiona con el músculo contralateral	Nervio perineal	Arteria perineal	Esfínter de la uretra y vagina
Isquiocavernoso	Perineales	Cara interna inferior de la rama isquiopubiana, tuberosidad isquiática	*Hombre:* extremo anterior del pilar del pene	Nervio perineal	Arteria perineal	Impulsa la sangre hacia el interior del cuerpo del pene o del clítoris durante la erección
			Mujer: extremo anterior del pilar del clítoris			
Isquiococcígeo (coccígeo)	Del diafragma pélvico	Espina ciática	Porción inferior del sacro, cóccix	Nervio del músculo isquiococcígeo (coccígeo)	Arteria glútea inferior	Sostiene las vísceras pélvicas
Transverso profundo del periné	Perineales	Cara interna de la rama del isquion, tuberosidad isquiática	Cuerpo perineal	Nervio perineal	Arteria perineal	Estabiliza el cuerpo perineal, sostiene la próstata/vagina
Transverso superficial del periné	Perineales	Rama del isquion, tuberosidad isquiática	Cuerpo perineal	Nervio perineal	Arteria perineal	Estabiliza el cuerpo perineal

En la anatomía humana son frecuentes las variaciones en la contribución de los nervios espinales a la inervación de los músculos, en su irrigación arterial, sus inserciones y sus acciones. Por tanto, existen diferencias entre los distintos textos y hay que entender que las variaciones anatómicas son normales.

MIEMBRO SUPERIOR 7

Anatomía de superficie	422-426	**Radiología regional**	490
Hombro y axila	427-439	**Estructuras con gran significación clínica**	Tablas 7.1-7.2
Brazo	440-445	**Nervios del plexo braquial**	Tablas 7.3-7.4
Codo y antebrazo	446-461	**Músculos**	Tablas 7.5-7.8
Carpo y mano	462-481	**Láminas electrónicas extra**	BP 96-BP 102
Nervios y vasos	482-489		

LÁMINAS ELECTRÓNICAS EXTRA

BP 96 Arterias del brazo y porción proximal del antebrazo

BP 97 Arterias del antebrazo y de la mano

BP 98 Ligamentos del carpo: visiones posterior y anterior

BP 99 Zonas flexora y extensora de la mano

BP 100 Cortes transversales a través del metacarpo y huesos distales del carpo

BP 101 Corte transversal de la mano

BP 102 Corte transversal de la mano *(cont.)*

Véanse también **láminas 5, 178, 267**

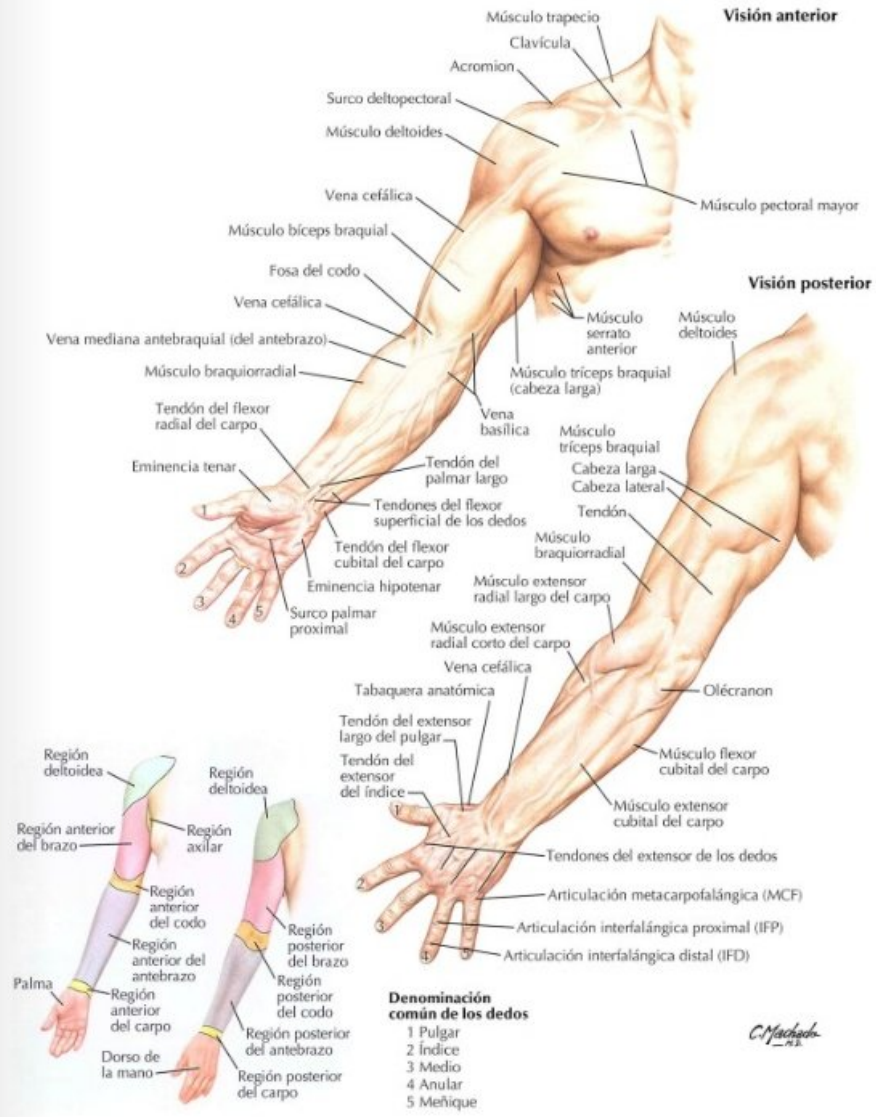

Véanse también **láminas 6, 482, 484**

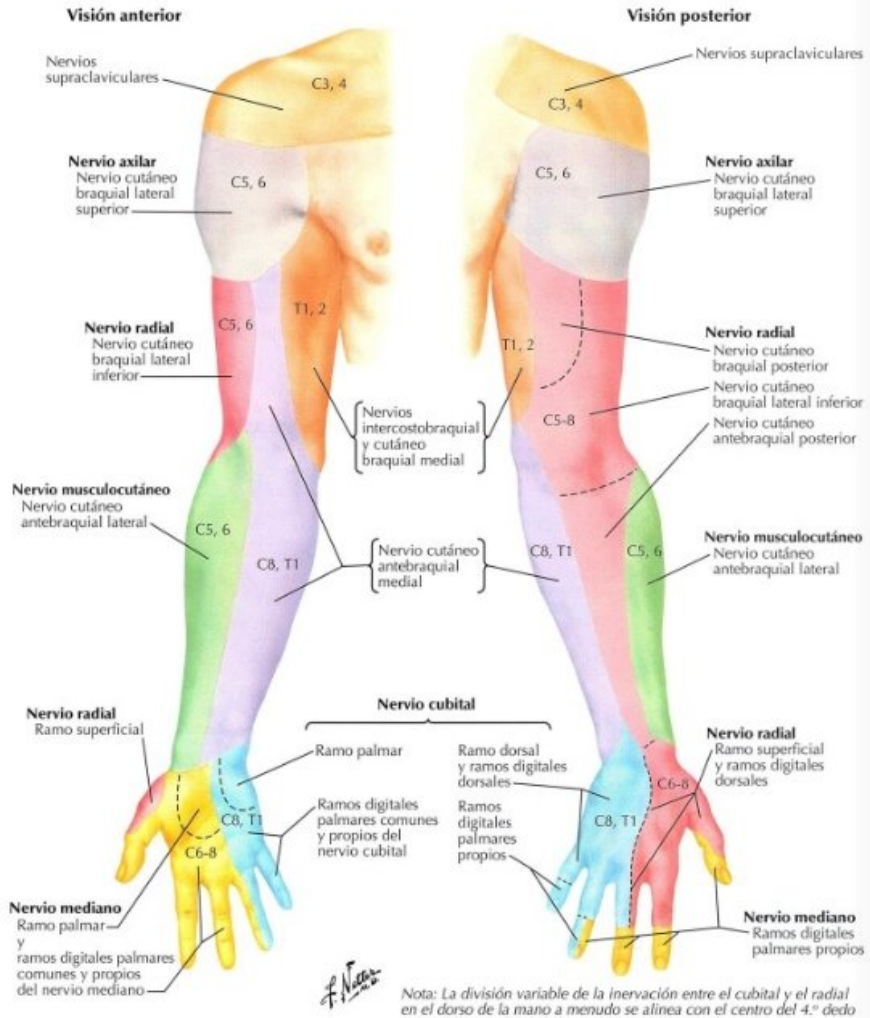

Nota: La división variable de la inervación entre el cubital y el radial en el dorso de la mano a menudo se alinea con el centro del 4.º dedo en vez de con el 3.º dedo como se muestra aquí.

Véanse también **láminas 277, 426, 444**

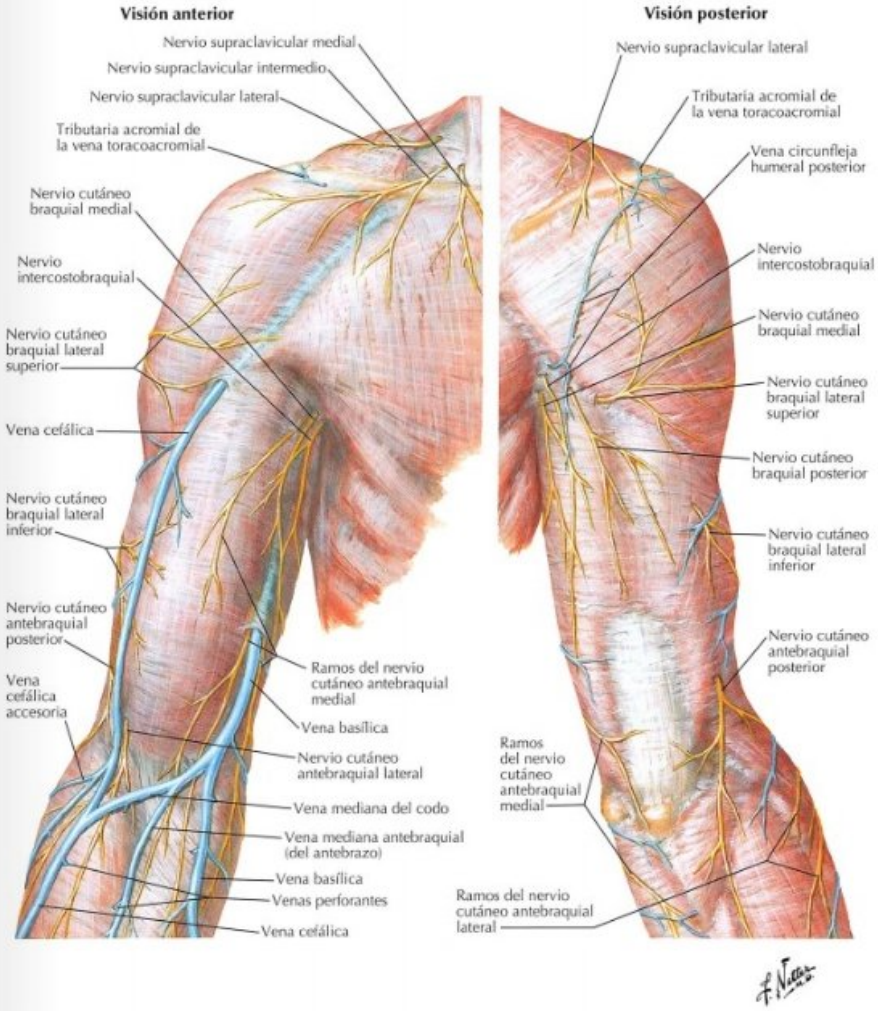

Nervios cutáneos y venas superficiales del antebrazo y mano

Véanse también **láminas 423, 444, 478**

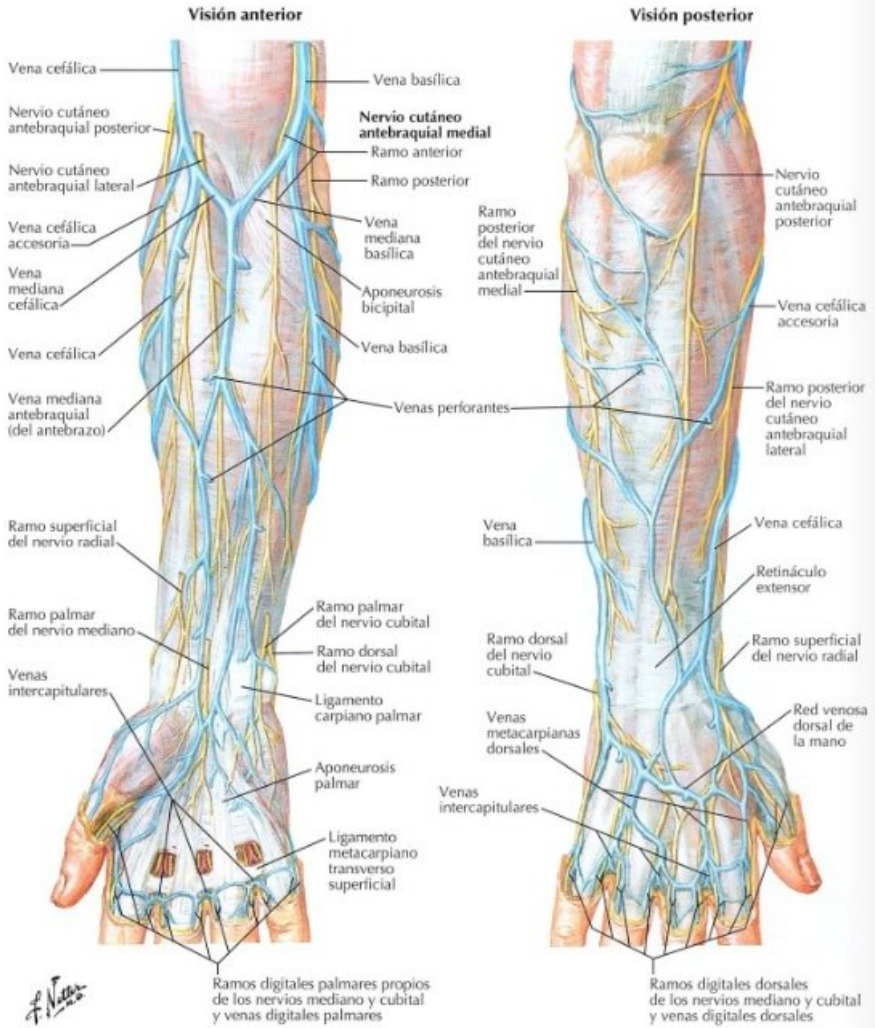

Nota: En el 70% de los casos una vena mediana del codo (tributaria de la vena basílica) reemplaza a las venas mediana cefálica y mediana basílica (v. lámina 424).

Vasos y nódulos (ganglios) linfáticos del miembro superior

Véanse también **láminas 208, 444, 478**

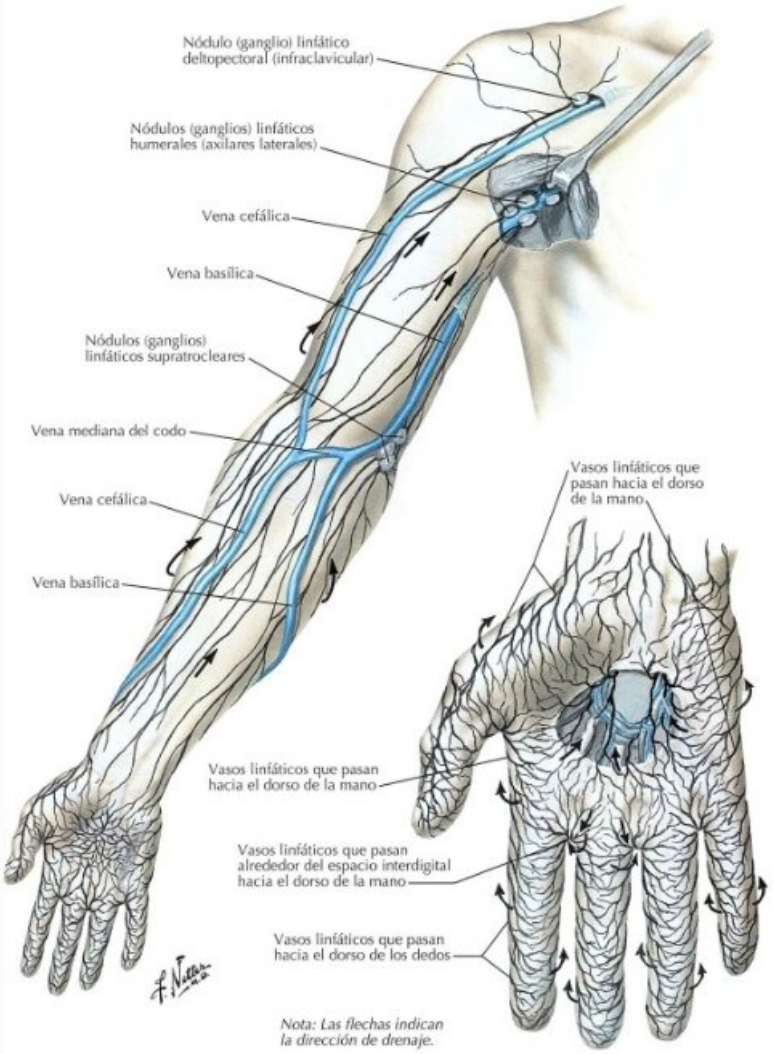

Nota: Las flechas indican la dirección de drenaje.

Húmero y escápula

Véanse también **láminas 203, 427, 428, 430**

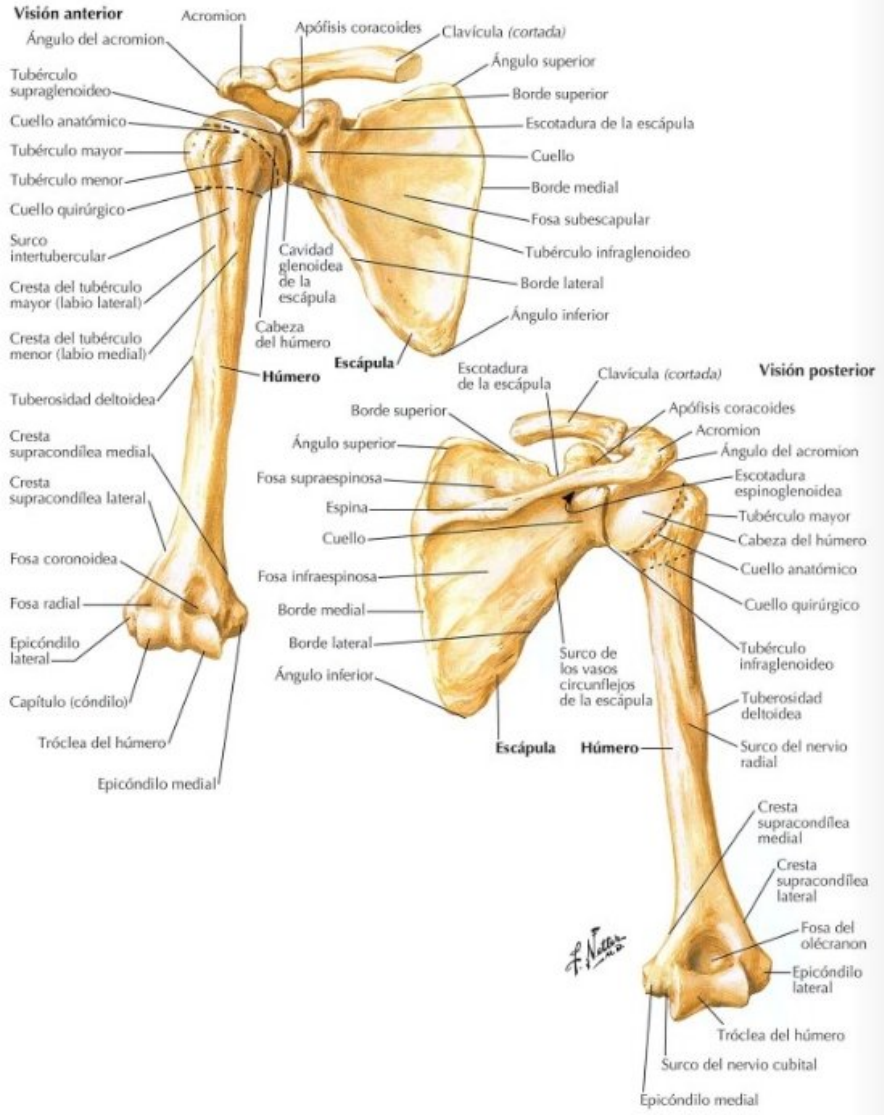

Áreas de inserción muscular del húmero, escápula y clavícula

7

Véanse también **láminas 203, 427, 429**

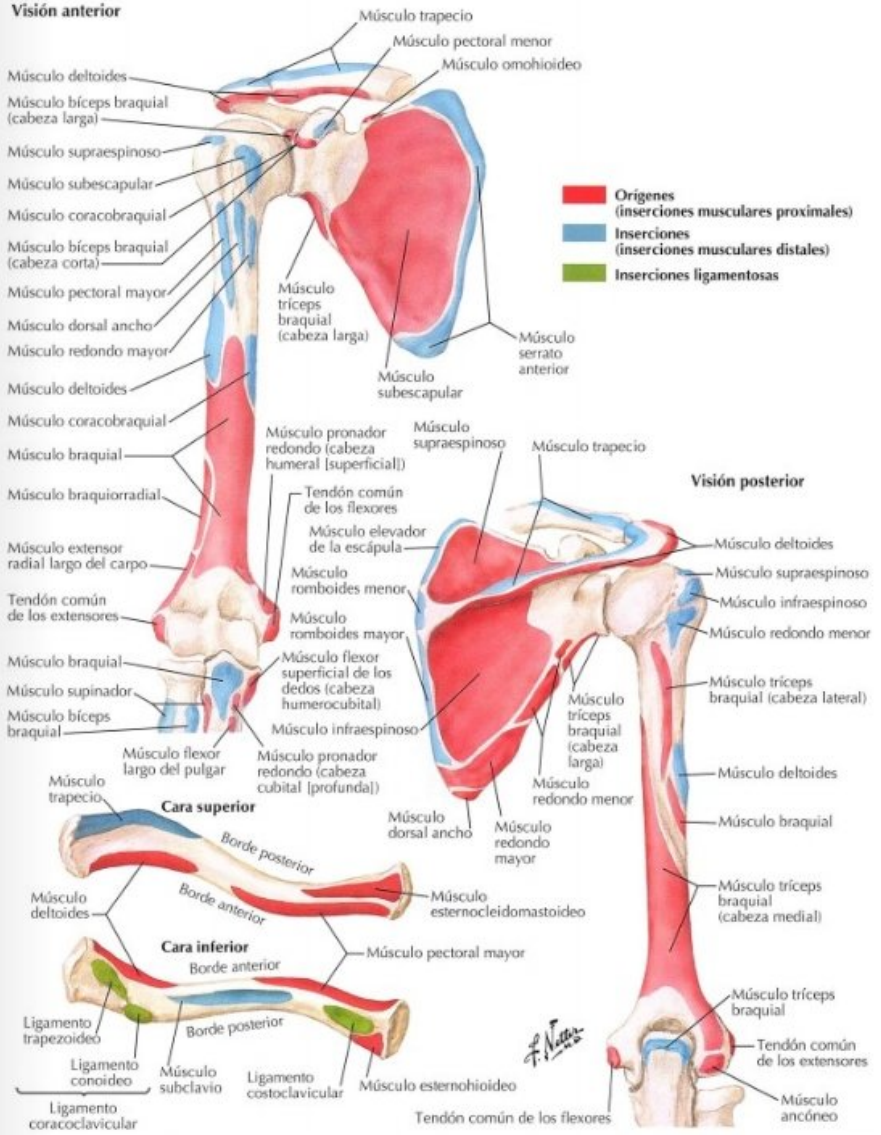

Véanse también **láminas 203, 210, 427, 428**

Clavícula derecha

Articulación esternoclavicular

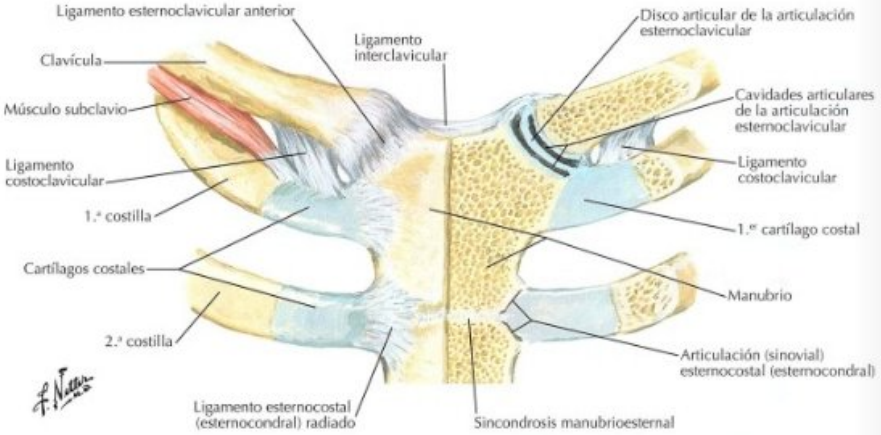

Véanse también **láminas 427, 428, 431**

Radiografía anteroposterior del hombro derecho

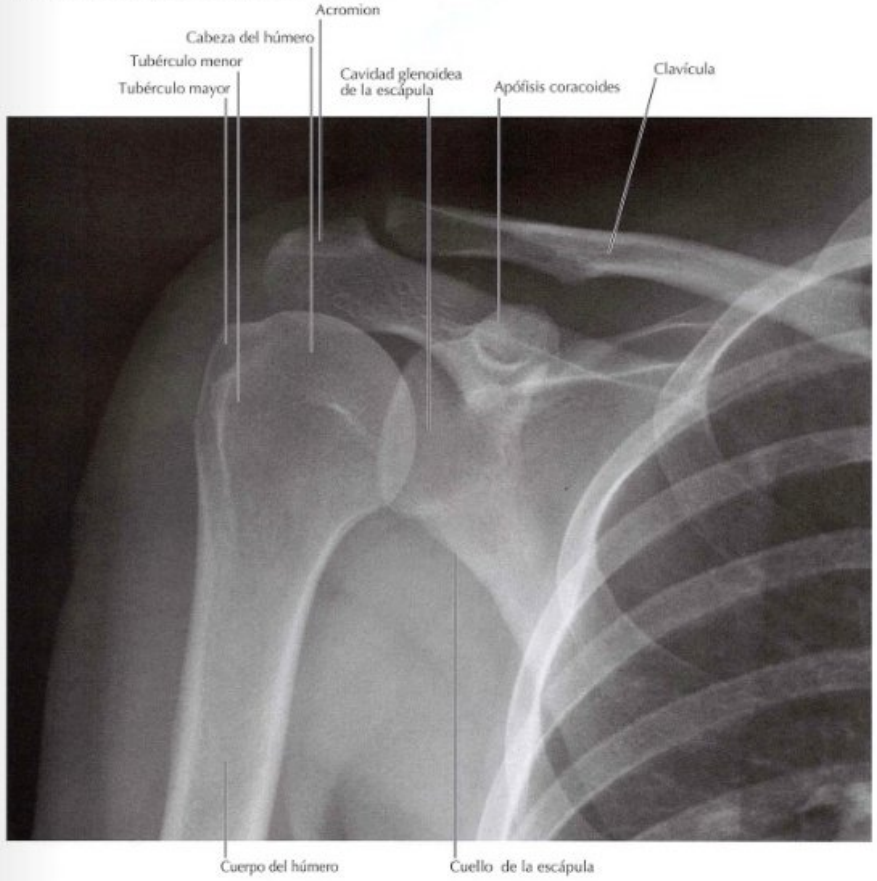

Véanse también **láminas 434, 440, 441**

Visión anterior

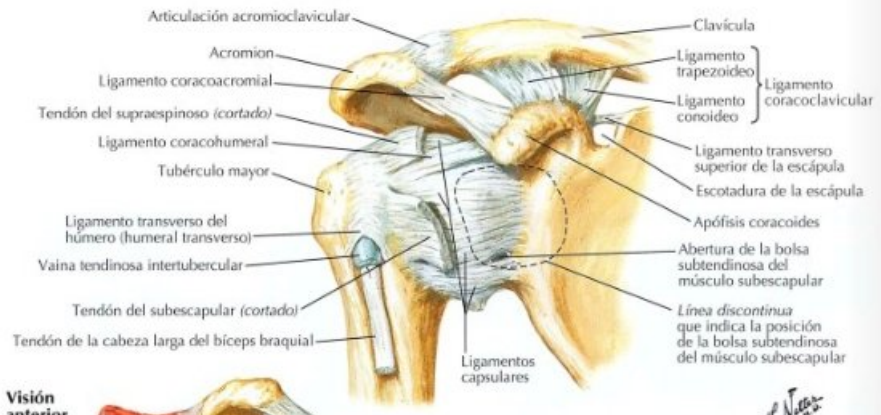

Visión anterior

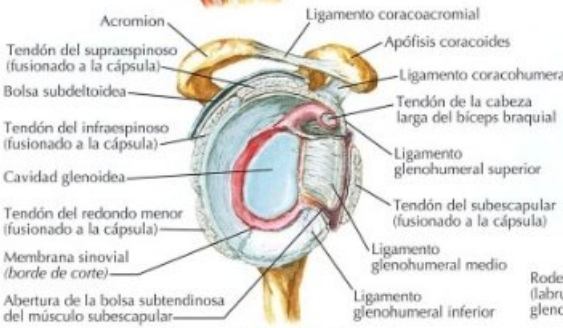

Articulación abierta: visión lateral

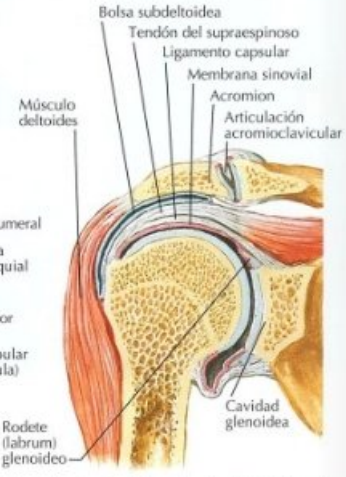

Corte frontal a través de la articulación del hombro

Véanse también **láminas 195, 209**

Visión posterior: plano superficial

Visión posterior: plano profundo

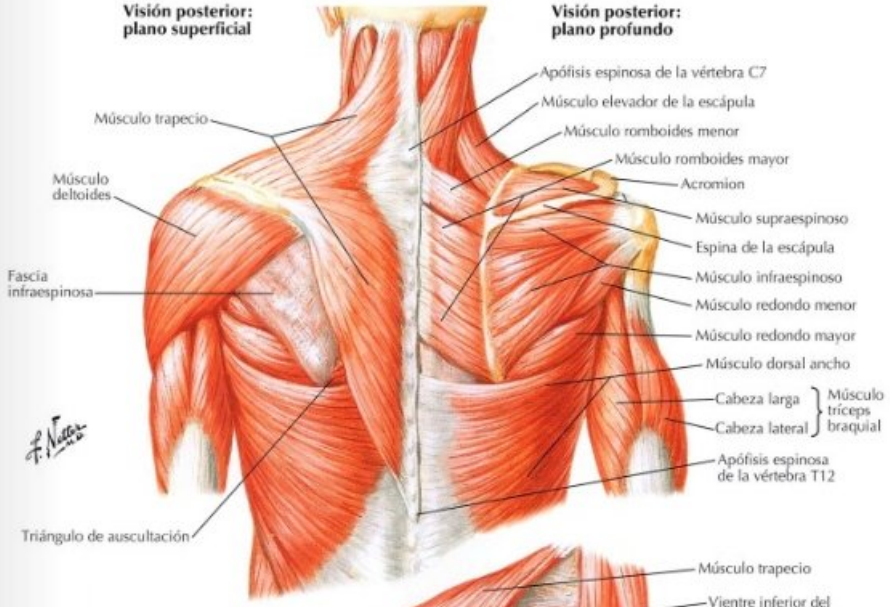

Visión anterior

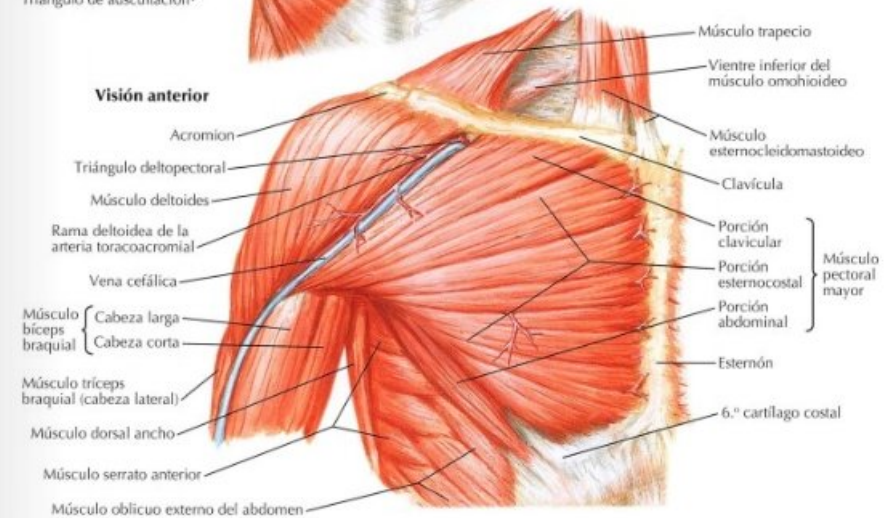

Véanse también **láminas 438, 439**

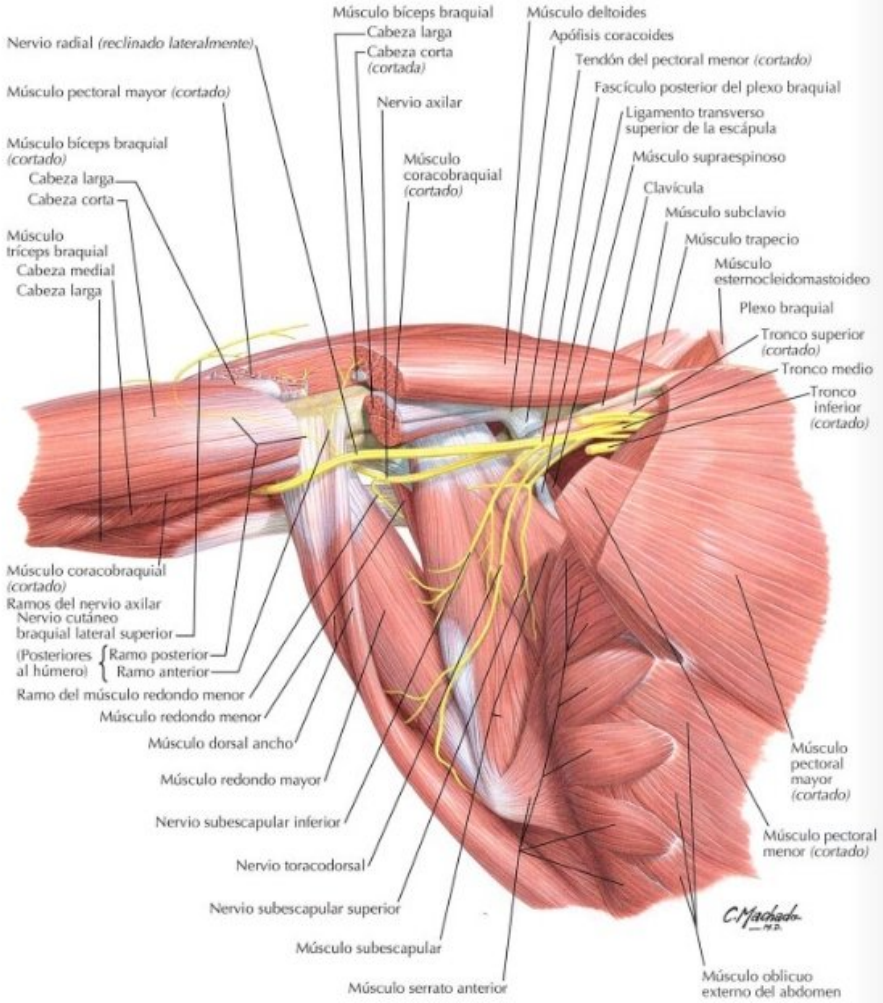

Véanse también **láminas 431, 440, 441**

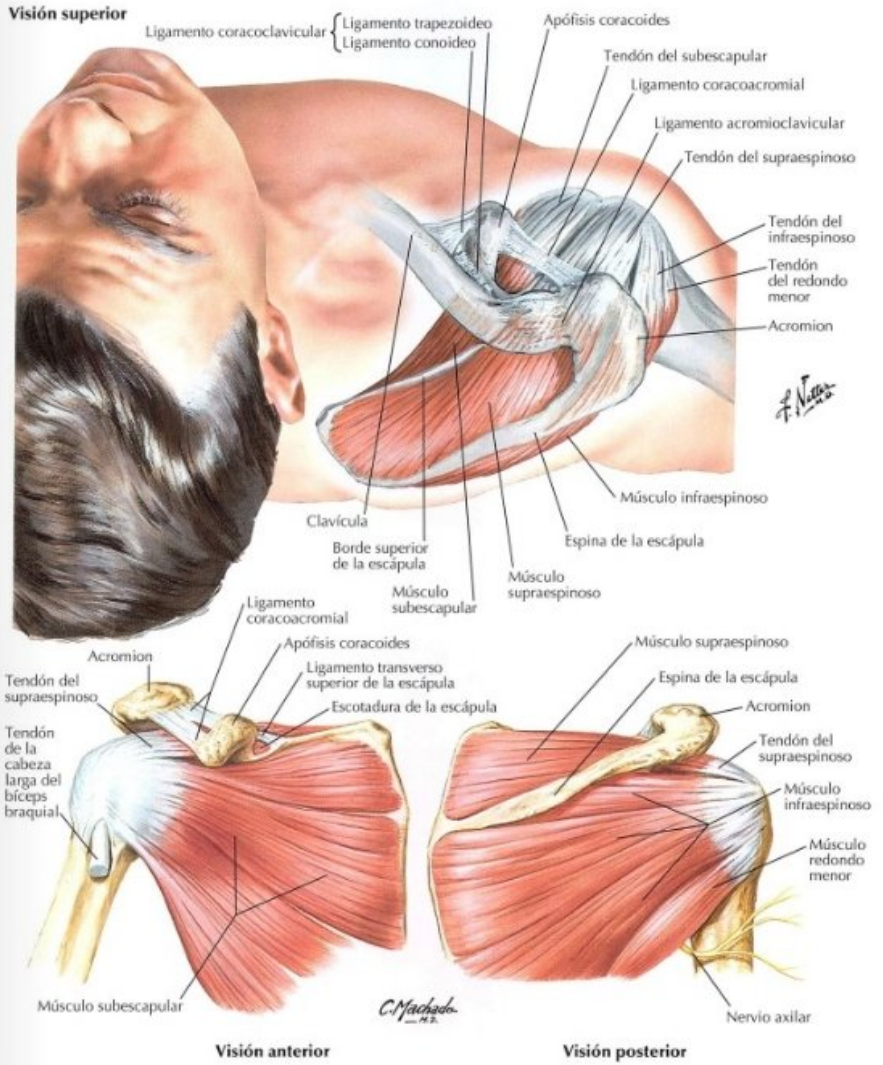

Véanse también **láminas 207, 209**

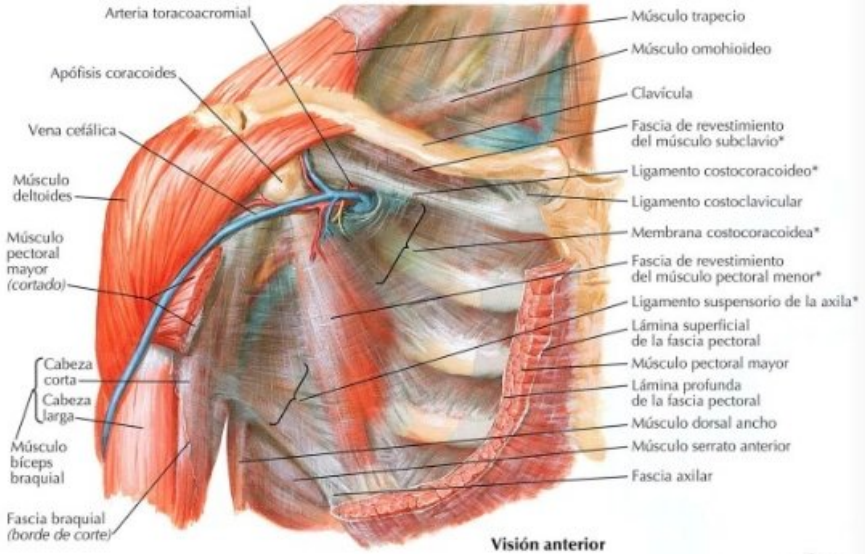

Visión anterior

Corte parasagital oblicuo de la axila

*Componentes de la fascia clavipectoral

Véanse también **láminas 438, 488**

Visión lateral

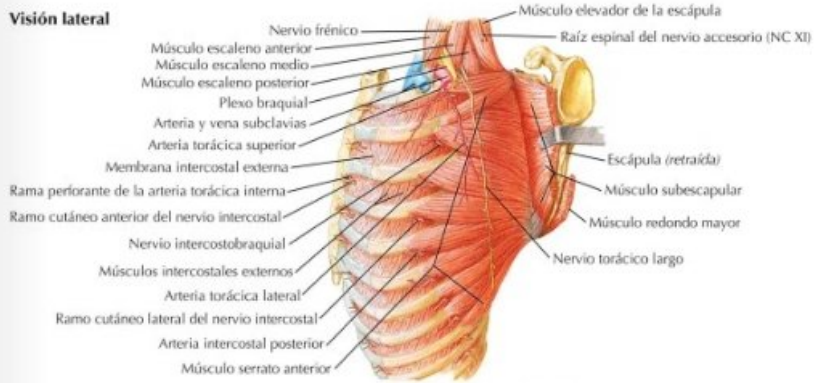

Visión anterior

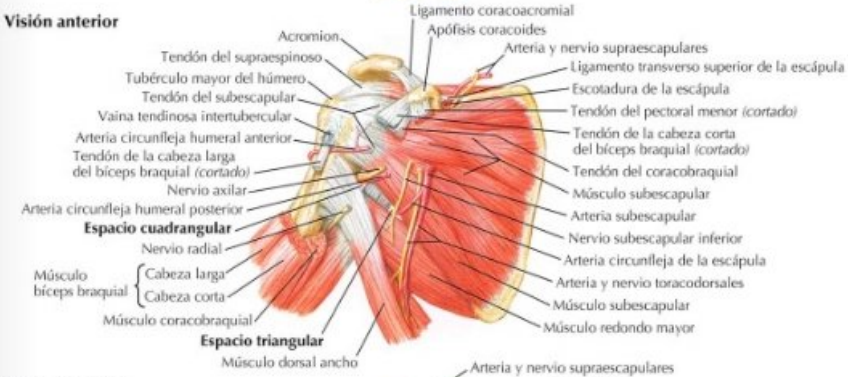

Visión posterior

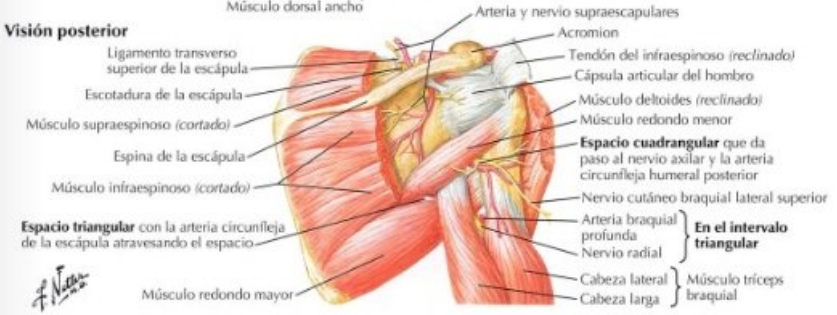

Véanse también **láminas 57, 443, BP 24**

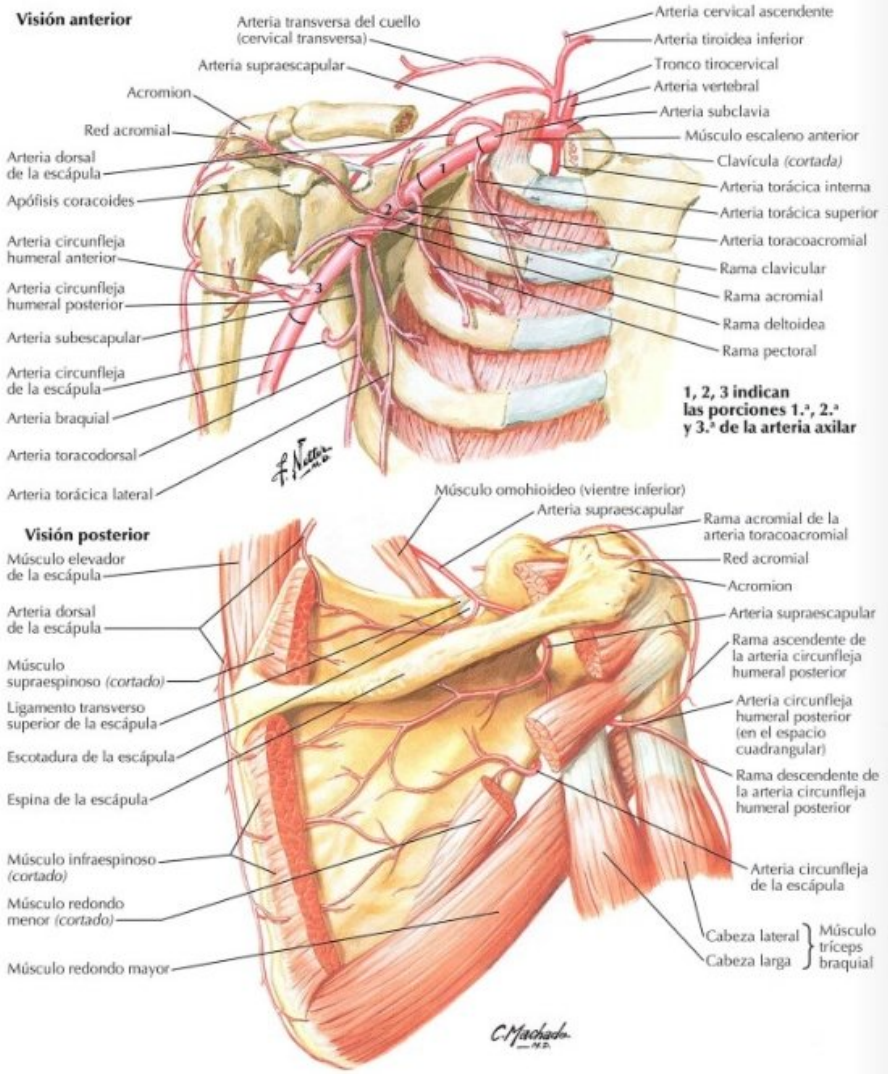

Véanse también **láminas 433, 436, BP 41**

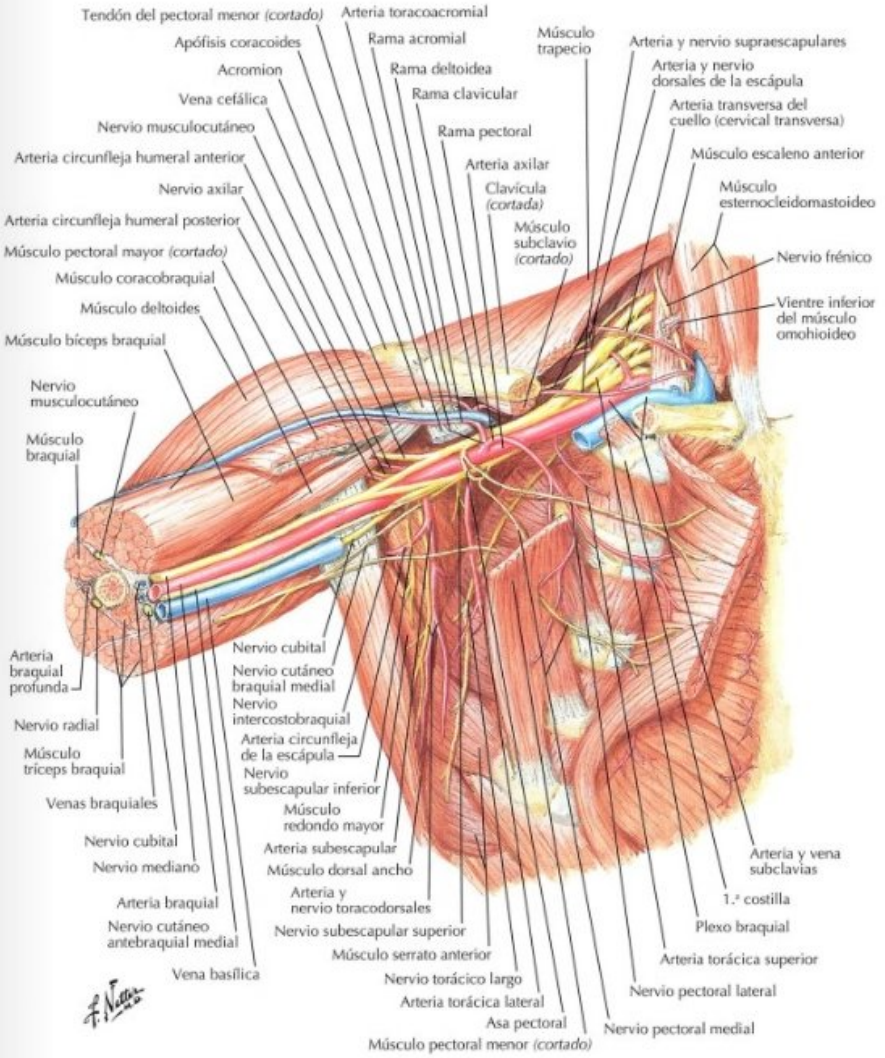

Véanse también **láminas 483, 484**

Nota: El plexo prefijado tiene una amplia contribución de C4, aunque falta T1. En el plexo posfijado falta C5, pero interviene T2.

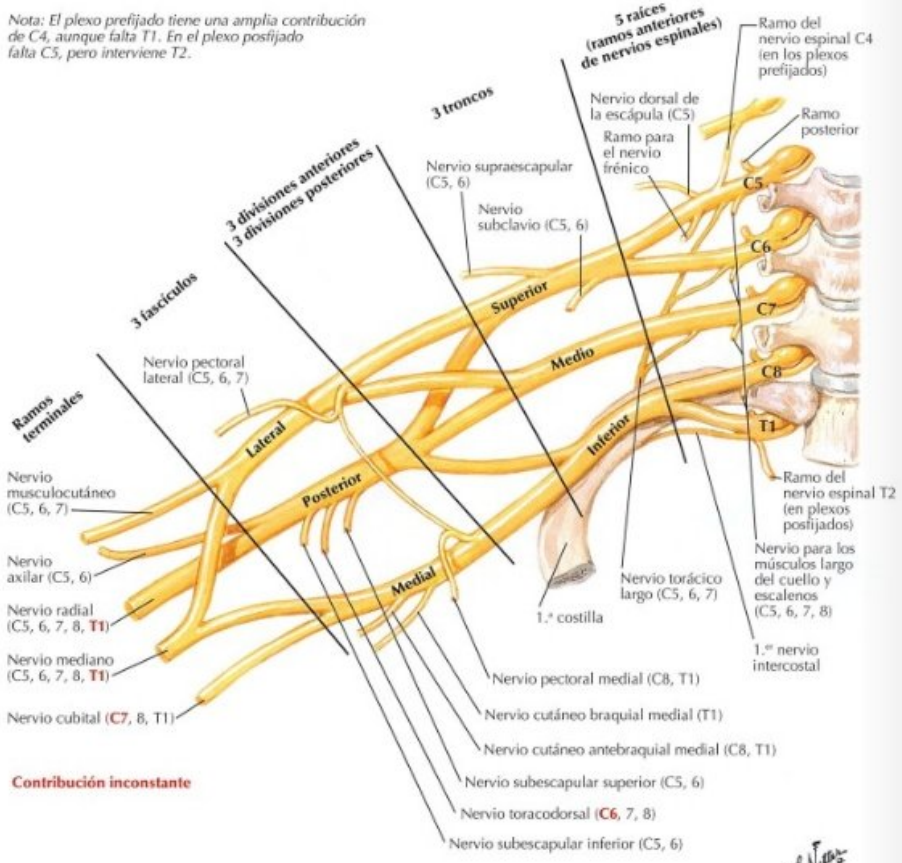

Véanse también **láminas 434, 485**

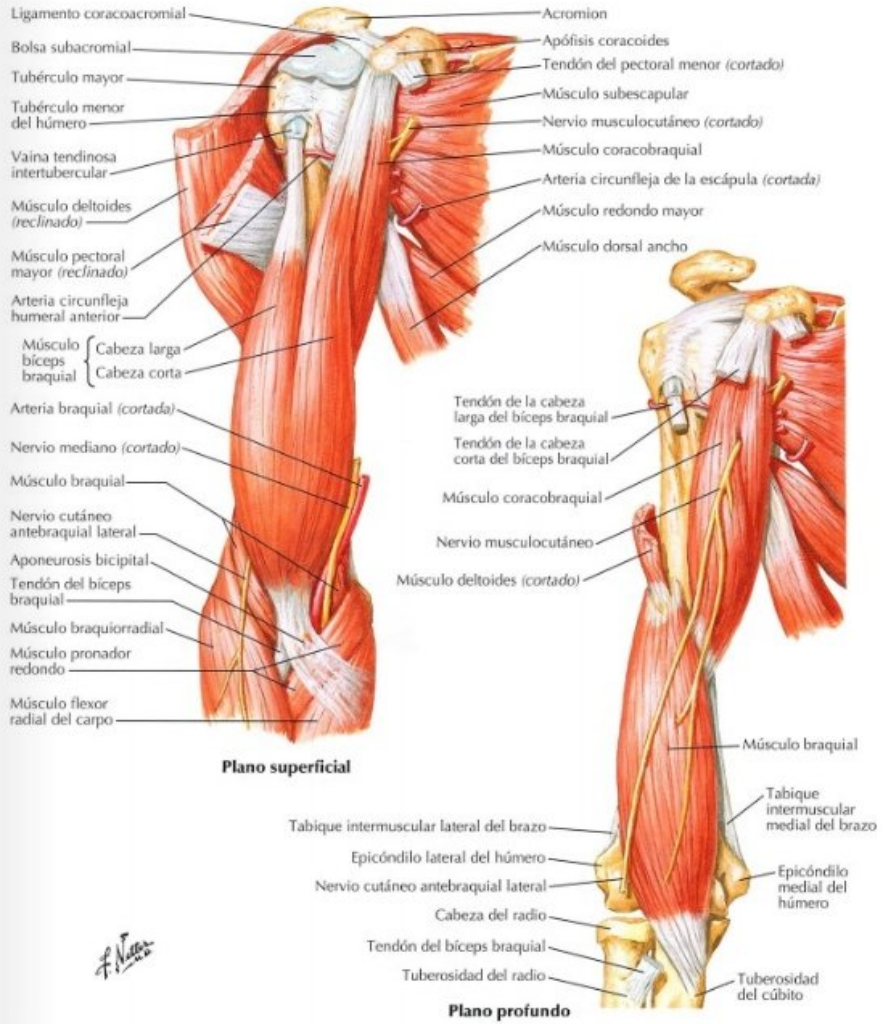

Véanse también **láminas 434, 488**

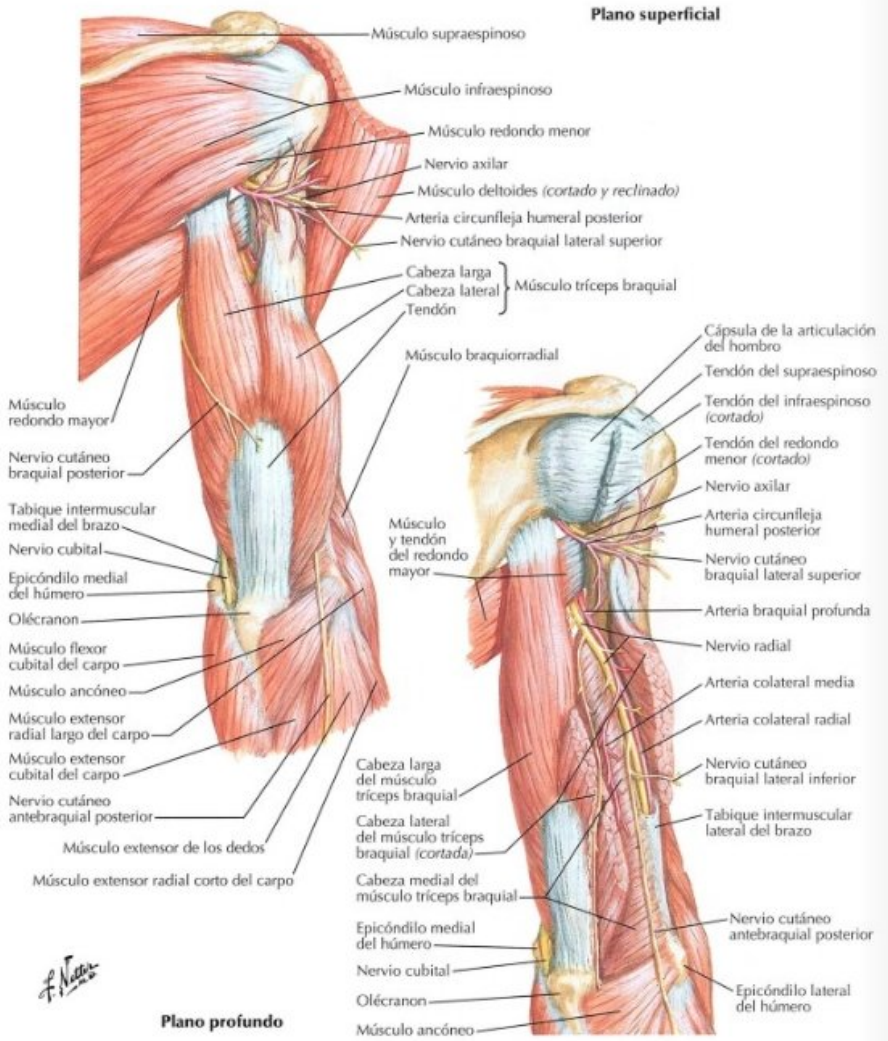

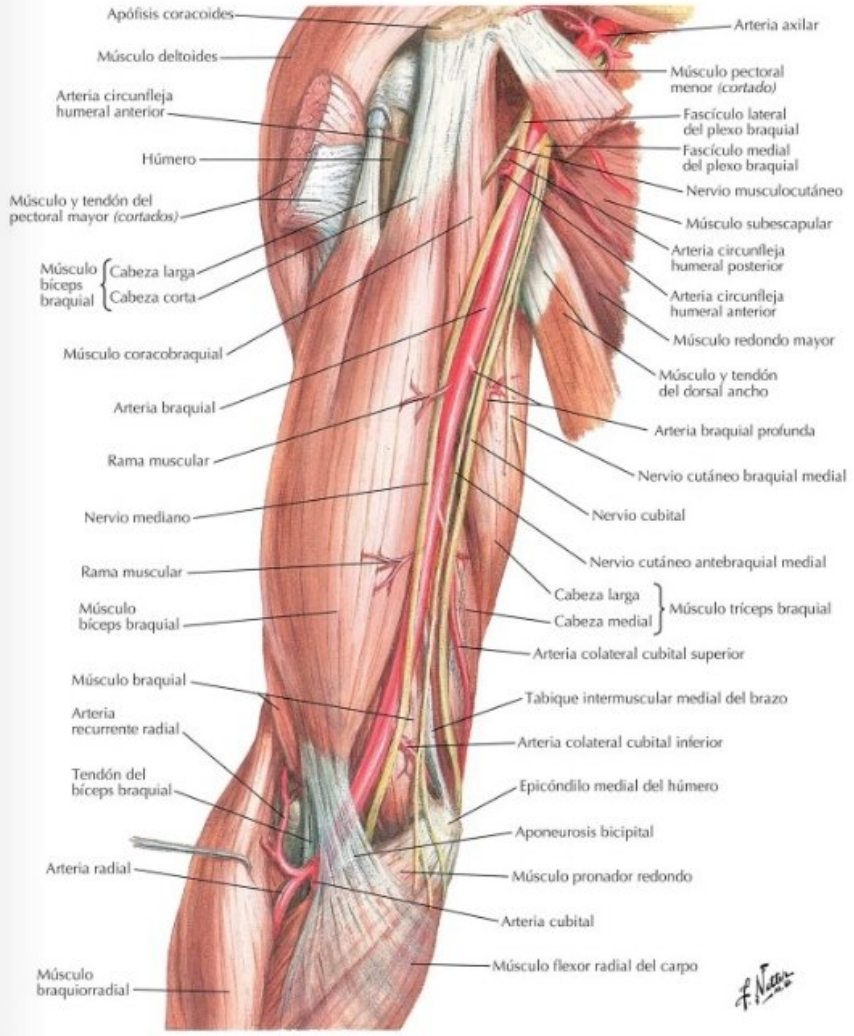

Véanse también **láminas 457, 476, BP 96, BP 97**

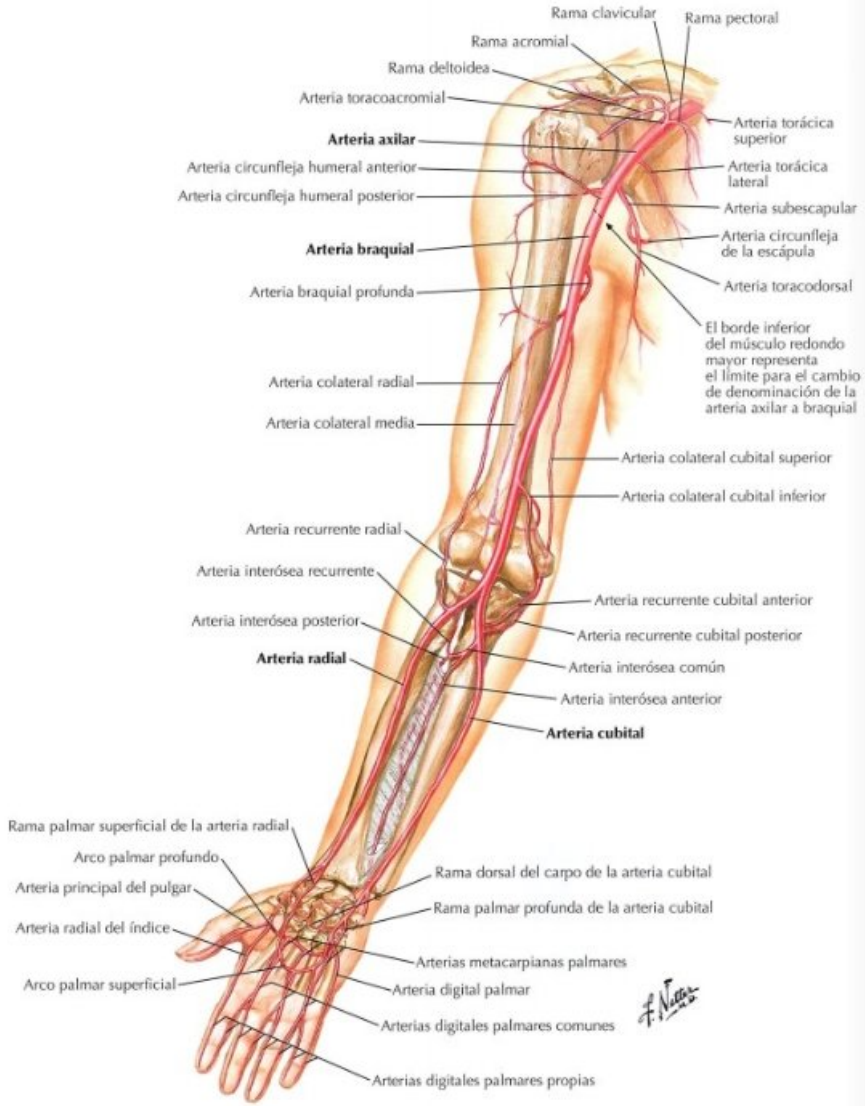

Véase también **lámina 426**

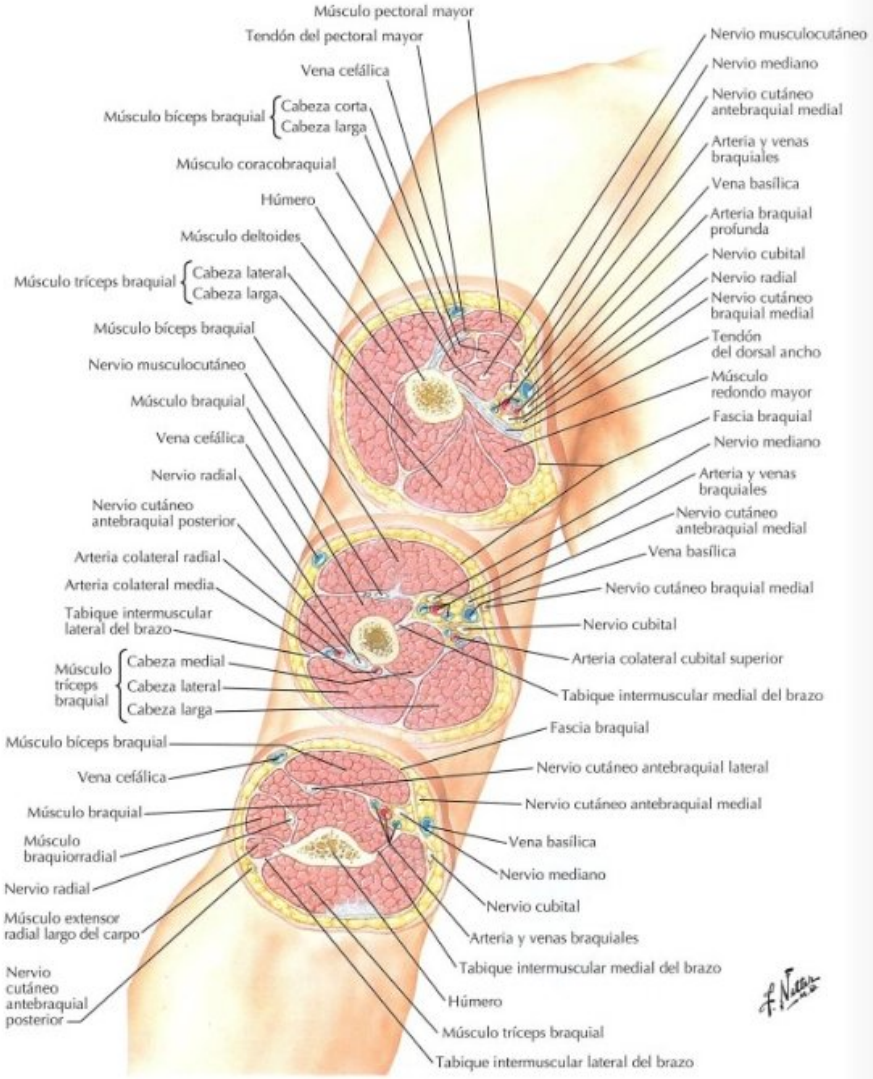
Músculo pectoral mayor
Tendón del pectoral mayor
Vena cefálica
Músculo bíceps braquial
Cabeza corta
Cabeza larga
Músculo coracobraquial
Húmero
Músculo deltoides
Músculo tríceps braquial
Cabeza lateral
Cabeza larga
Músculo bíceps braquial
Nervio musculocutáneo
Músculo braquial
Vena cefálica
Nervio radial
Nervio cutáneo antebraquial posterior
Arteria colateral radial
Arteria colateral media
Tabique intermuscular lateral del brazo
Músculo tríceps braquial
Cabeza medial
Cabeza lateral
Cabeza larga
Músculo bíceps braquial
Vena cefálica
Músculo braquial
Músculo braquiorradial
Nervio radial
Músculo extensor radial largo del carpo
Nervio cutáneo antebraquial posterior
Nervio musculocutáneo
Nervio mediano
Nervio cutáneo antebraquial medial
Arteria y venas braquiales
Vena basílica
Arteria braquial profunda
Nervio cubital
Nervio radial
Nervio cutáneo braquial medial
Tendón del dorsal ancho
Músculo redondo mayor
Fascia braquial
Nervio mediano
Arteria y venas braquiales
Nervio cutáneo antebraquial medial
Vena basílica
Nervio cutáneo braquial medial
Nervio cubital
Arteria colateral cubital superior
Tabique intermuscular medial del brazo
Fascia braquial
Nervio cutáneo antebraquial lateral
Nervio cutáneo antebraquial medial
Vena basílica
Nervio mediano
Nervio cubital
Arteria y venas braquiales
Tabique intermuscular medial del brazo
Húmero
Músculo tríceps braquial
Tabique intermuscular lateral del brazo

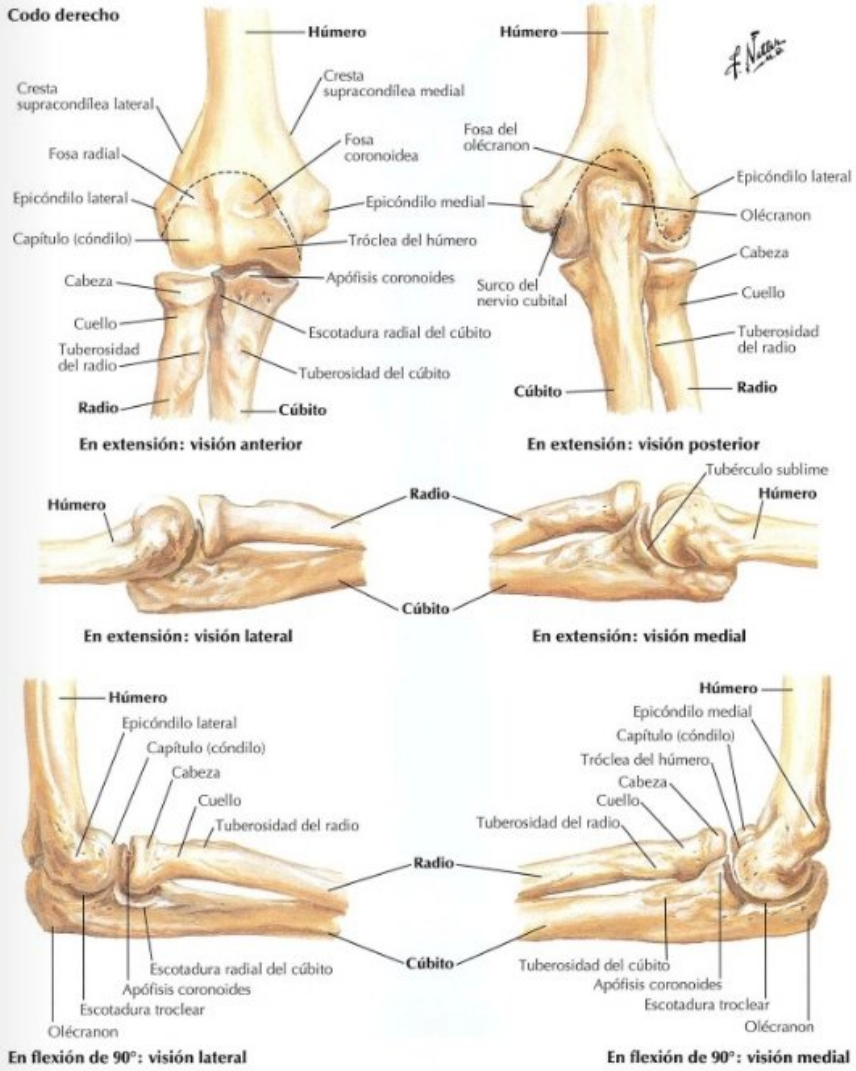
Codo derecho
Húmero
Cresta supracondílea lateral
Cresta supracondílea medial
Fosa radial
Fosa coronoidea
Epicóndilo lateral
Epicóndilo medial
Capítulo (cóndilo)
Tróclea del húmero
Cabeza
Apófisis coronoides
Cuello
Escotadura radial del cúbito
Tuberosidad del radio
Tuberosidad del cúbito
Radio
Cúbito
En extensión: visión anterior
Húmero
Fosa del olécranon
Epicóndilo lateral
Olécranon
Surco del nervio cubital
Cabeza
Cuello
Tuberosidad del radio
Cúbito
Radio
En extensión: visión posterior
Húmero
Radio
Cúbito
En extensión: visión lateral
Tubérculo sublime
Húmero
En extensión: visión medial
Húmero
Epicóndilo lateral
Capítulo (cóndilo)
Cabeza
Cuello
Tuberosidad del radio
Radio
Cúbito
Escotadura radial del cúbito
Apófisis coronoides
Escotadura troclear
Olécranon
En flexión de 90°: visión lateral
Húmero
Epicóndilo medial
Capítulo (cóndilo)
Tróclea del húmero
Cabeza
Cuello
Tuberosidad del radio
Radio
Cúbito
Tuberosidad del cúbito
Apófisis coronoides
Escotadura troclear
Olécranon
En flexión de 90°: visión medial

Proyección anteroposterior

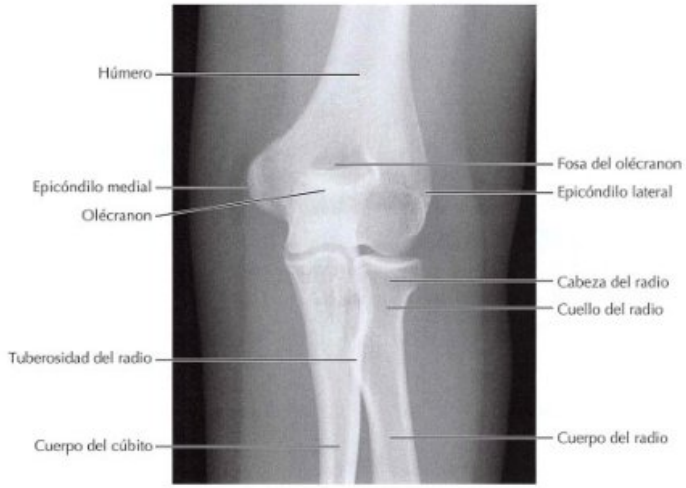

Proyección lateral

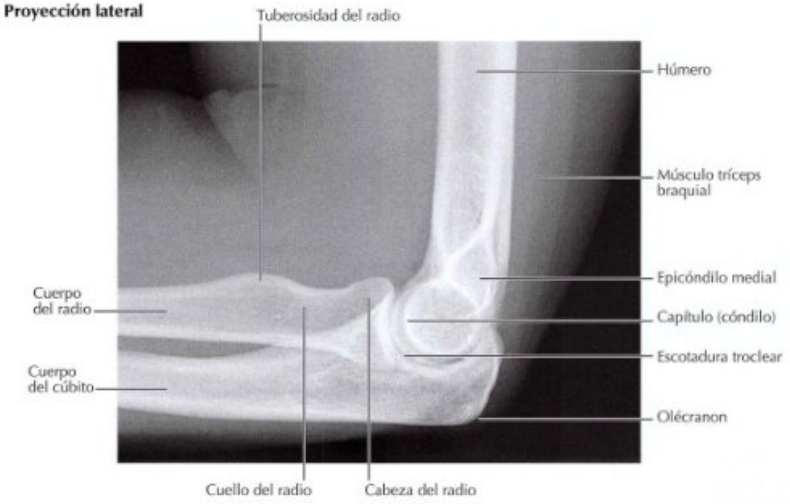

Codo derecho: visión anterior

En flexión de 90°: visión lateral

En flexión de 90°: visión medial

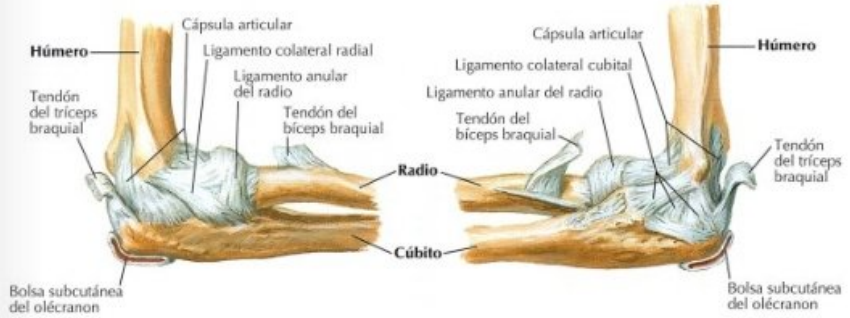

Articulación abierta: visión anterior

Articulación abierta: visión posterior

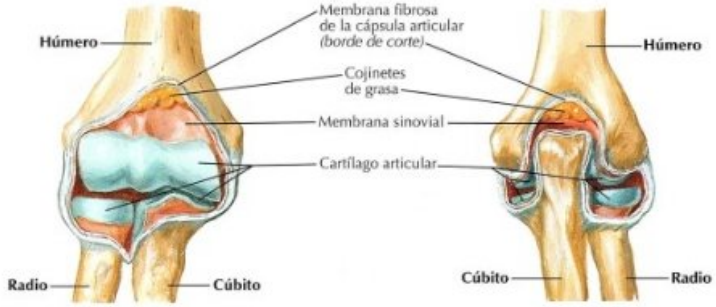

Véase también **lámina 460**

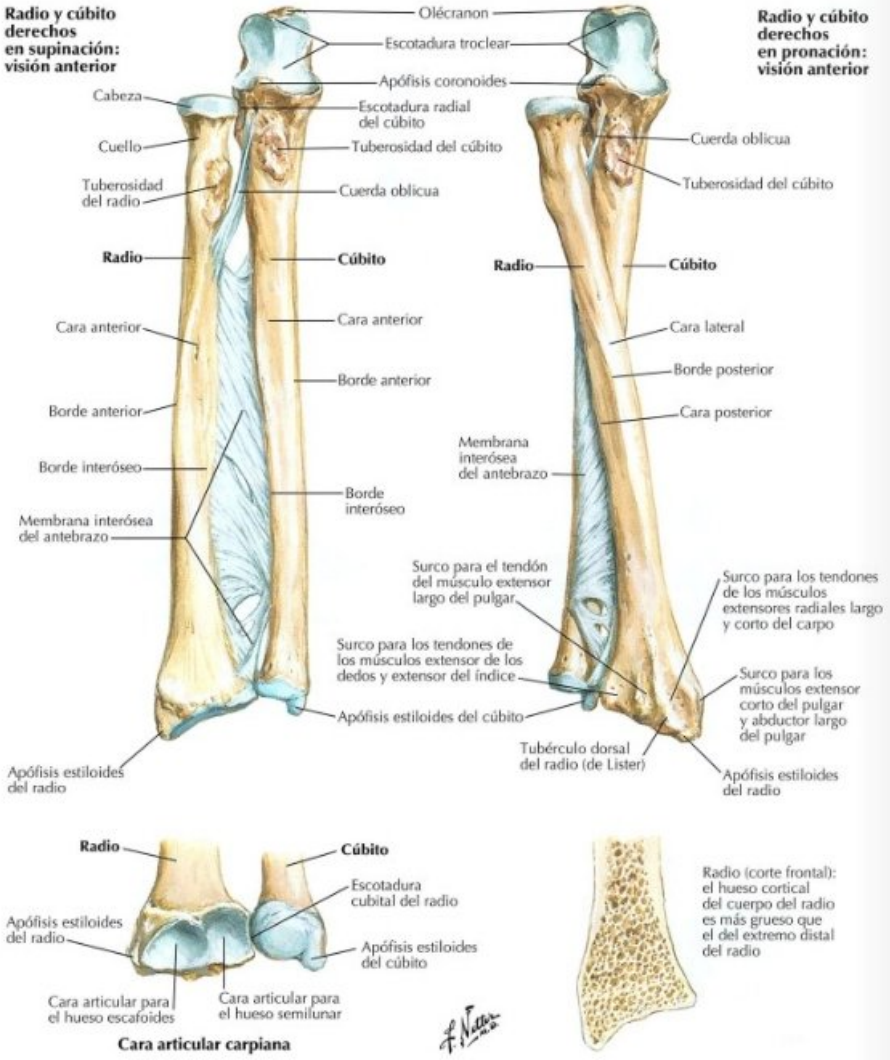

Véase también **lámina 458**

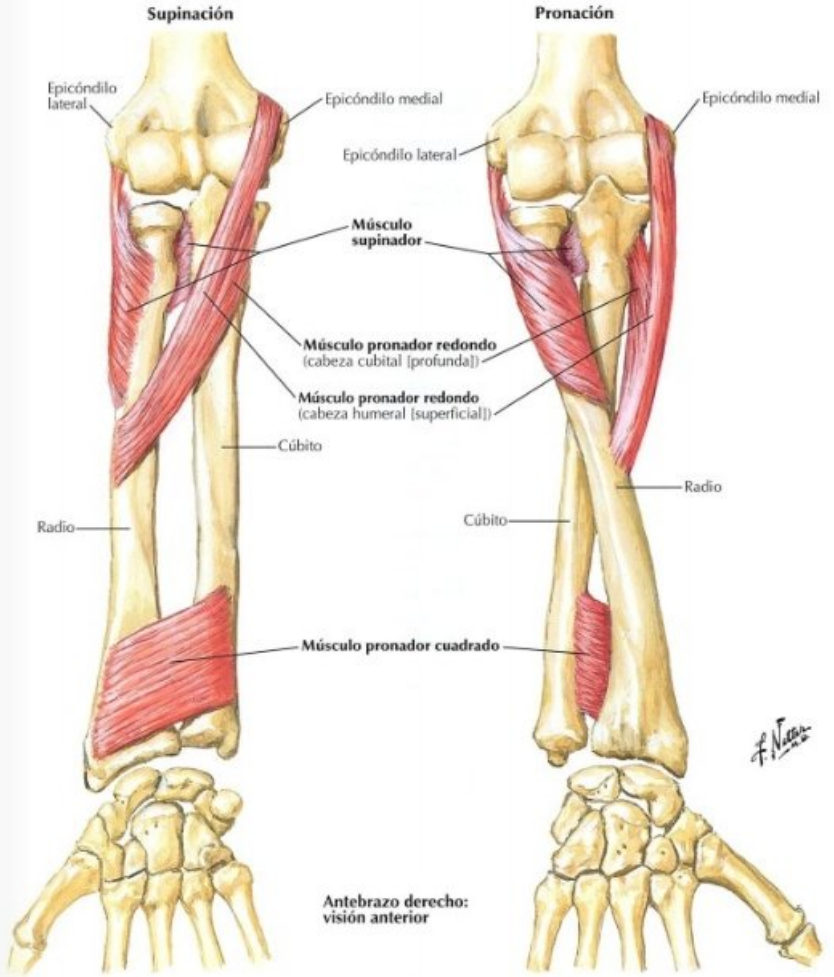

Véase también **lámina 461**

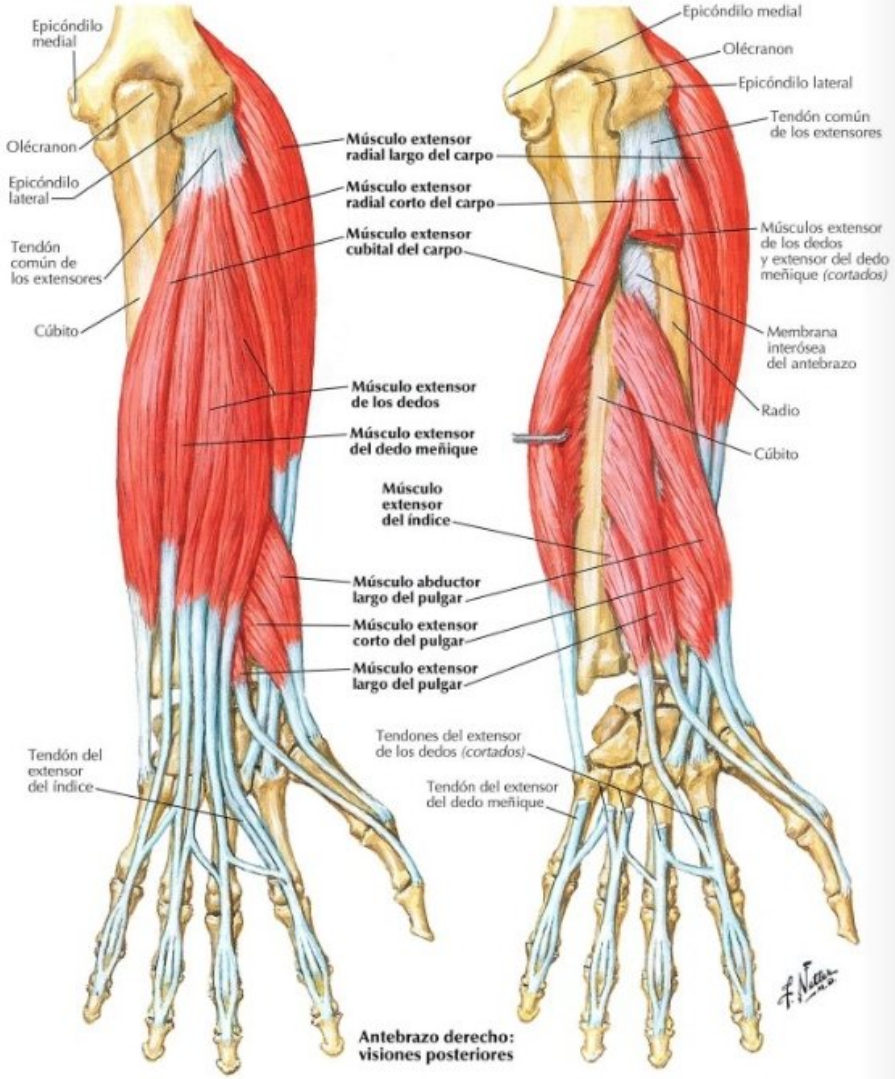

Antebrazo derecho: visiones posteriores

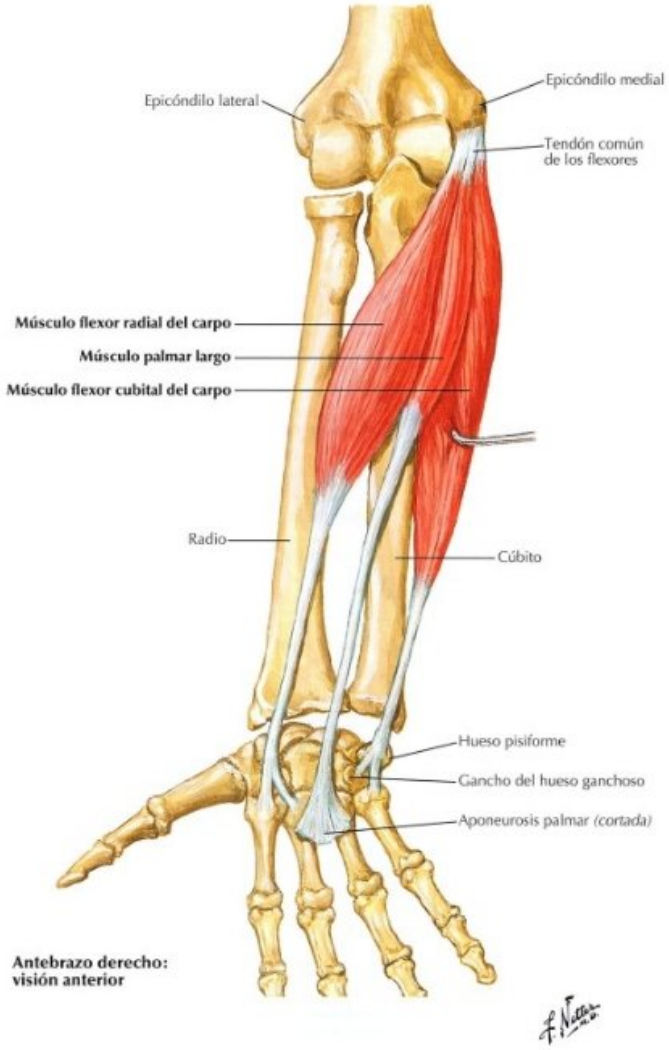

Antebrazo derecho: visión anterior

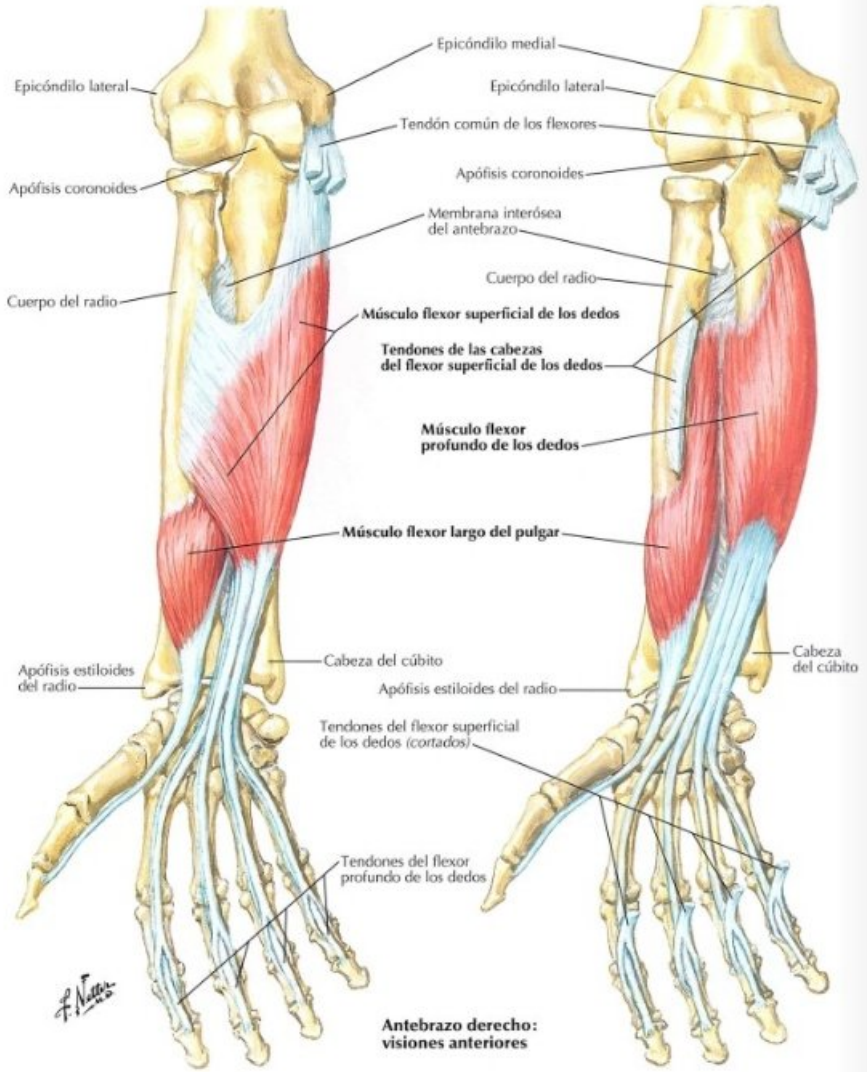

Antebrazo derecho: visiones anteriores

Véanse también láminas 480, 489

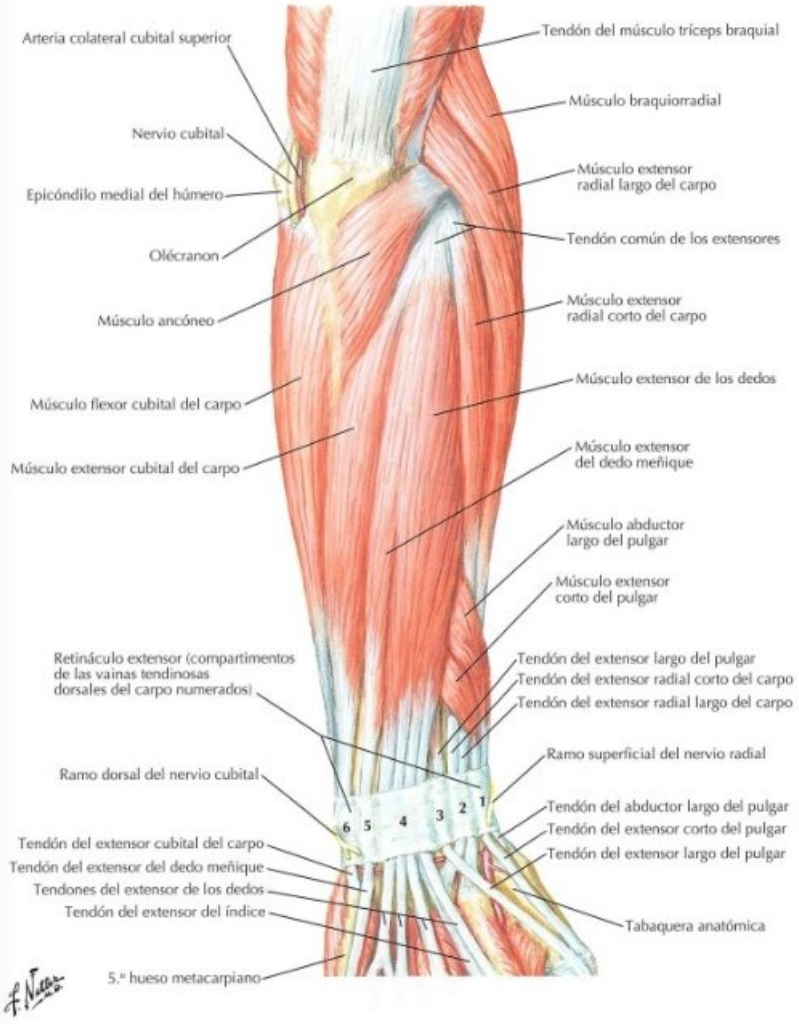

Músculos del antebrazo: plano profundo del compartimento posterior

Véase también **lámina 480**

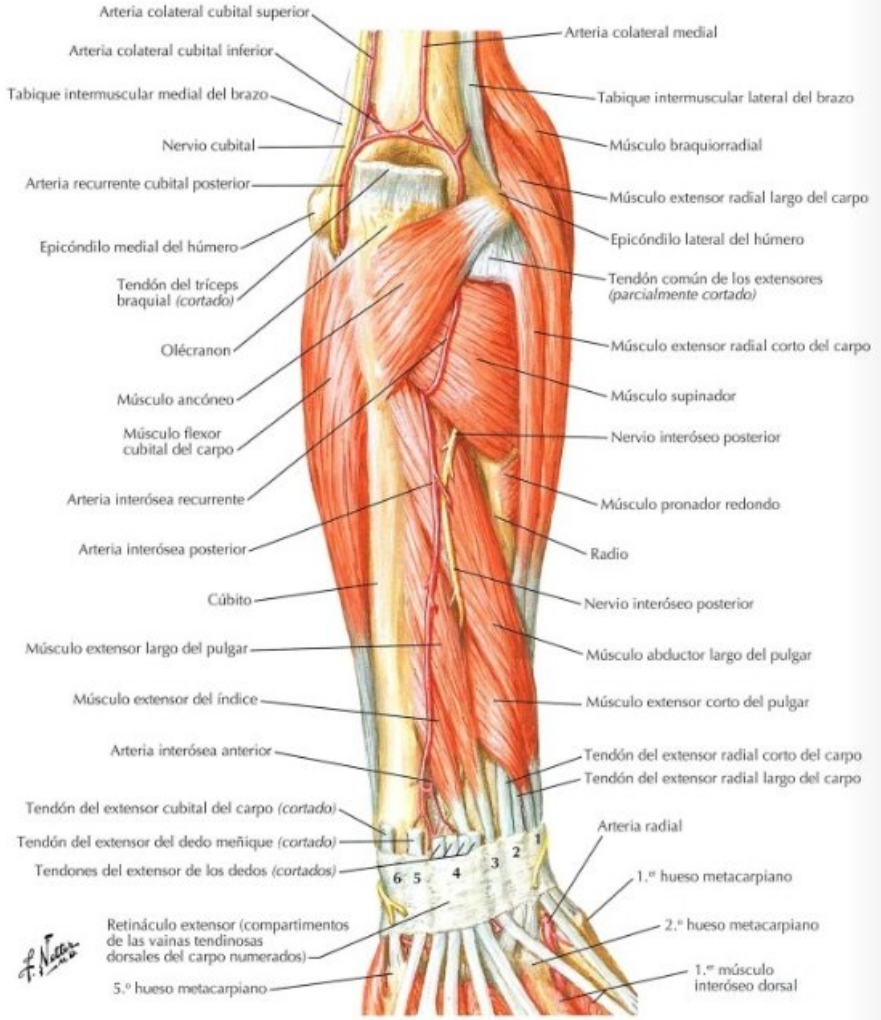

Músculos del antebrazo: plano superficial del compartimento anterior

Véanse también **láminas 486, 487**

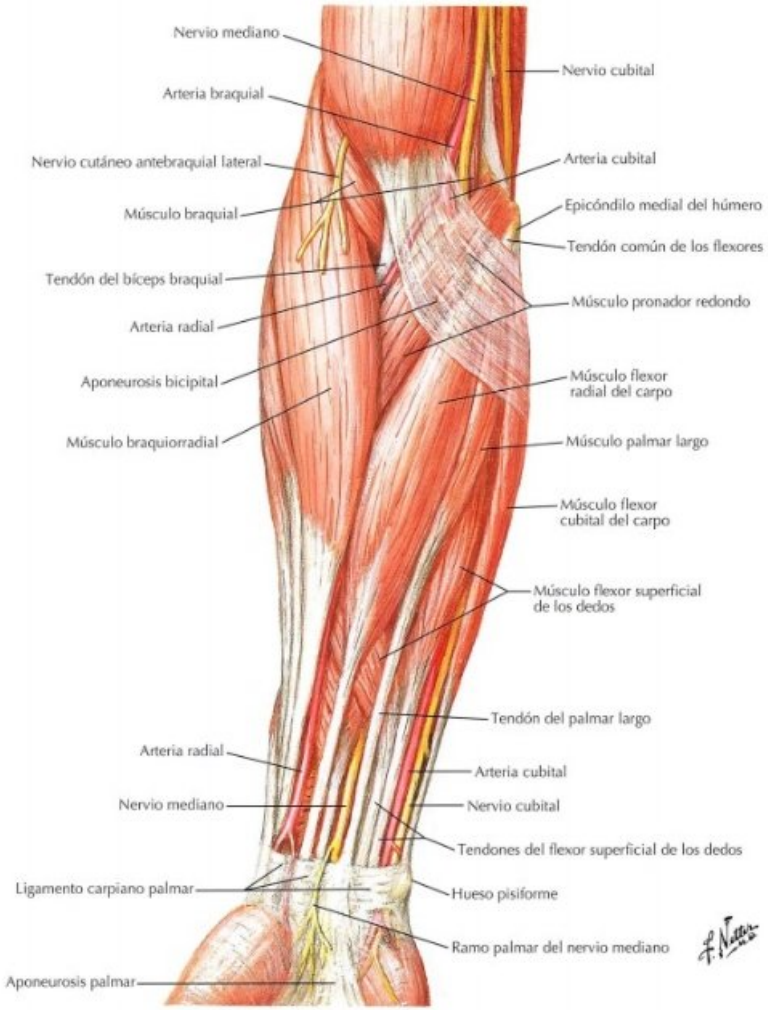

Véanse también **láminas 443, 486**

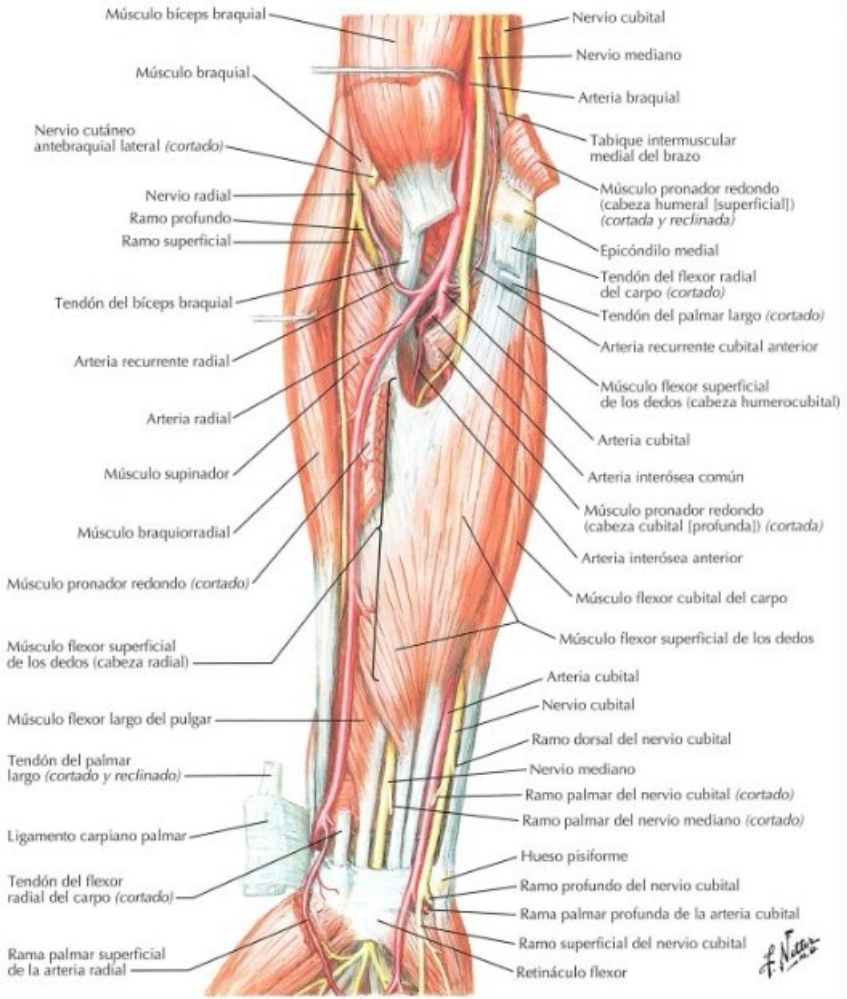

Véanse también **láminas 440, 487**

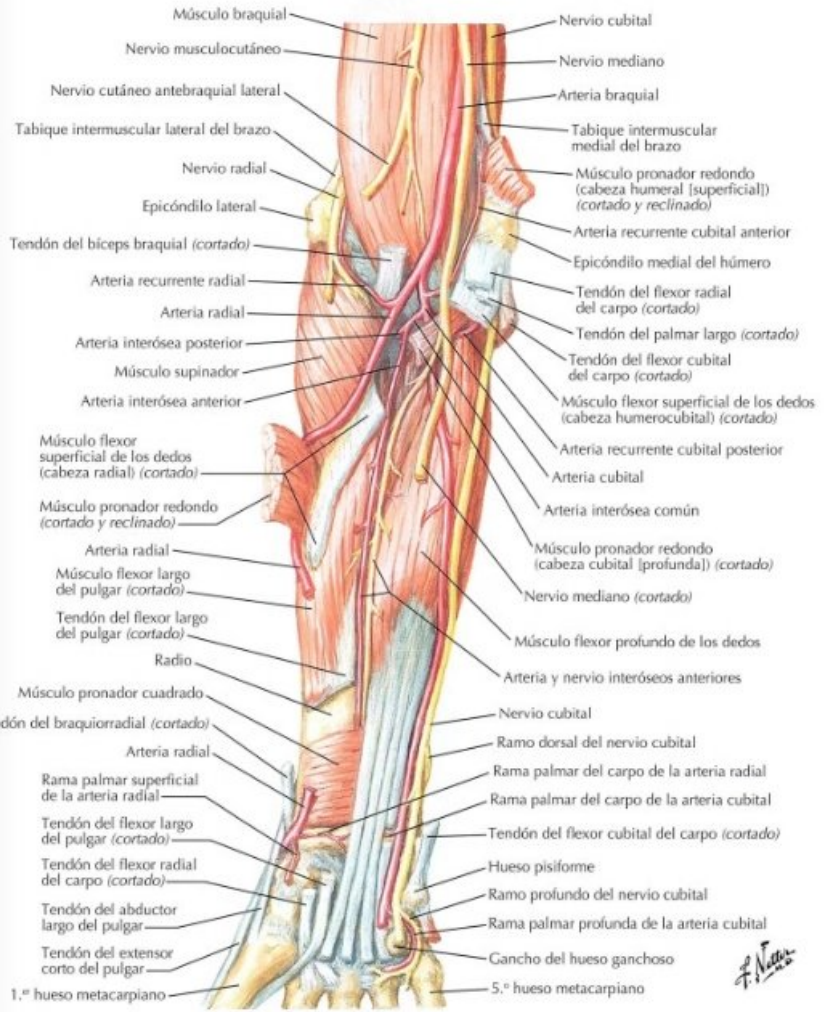

Áreas de inserción muscular del antebrazo: visión anterior

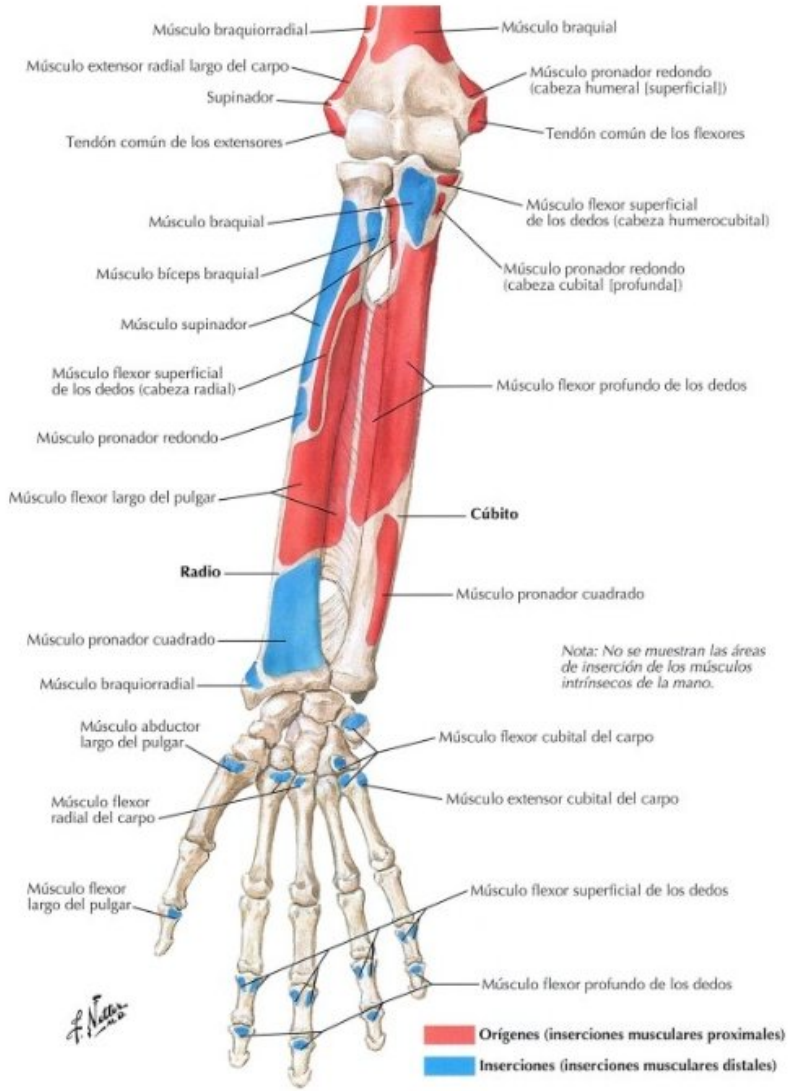

Áreas de inserción muscular del antebrazo: visión posterior

Véase también lámina 451

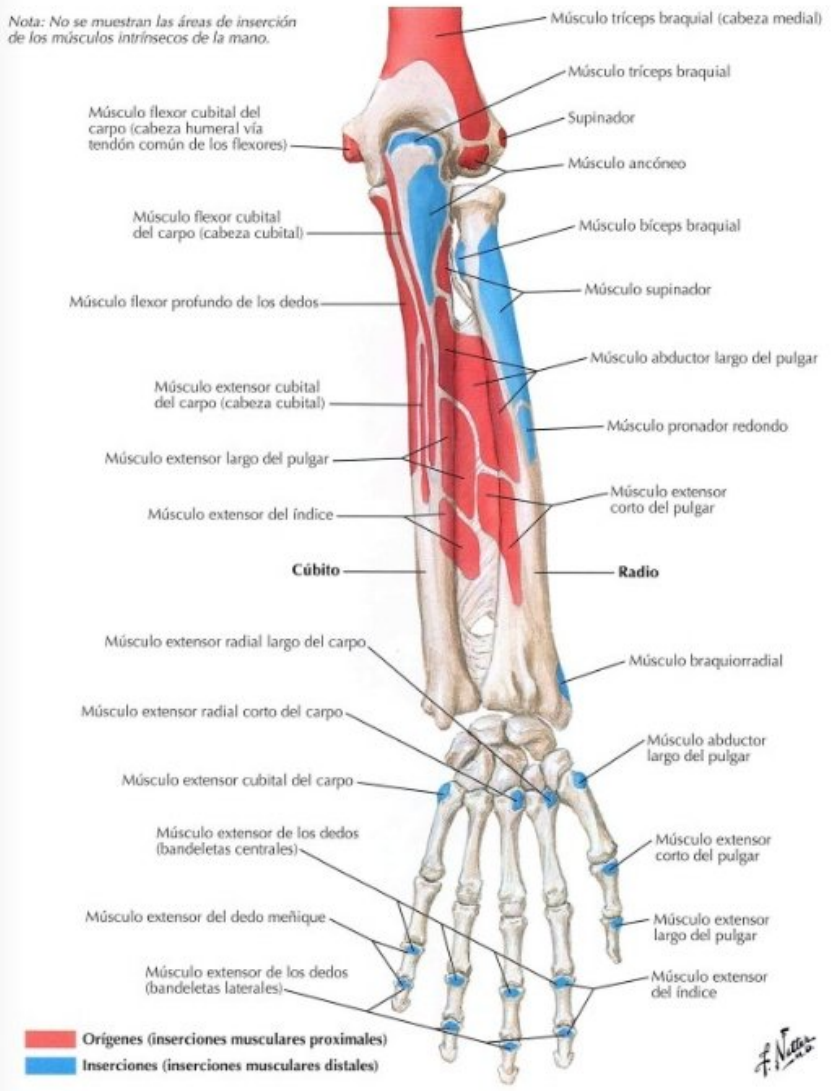

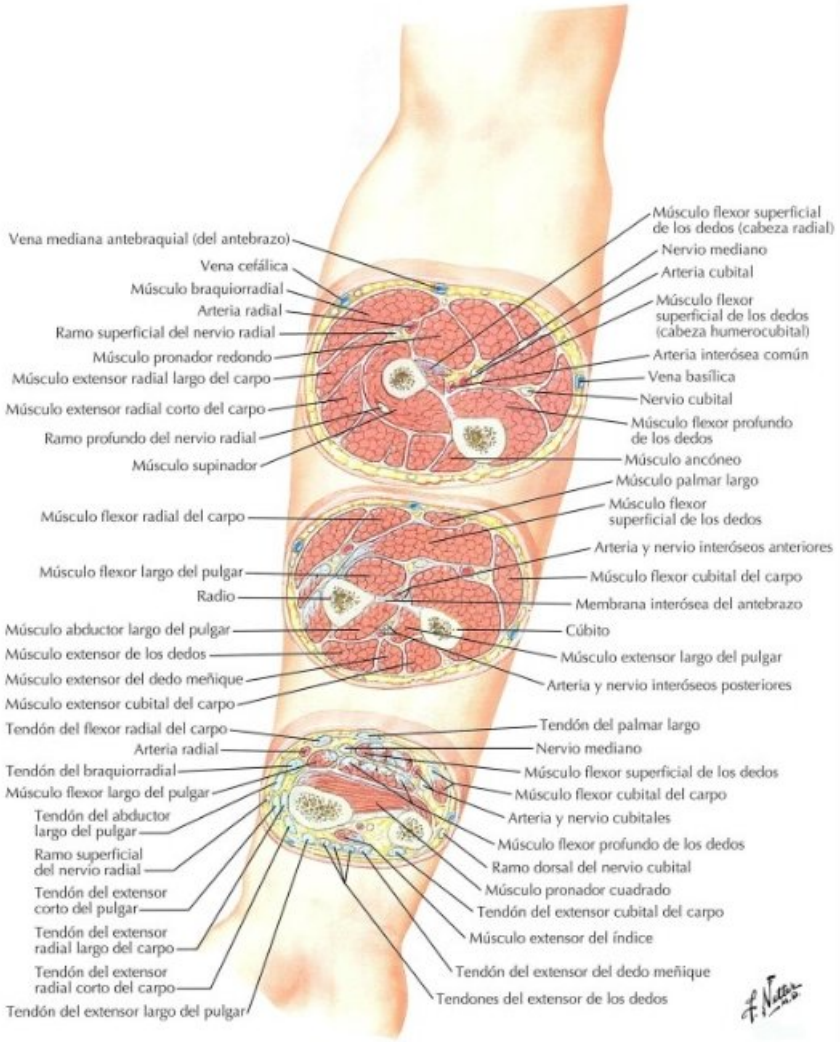

Visión anterior (palmar)

Visión posterior (dorsal)

Véanse también **láminas 466, 467**

Posición de los huesos del carpo con la mano en abducción: visión anterior (palmar)

Posición de los huesos del carpo con la mano en aducción: visión anterior (palmar)

Mano en posición neutra

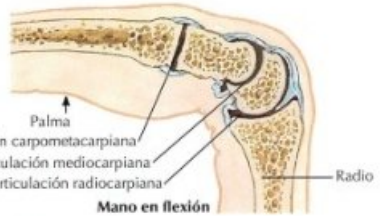

Mano en flexión

Cortes sagitales a través del carpo y dedo medio

Mano en extensión

Véase también **lámina 118**

Plano palmar profundo

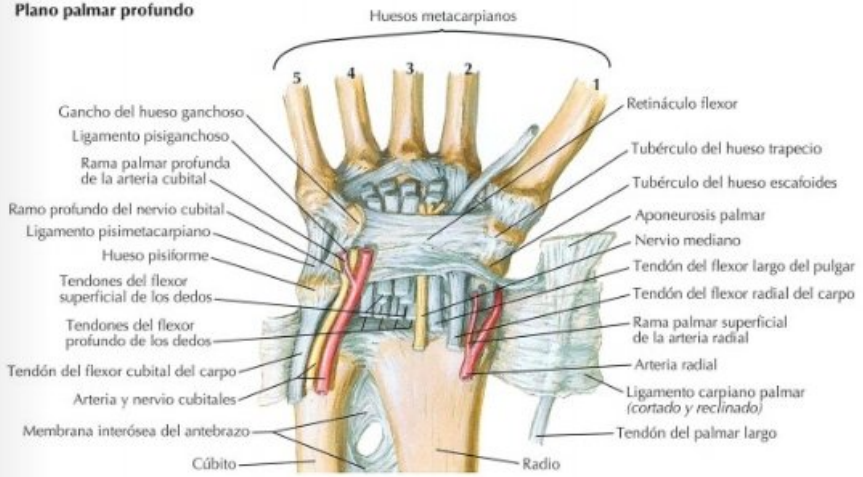

Retináculo flexor extirpado: visión palmar

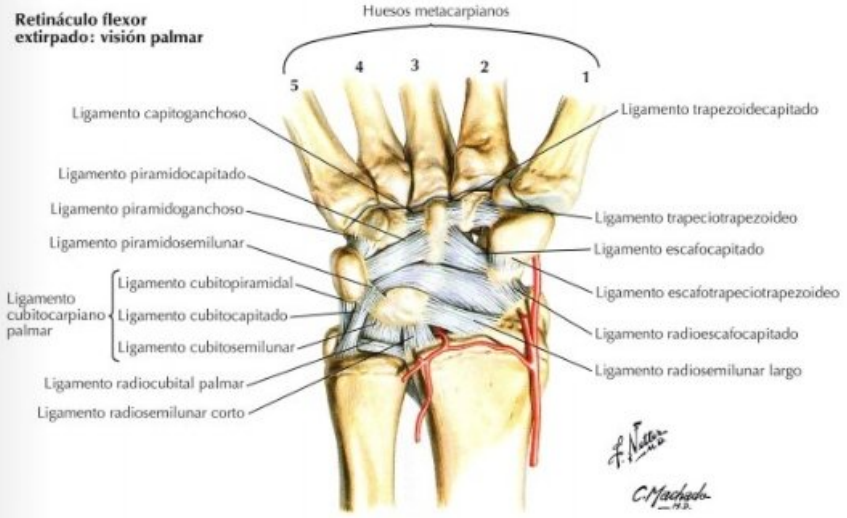

Visión posterior (dorsal)

Corte frontal: visión dorsal

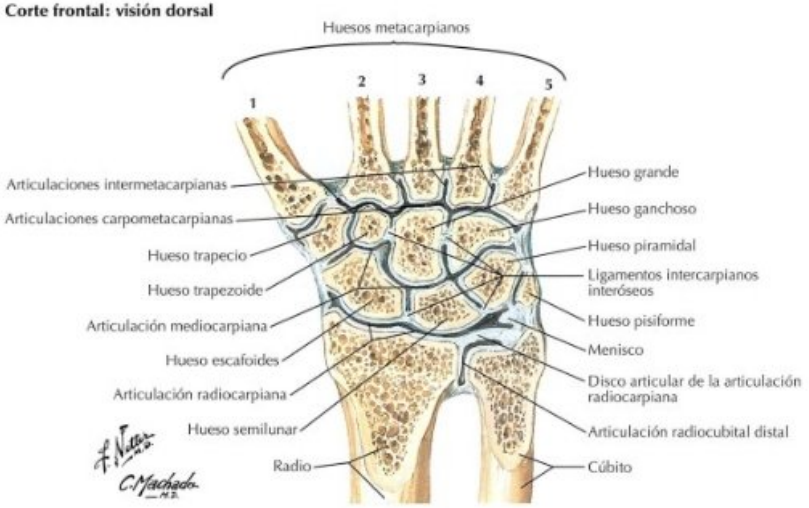

Mano derecha: visión anterior (palmar)

Mano derecha: visión posterior (dorsal)

Véase también **lámina 466**

Proyección anteroposterior

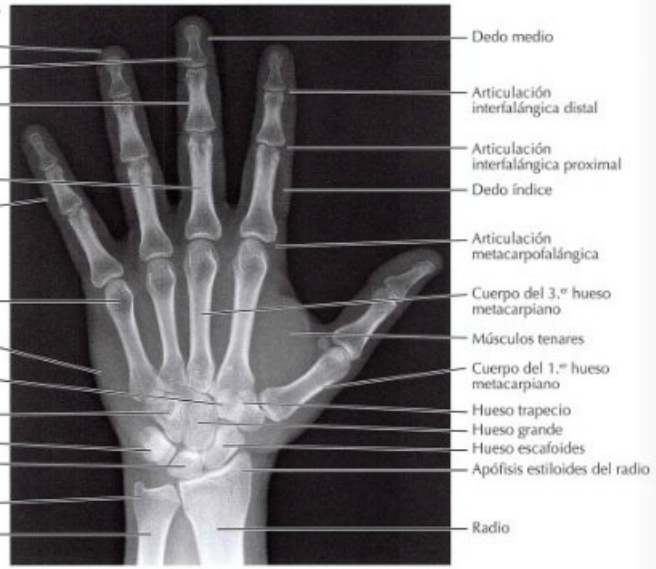

Proyección lateral

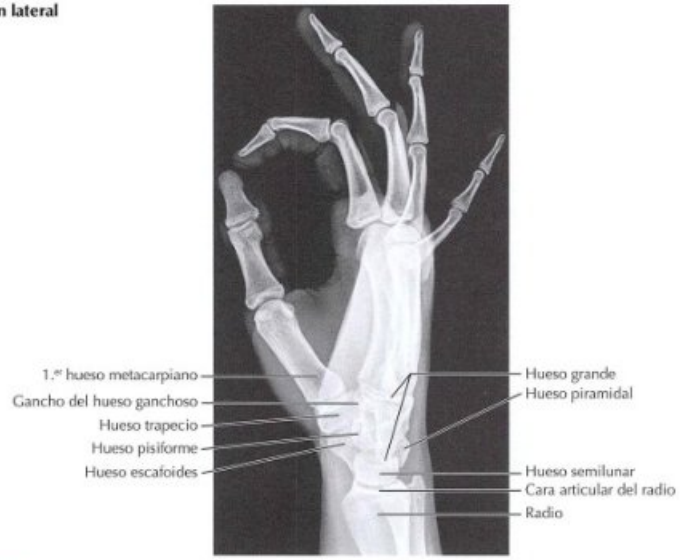

Véase también **lámina 471**

Visión anterior (palmar)

En extensión: visión medial

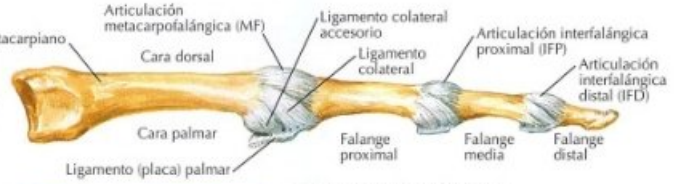

En flexión: visión medial

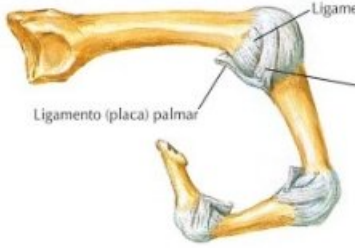

Nota: Los ligamentos de las articulaciones metacarpofalángicas e interfalángicas son similares.

Véase también **lámina 482**

Visiones anteriores (palmares)

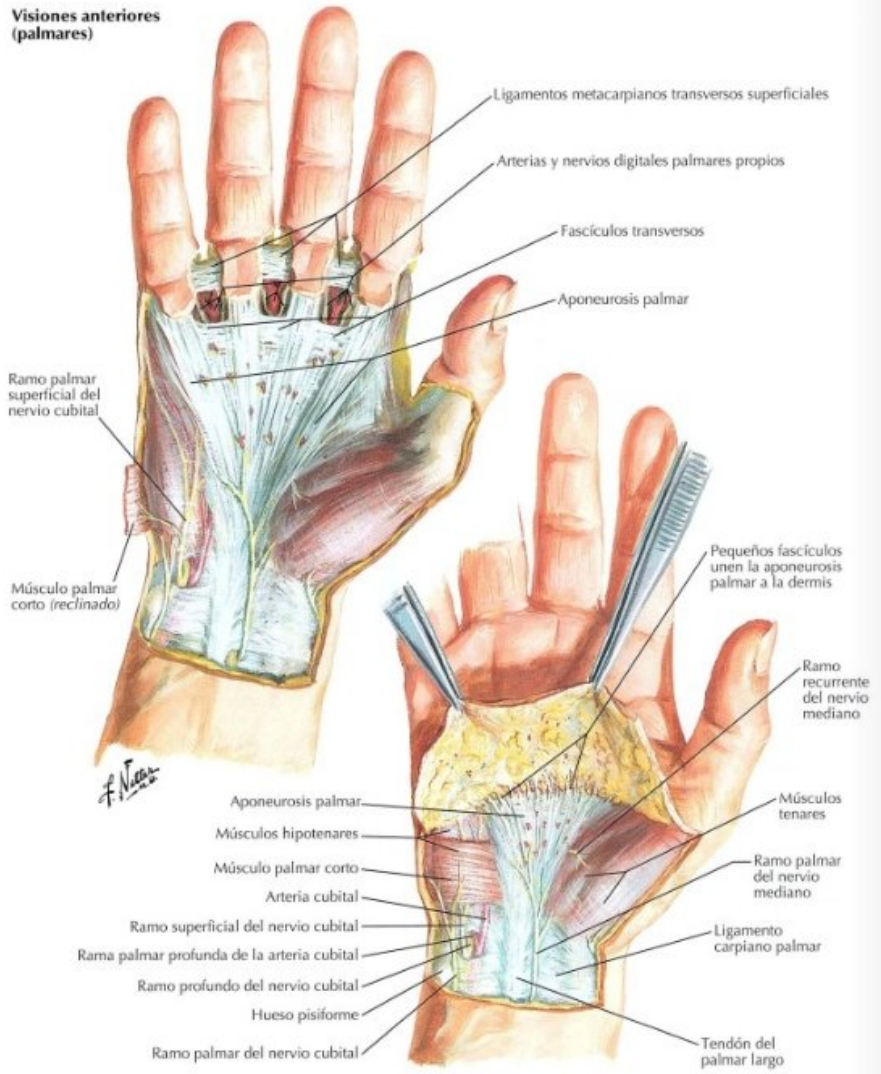

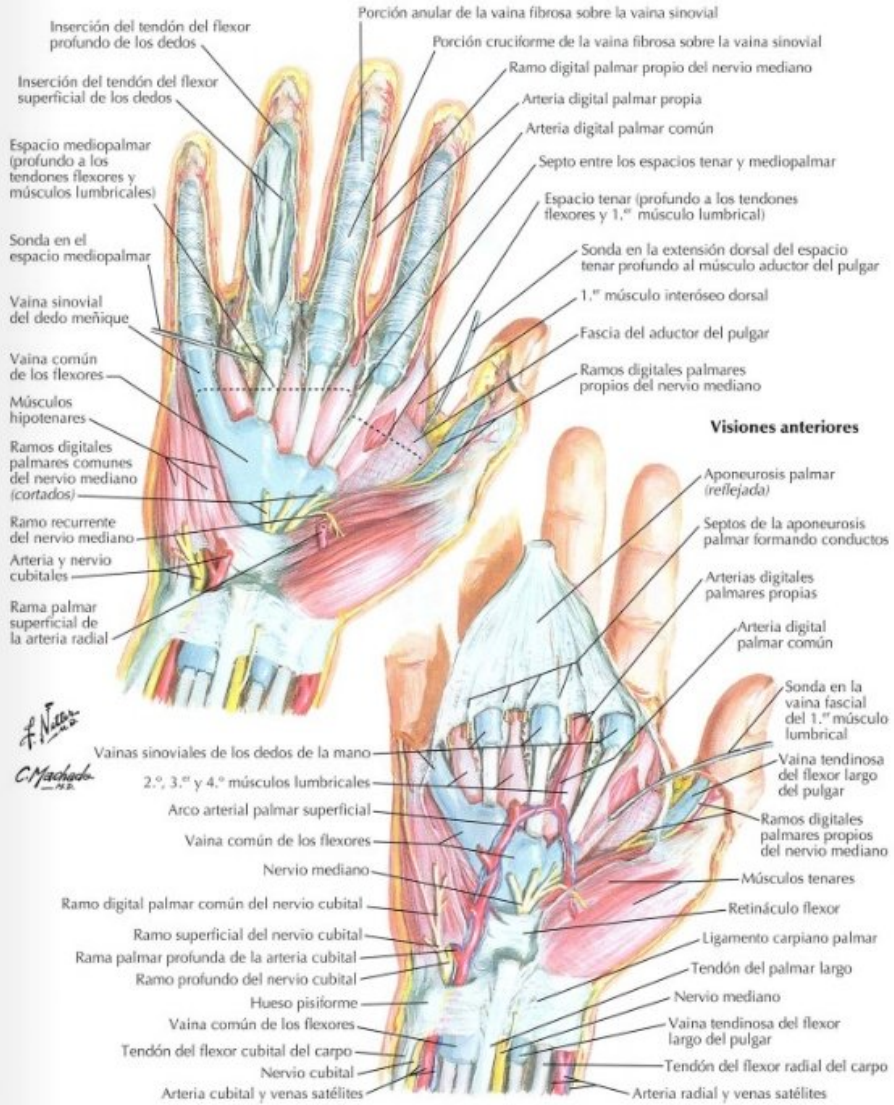

Véase también lámina 468

Variación común

Disposición usual

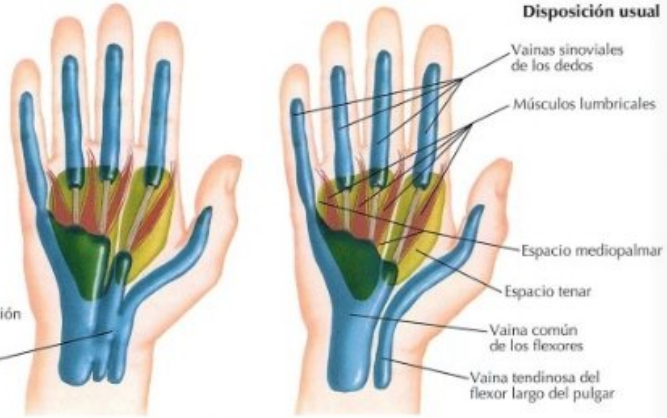

Músculos lumbricales: esquema

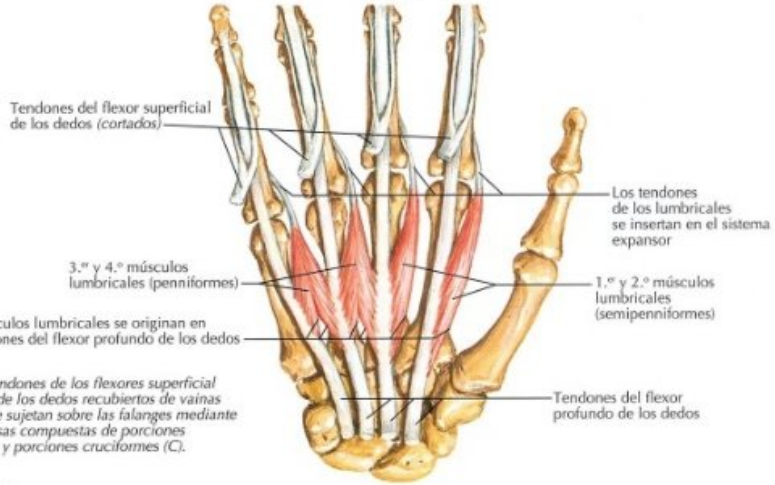

Nota: Los tendones de los flexores superficial y profundo de los dedos recubiertos de vainas sinoviales se sujetan sobre las falanges mediante vainas fibrosas compuestas de porciones anulares (A) y porciones cruciformes (C).

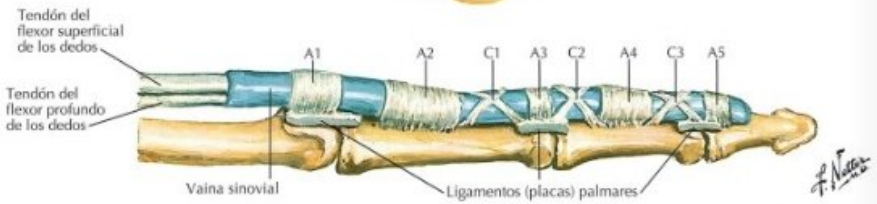

Véanse también láminas 482, 483, BP 100

Visión anterior (palmar)

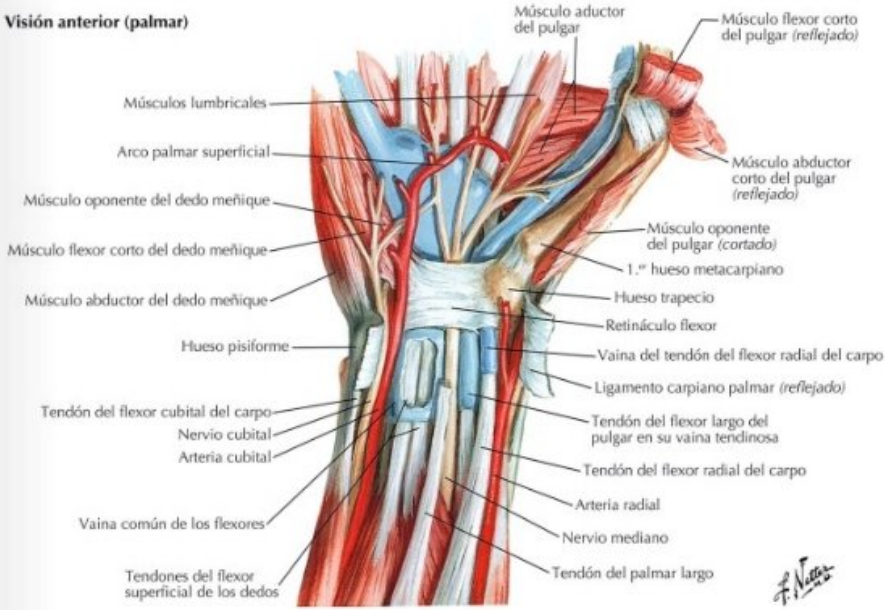

Corte transversal del carpo que muestra el túnel carpiano

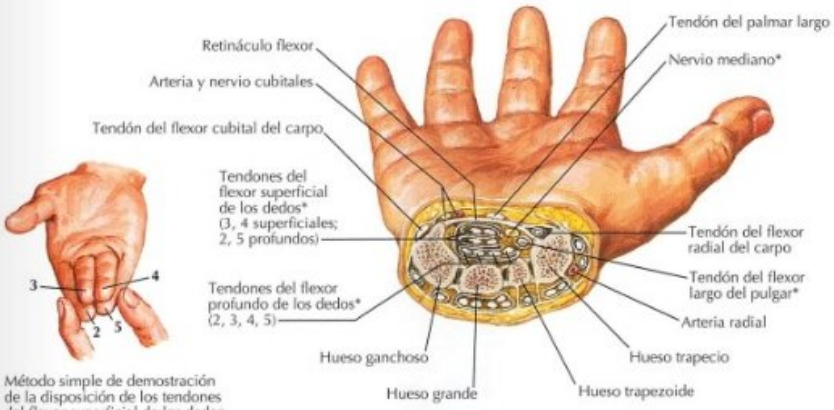

Método simple de demostración de la disposición de los tendones del flexor superficial de los dedos dentro del túnel carpiano

*Contenido del túnel carpiano

Espacios y vainas tendinosas de la mano

Véase también **lámina BP 100**

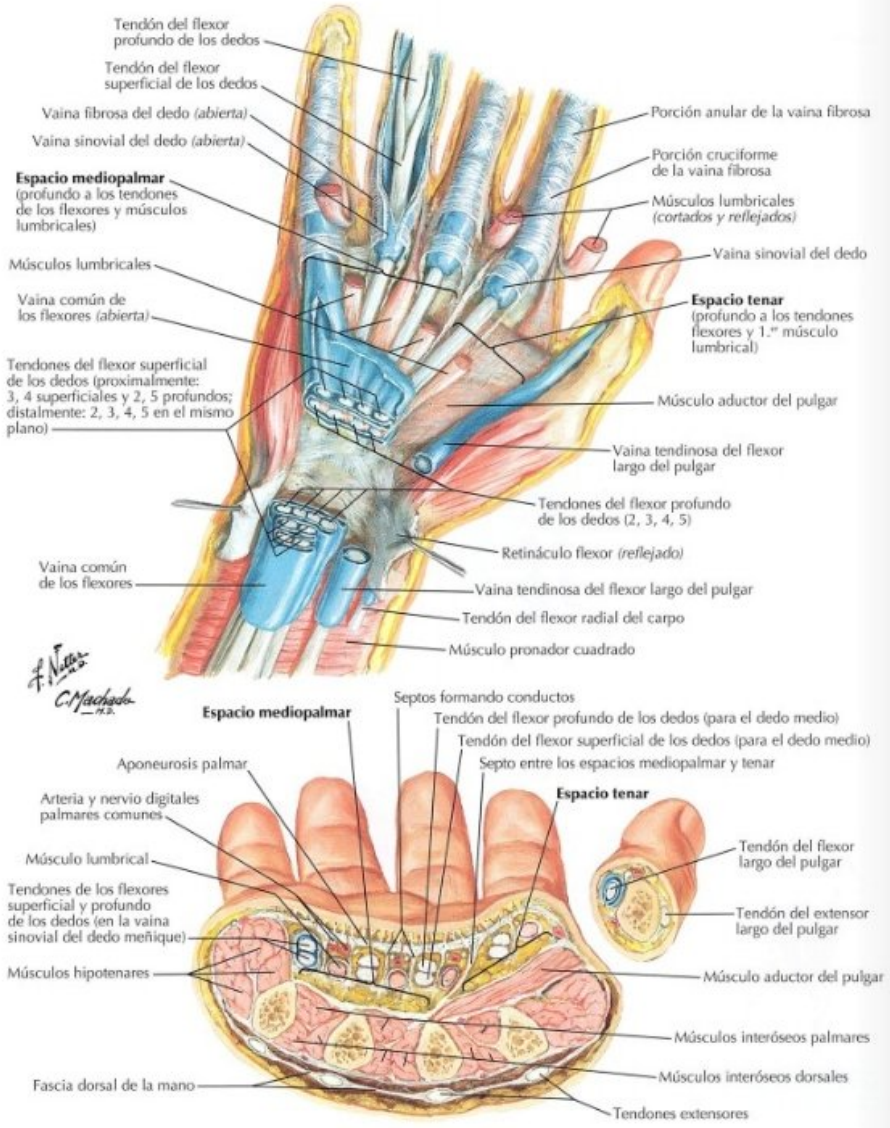

Véase también **lámina 475**

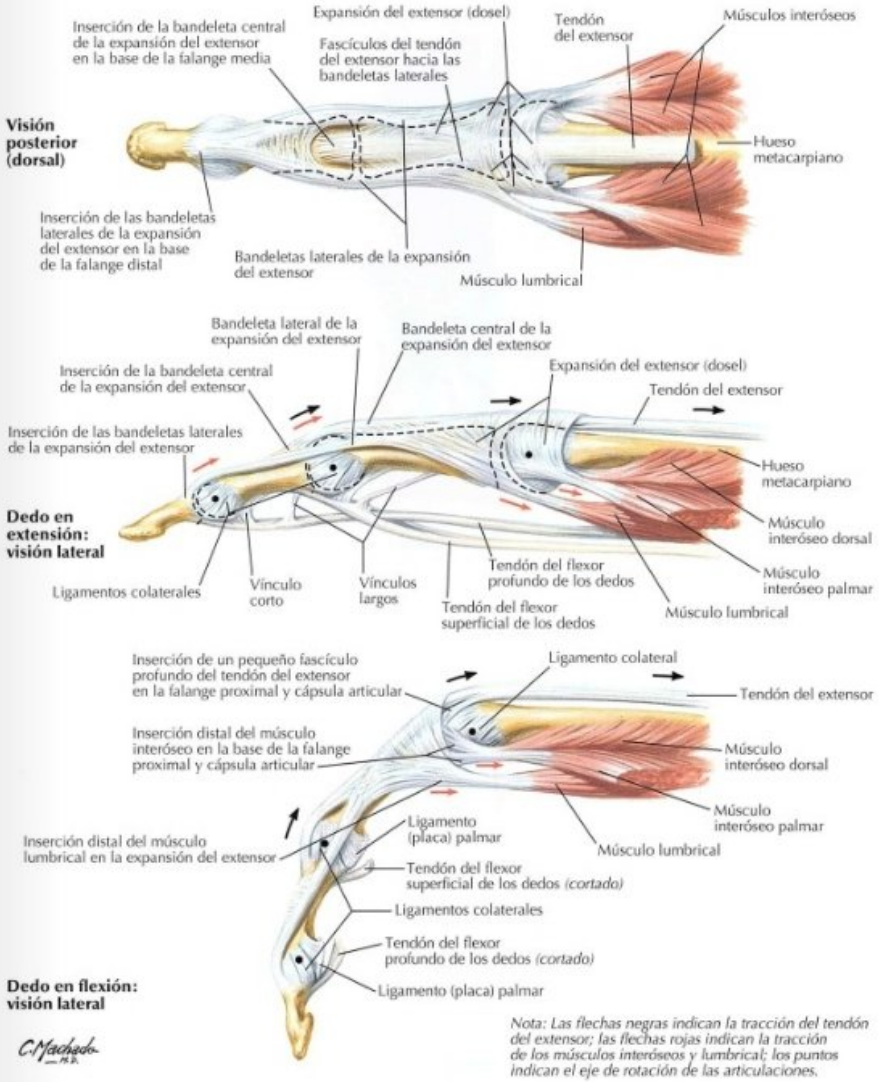

Nota: Las flechas negras indican la tracción del tendón del extensor; las flechas rojas indican la tracción de los músculos interóseos y lumbrical; los puntos indican el eje de rotación de las articulaciones.

Véase también lámina BP 101

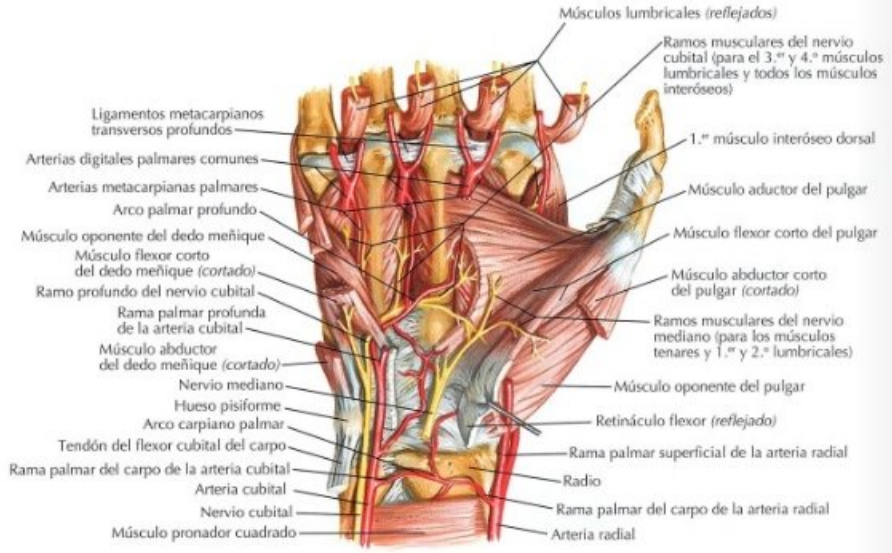

Visión anterior (palmar)

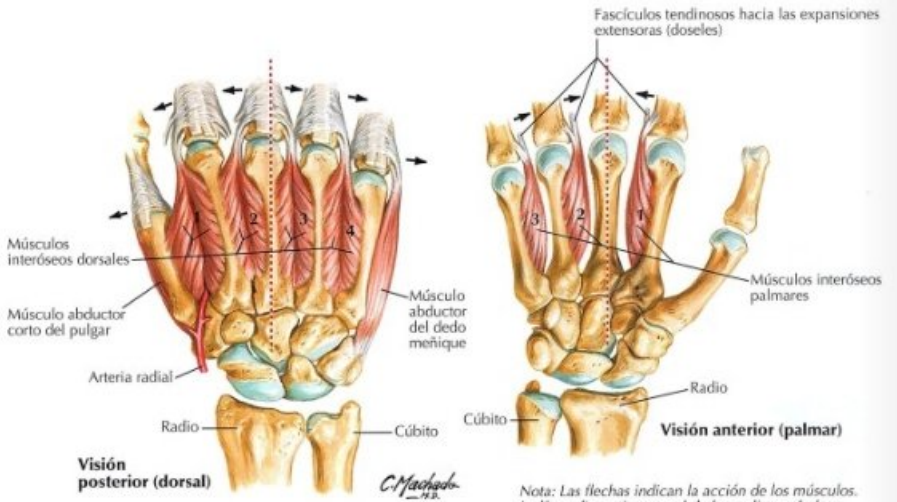

Nota: Las flechas indican la acción de los músculos. La línea discontinua en el dedo medio es el plano de referencia para la aducción y abducción de los dedos.

Véase también lámina 443

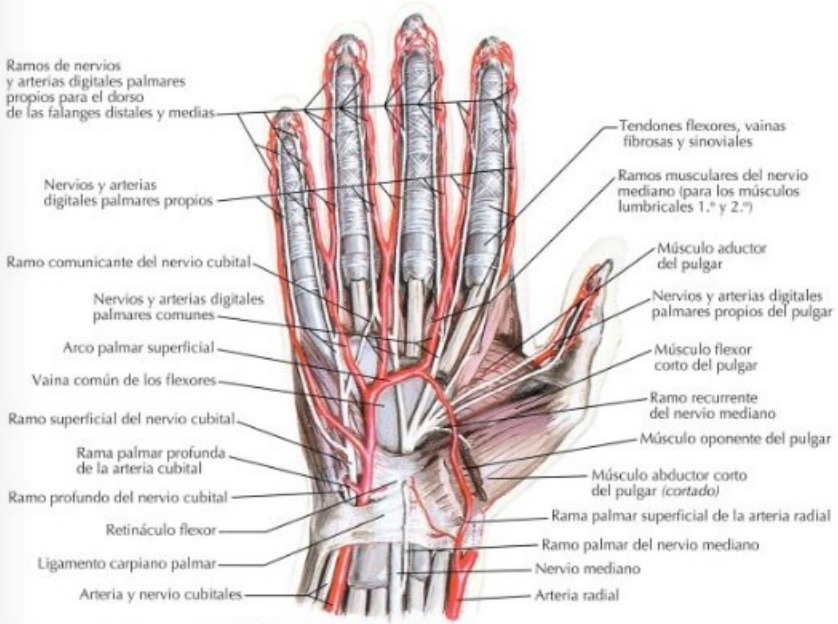

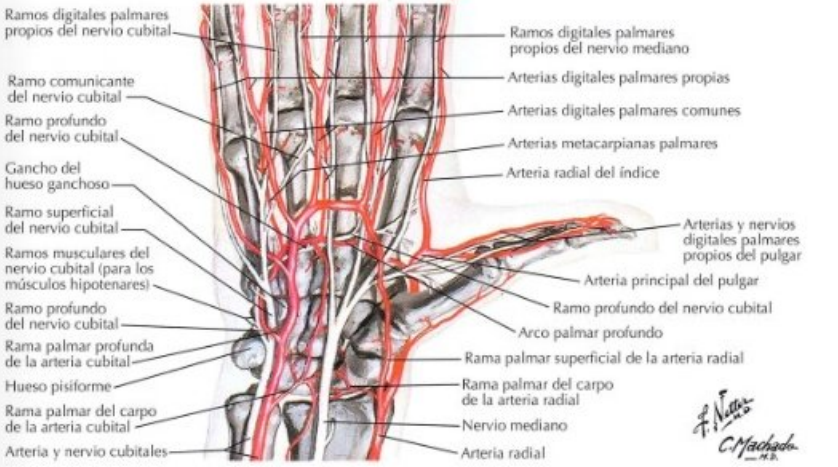

Véase también **lámina 489**

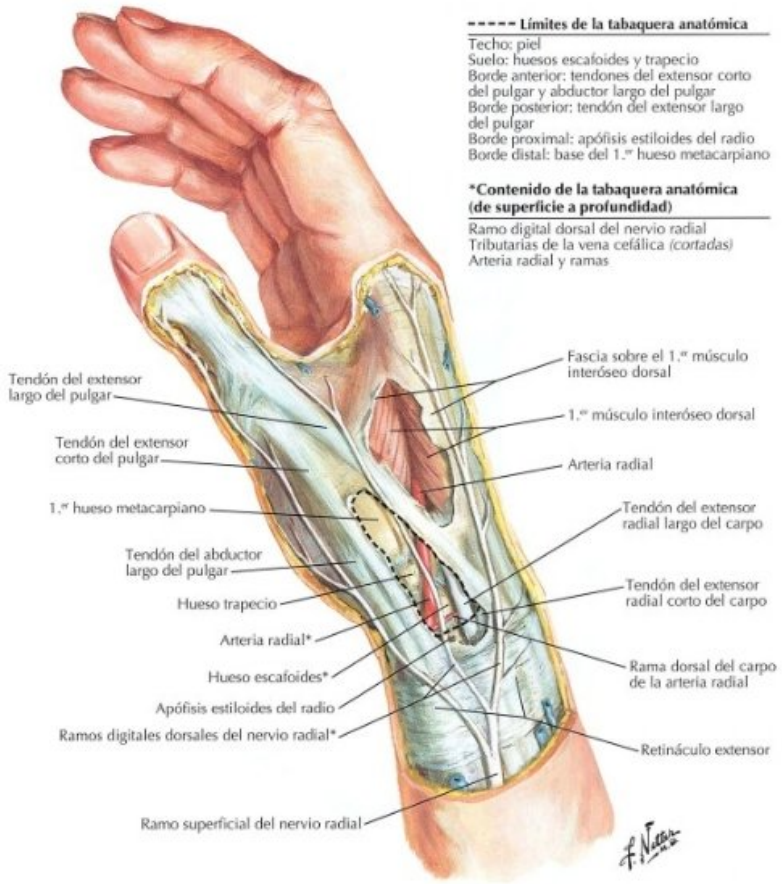

Véase también **lámina 425**

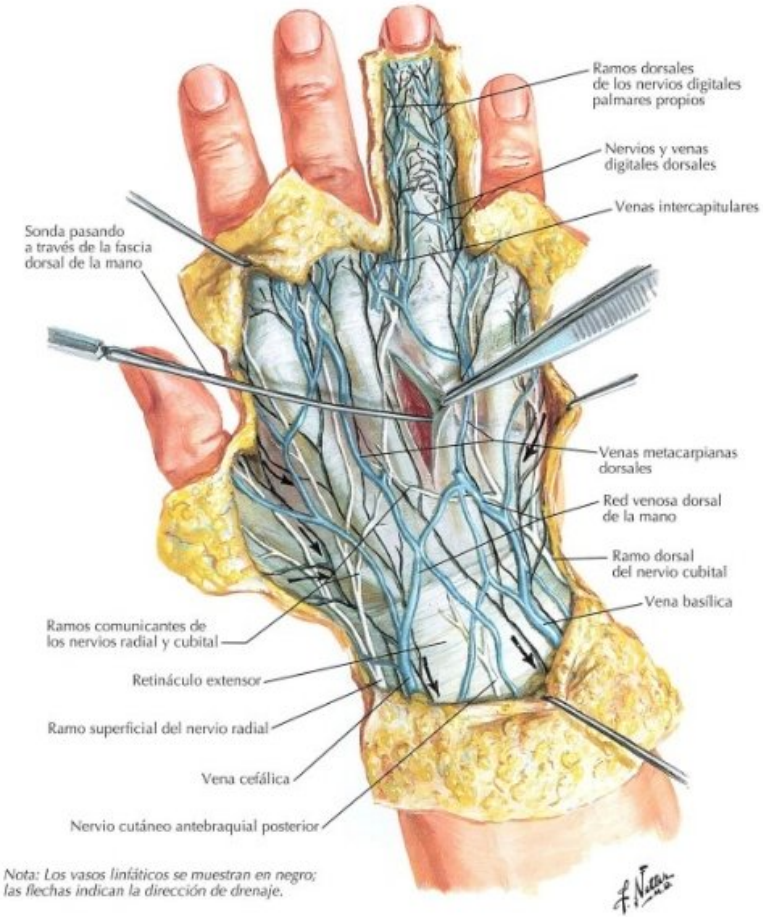

Nota: Los vasos linfáticos se muestran en negro; las flechas indican la dirección de drenaje.

Véase también **lámina 480**

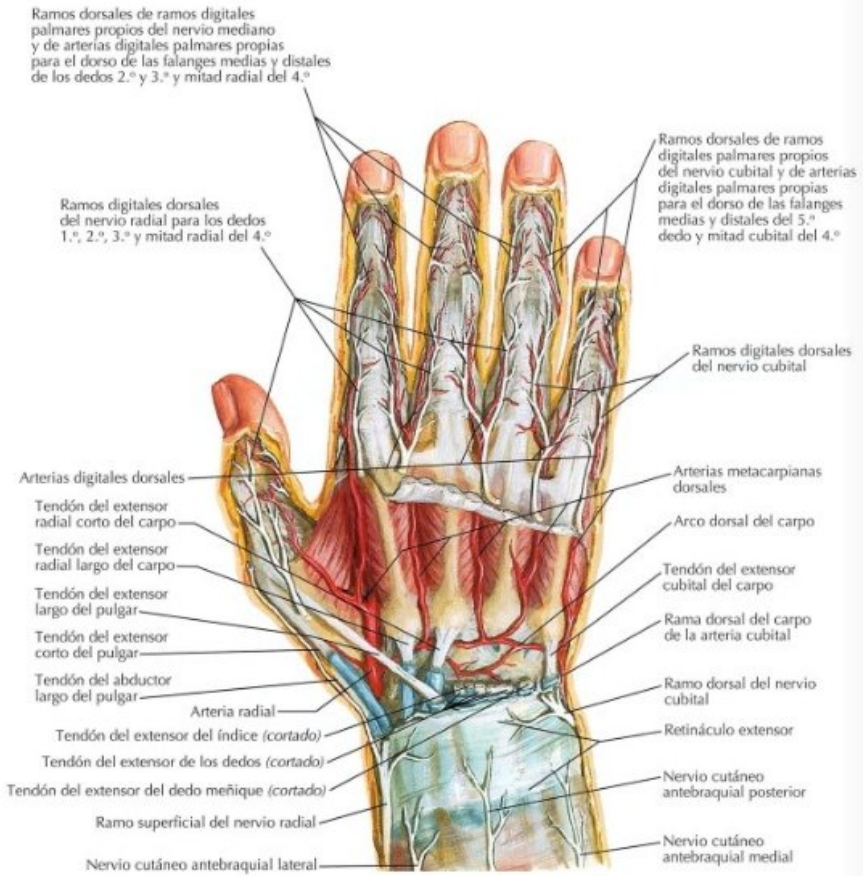

Véanse también **láminas 454, 455**

Visión posterior (dorsal) (las vainas tendinosas de los compartimentos [correderas] dorsales del carpo están numeradas)

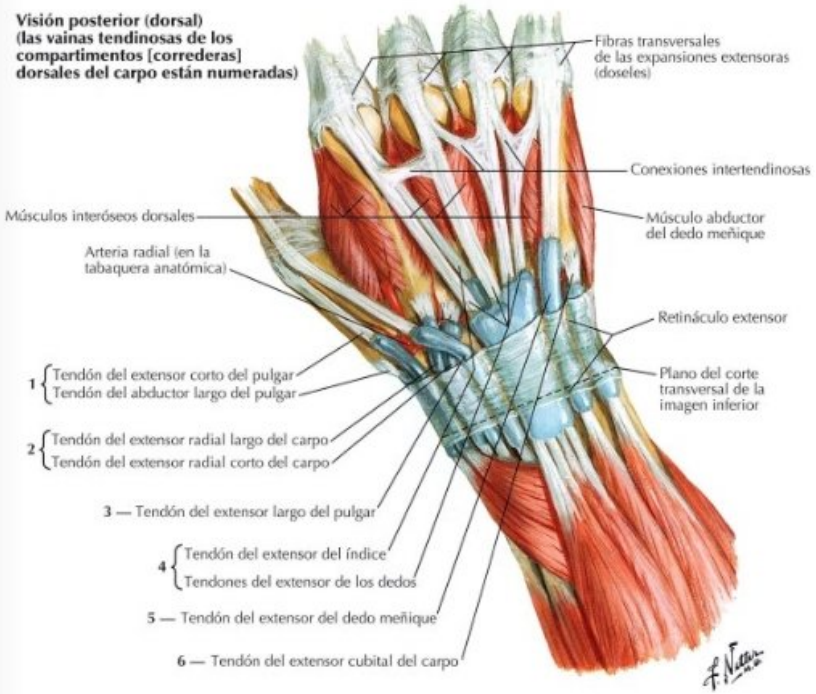

Corte transversal de la porción más distal del antebrazo

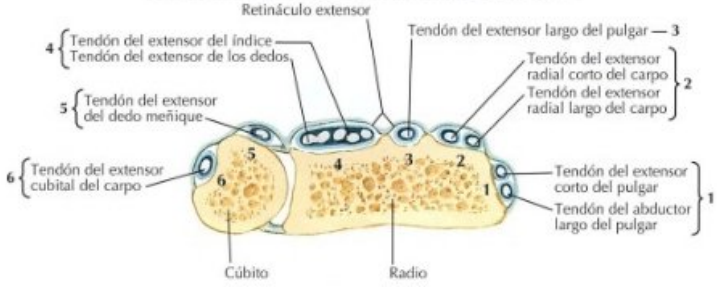

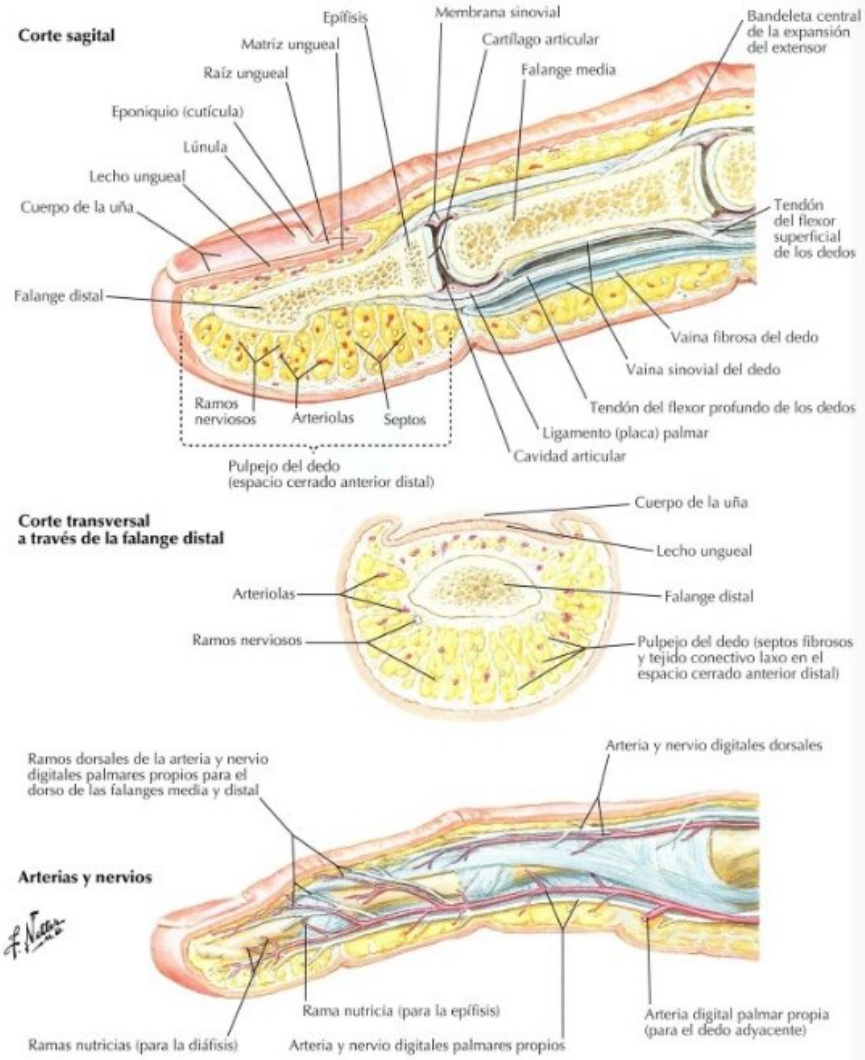

Véanse también láminas 423, 472

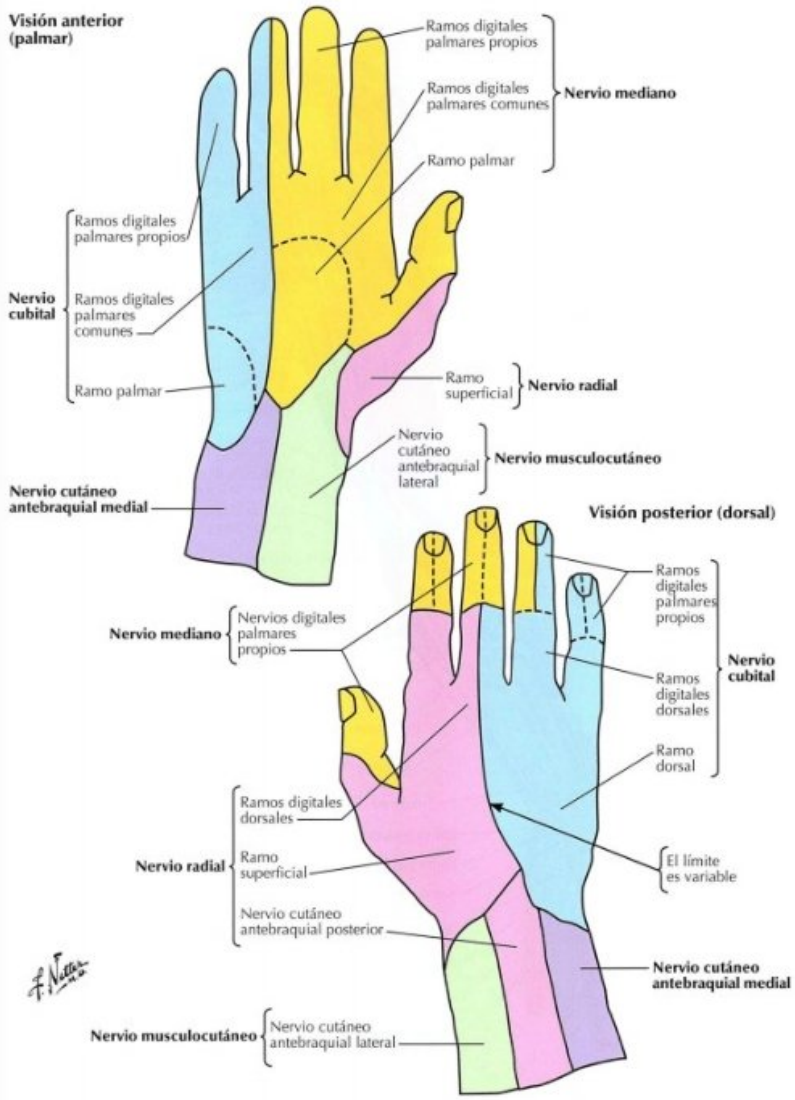

Véanse también **láminas 442, 458**

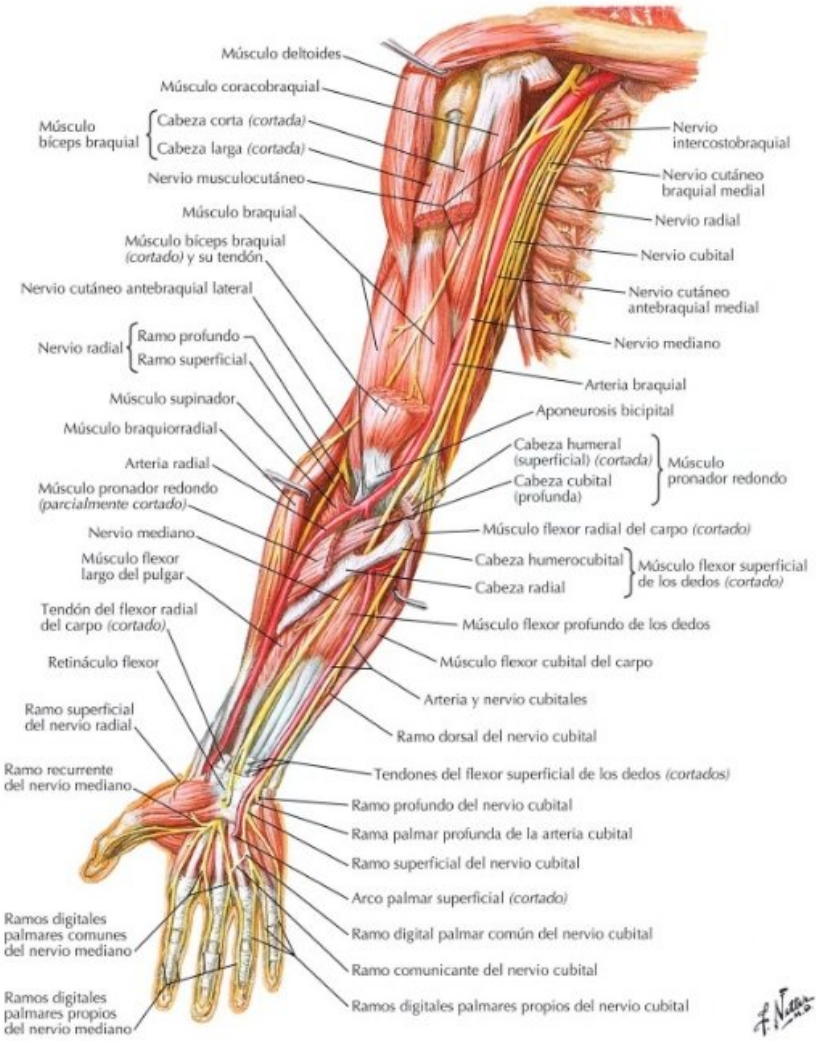

Véanse también **láminas 423, 433, 439**

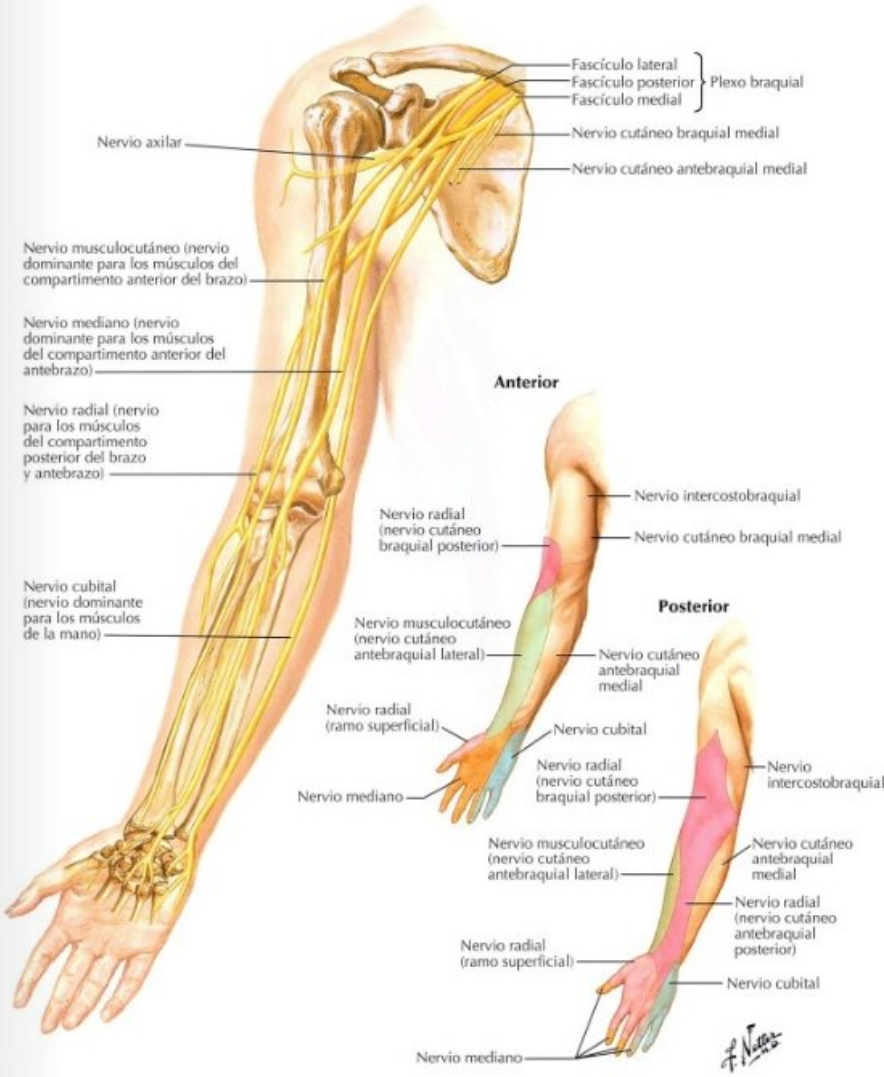

Véase también **lámina 440**

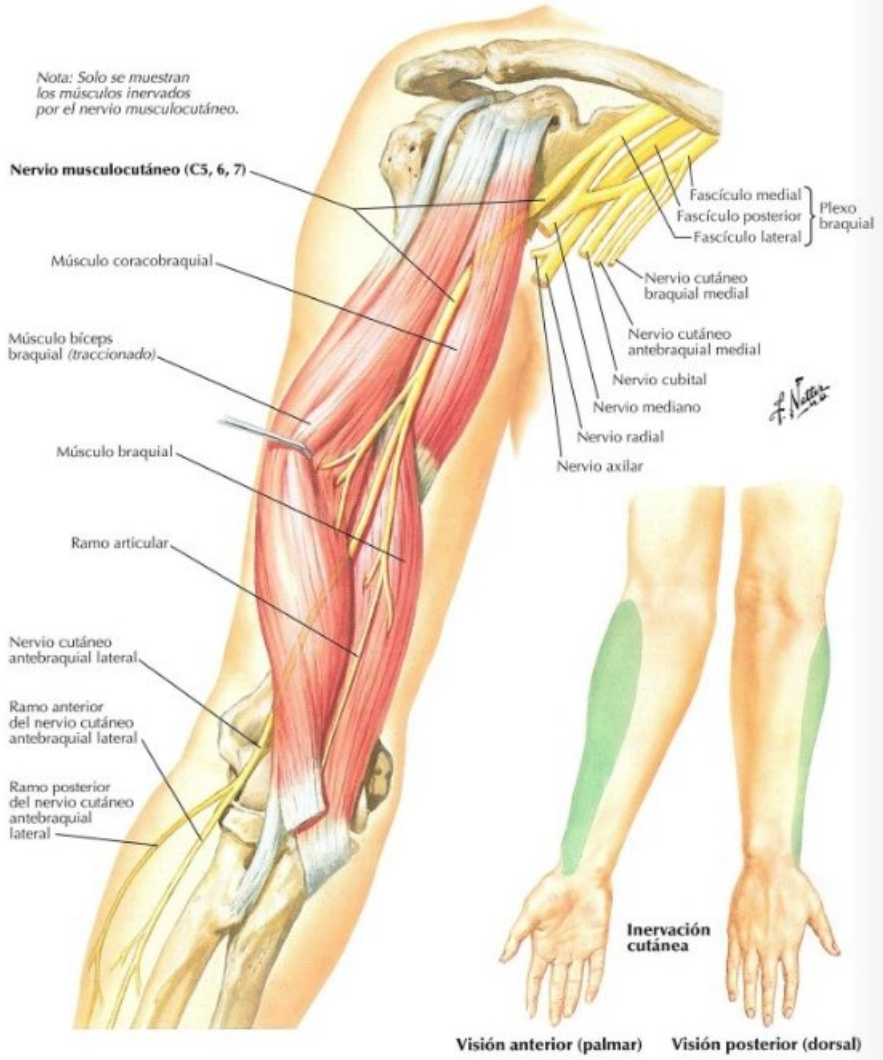

Véanse también **láminas 423, 456, 457**

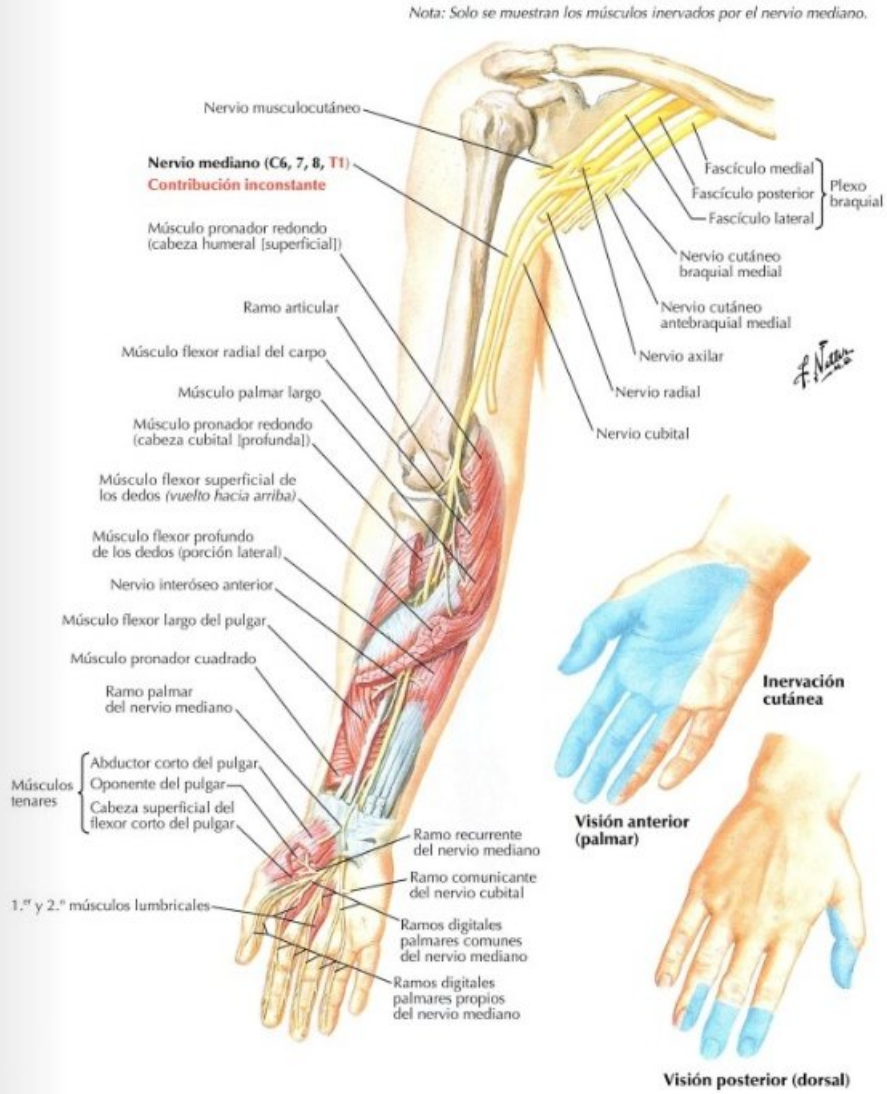

Véanse también **láminas 456, 457**

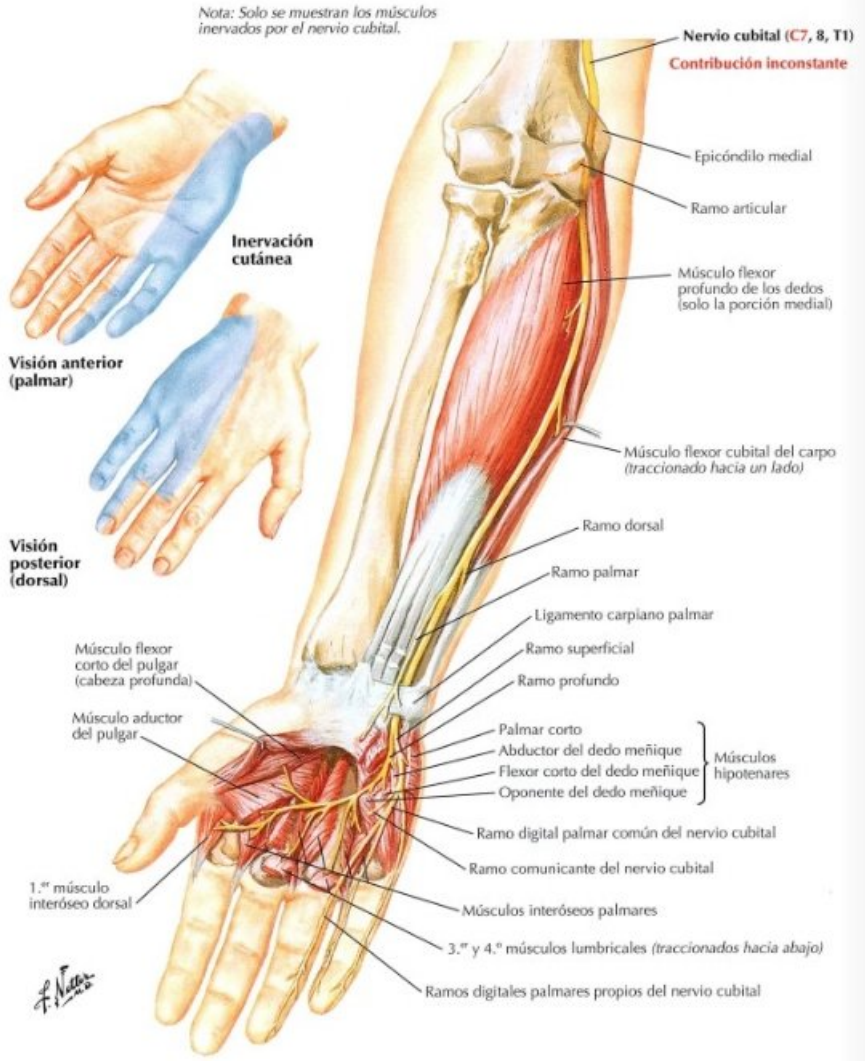

Véanse también **láminas 436, 441**

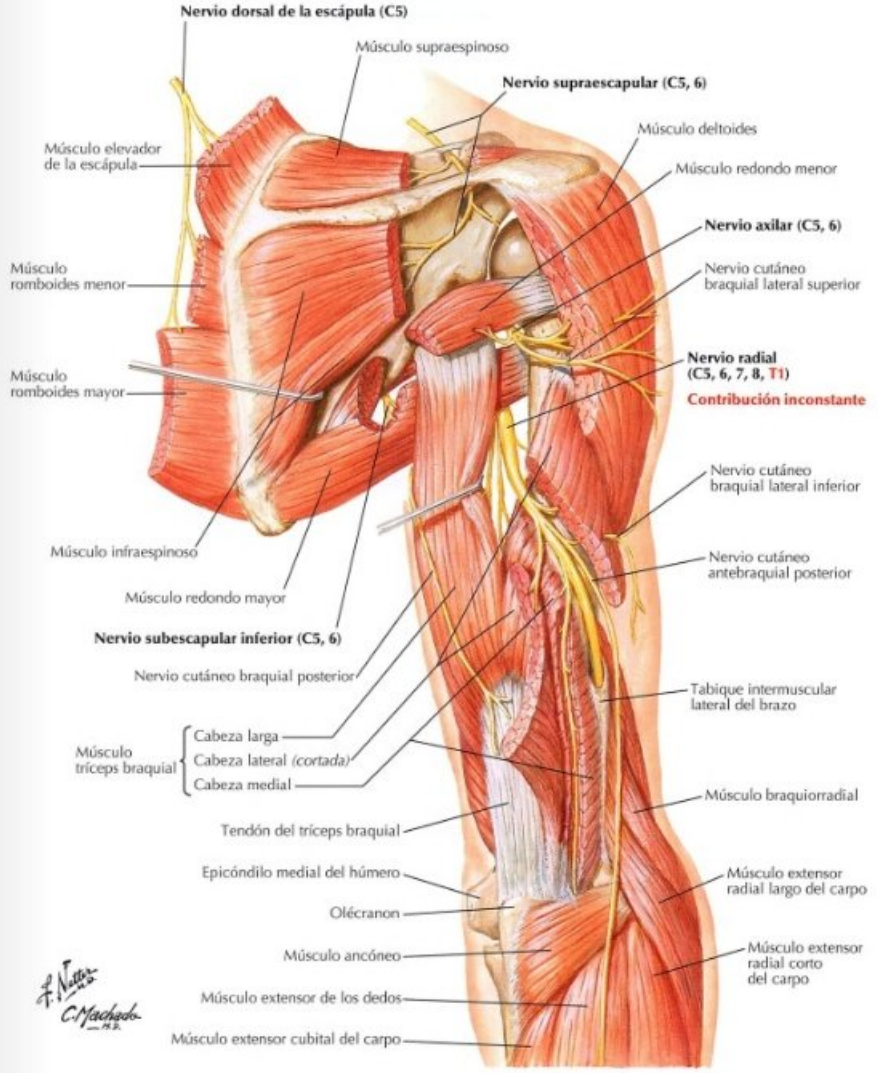

Véanse también **láminas 454, 477**

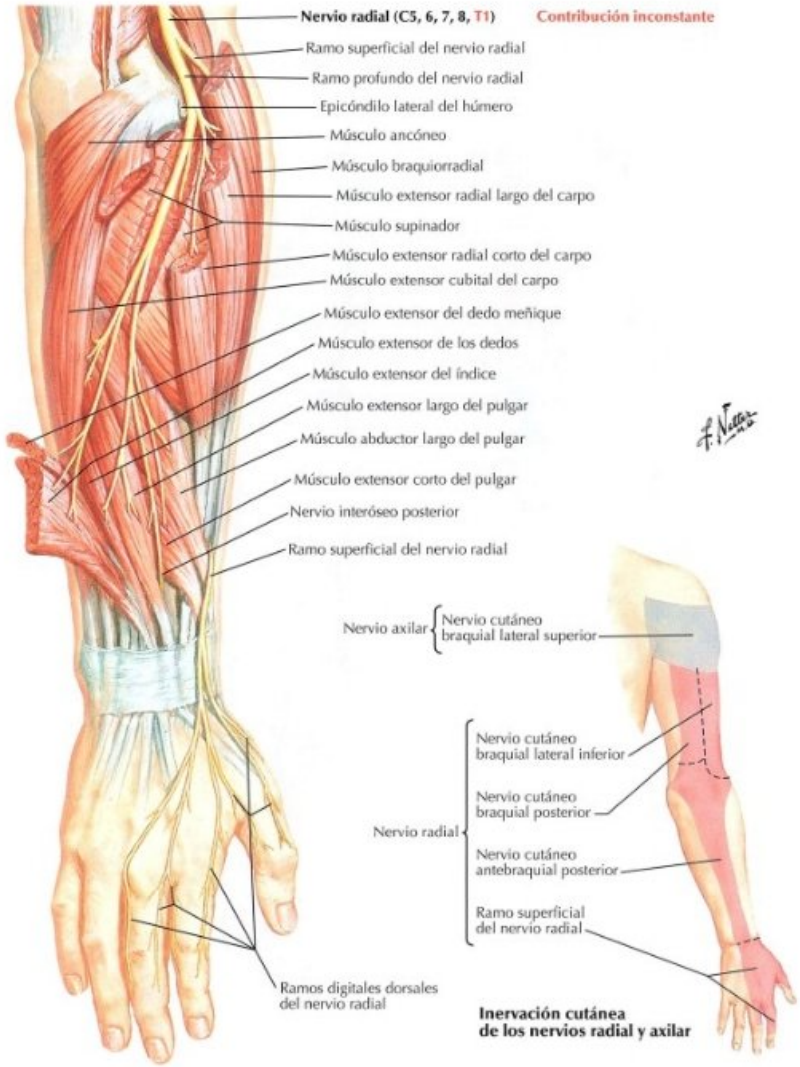

Inervación cutánea de los nervios radial y axilar

Véanse también **láminas 263, 431**

RM coronal potenciada en densidad protónica de la articulación del hombro derecho

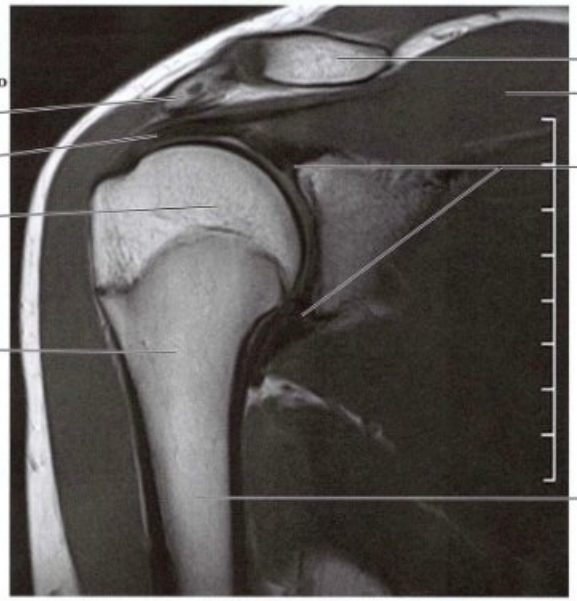

TC axial (transversal) de la articulación del hombro derecho

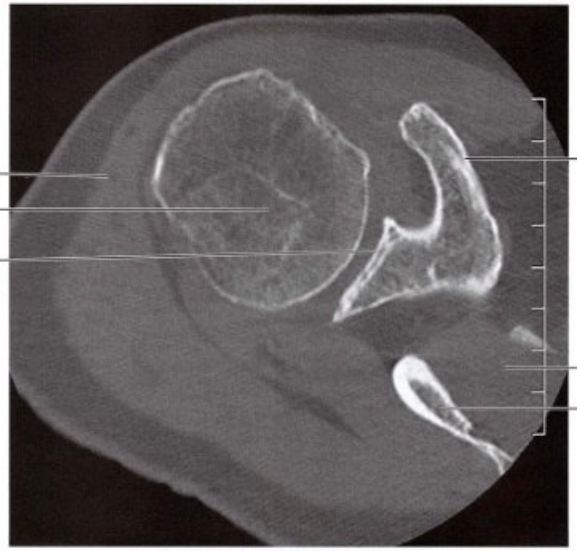

ESTRUCTURAS ANATÓMICAS	IMPORTANCIA CLÍNICA	NÚMEROS DE LÁMINAS
Sistema nervioso y órganos de los sentidos		
Nervio torácico largo	Su lesión puede producir una «escápula alada» causada por la desnervación del músculo serrato anterior; puede lesionarse por movimientos repetitivos del miembro superior por encima de la cabeza	436, 438
Nervio axilar	La posición del nervio cerca del cuello quirúrgico del húmero lo hace vulnerable a lesiones por fracturas del húmero o luxaciones del hombro; unas muletas mal ajustadas también pueden comprimir el nervio axilar	441
Nervio mediano	Está comprimido en el síndrome del túnel carpiano, lo que produce dolor y parestesia en los tres y medio dedos laterales; los principales factores de riesgo son la obesidad, el embarazo, la diabetes y el hipotiroidismo	470, 486
Ramo recurrente del nervio mediano	Puede lesionarse en heridas superficiales de la palma de la mano sobre la eminencia tenar	469
Nervio cubital	Vulnerable a la compresión o lesión cuando pasa posterior al epicóndilo medial del húmero, y en el carpo a nivel del túnel cubital (canal de Guyon)	483, 487
Nervio radial	Vulnerable a la compresión o lesión cuando descansa sobre el húmero en el surco del nervio radial (p. ej., en una fractura del húmero); el síntoma frecuente es una «mano péndula» debido a la debilidad de los extensores del carpo y dedos; las muletas mal ajustadas también pueden comprimir el nervio radial	488, 489
Sistema esquelético		
Clavícula	La mayoría de fracturas de la clavícula son causadas por una caída sobre el miembro superior extendido o por un traumatismo directo sobre la cara lateral del hombro. El tercio medio de la clavícula es el más frecuentemente fracturado; el bloqueo del nervio supraclavicular alivia el dolor agudo asociado a la fractura	427, 429
Húmero	La porción proximal del húmero, especialmente el cuello quirúrgico, se fractura en el anciano debido a caídas de baja energía y en el joven a traumatismos de alta energía; el nervio axilar y las arterias circunflejas humerales pueden lesionarse; un hematoma de la arteria circunfleja humeral anterior/posterior lesionada como resultado de la luxación puede complicar las reducciones; las fracturas del tercio medio del cuerpo del húmero son también relativamente frecuentes y pueden afectar al nervio radial y/o a la arteria braquial profunda; las fracturas distales del húmero pueden afectar al nervio cubital medialmente y al nervio radial lateralmente	427, 428,430
Cúbito	La localización subcutánea del olécranon lo hace vulnerable a las fracturas por traumatismo directo, especialmente cuando el codo está flexionado; la apófisis estiloides del cúbito puede también fracturarse en los traumatismos de la porción distal del radio	446, 449
Radio	Las fracturas de la porción distal del radio son las fracturas más frecuentes del miembro superior (fractura de Colles), causadas típicamente por una caída sobre la mano extendida	449
Hueso escafoides	El hueso del carpo más frecuentemente fracturado; la fractura se debe a menudo a una caída sobre la mano extendida	459, 460, 462
Sistema muscular		
Aponeurosis palmar	La fibrosis progresiva puede dar lugar a nódulos y, finalmente, a un cordón palpable que limita la extensión del dedo (contractura de Dupuytren)	469
Músculos del manguito de los rotadores	Las lesiones de este grupo de músculos pueden ser por una lesión aguda o una lesión crónica por uso repetitivo que conducen a causas comunes de dolor e incapacidad del hombro	431, 434, 441
Tendón del supraespinoso	El tendón del músculo del manguito de los rotadores que se desgarra con mayor frecuencia	434-436, 441
Tendón del bíceps braquial	Puede romperse por una carga repentina sobre el músculo cuando está contraído; distalmente el tendón del bíceps braquial se usa para explorar el reflejo bicipital (compartimento flexor del brazo) y evaluar los nervios espinales C5 y C6	440, 442

ESTRUCTURAS ANATÓMICAS	IMPORTANCIA CLÍNICA	NÚMEROS DE LÁMINAS
Sistema muscular *(cont.)*		
Cabeza larga del músculo bíceps braquial	El tendón de la cabeza larga del músculo bíceps braquial puede causar dolor en el hombro por tendinosis de la porción intraarticular y puede romperse en personas ancianas por caídas sobre el brazo en extensión; cuando se ha roto la cabeza larga, por lo general se arranca del tubérculo supraglenoideo y se retrae distalmente en el brazo; el músculo frecuentemente forma una protuberancia (deformidad/signo de Popeye) en el tercio medio del cuerpo del húmero; la ruptura espontánea puede ocurrir en la amiloidosis, enfermedad infiltrativa que también causa miocardiopatía	440
Músculos del compartimento posterior del antebrazo	El uso repetitivo de los músculos que se originan en el origen común de los extensores puede lesionar los tendones y produce dolor sobre la región del epicóndilo lateral del húmero (epicondilitis); actividades como el balanceo de una raqueta de tenis o una mala técnica de sujeción de un martillo pueden provocar un «codo de tenista»; el músculo más probablemente implicado es el extensor radial corto del carpo	451
Músculos del compartimento anterior del antebrazo	El uso repetitivo de los músculos que se originan en el origen común de los flexores puede lesionar los tendones y produce dolor sobre la región del epicóndilo medial del húmero (codo de golfista)	452, 453
Sistema cardiovascular		
Vena mediana del codo	Accesible en la fosa del codo para la venopunción	424
Arterias supraescapular, dorsal de la escápula y circunfleja de la escápula	Proporcionan circulación colateral alrededor de la escápula, permitiendo a la sangre alcanzar la porción distal del miembro superior si se bloquea o comprime la arteria axilar	437
Arteria braquial	Durante el desinflado del manguito de un esfigmomanómetro en la parte superior del brazo, se ausculta la arteria braquial para escuchar los sonidos (ruidos) de Korotkov durante la medición de la presión arterial sistólica y diastólica; la arteria se localiza medial al tendón del bíceps braquial y profunda a la aponeurosis bicipital en la fosa del codo	442, 443
Arteria radial	Palpable en la parte anterolateral del carpo para evaluar el pulso radial; localización frecuente de acceso vascular para procedimientos cardíacos percutáneos, como la angioplastia, y para la toma de muestras de sangre arterial	14, 443
Arteria cubital	Proporciona una importante circulación colateral a la mano a través de los arcos palmares durante el cateterismo de la arteria radial; la permeabilidad se evalúa antes del procedimiento mediante la prueba de Allen, en la que se comprimen ambas arterias radial y cubital, luego se libera la presión sobre la arteria cubital; el retorno del color a la región de la muñeca en unos pocos segundos indica una arteria cubital permeable	443, 476

*La selección se basa en general en datos clínicos y en correlaciones clínicas discutidas frecuentemente en cursos de anatomía macroscópica.

Las raíces del plexo braquial suelen ser los ramos anteriores de los nervios espinales C5-T1. Las variaciones en las contribuciones de los nervios espinales al plexo y los nervios que se originan del mismo son frecuentes, debido a plexos prefijados (altos) y plexos posfijados (bajos).

NERVIO	ORIGEN	TRAYECTO	RAMOS	INERVACIÓN MOTORA	INERVACIÓN CUTÁNEA
Dorsal de la escápula	Ramo anterior del nervio espinal C5	Perfora el músculo escaleno medio para discurrir posterior e inferiormente sobre el músculo elevador de la escápula a lo largo del borde medial de la escápula		Músculos romboides mayor y menor y elevador de la escápula	
Torácico largo	Ramo anterior de los nervios espinales C5-C7	C5-C6 se unen en el interior del músculo escaleno medio, y a nivel de la 1.ª costilla se les une C7; discurre inferior y posteriormente al plexo braquial y los vasos axilares; sigue la línea axilar media sobre la superficie del músculo serrato anterior		Músculo serrato anterior	
Supraescapular	Tronco superior (C5-C6)	Atraviesa el triángulo cervical posterior, corriendo posterior al vientre inferior del músculo omohioideo y borde del músculo trapecio para pasar a través de la escotadura de la escápula profundo al ligamento transverso superior de la escápula; continúa lateralmente y luego a través de la escotadura espinoglenoidea hacia el interior de la fosa infraespinosa		Músculos supraespinoso e infraespinoso	
Subclavio	Tronco superior (C5-C6)	Discurre inferiormente a la parte distal de ramos anteriores		Músculo subclavio	
Pectoral lateral	Fascículo lateral (C5-C7)	Emerge lateral y superficial a la arteria y vena axilares, discurriendo justo medial al músculo pectoral menor		Músculos pectorales mayor y menor	
Musculocutáneo	Fascículo lateral (C5-C7)	Emerge en el borde inferior del músculo pectoral menor, perfora el músculo coracobraquial para pasar entre los músculos braquial y bíceps braquial; justo proximal al codo, perfora la fascia profunda para continuar como nervio cutáneo antebraquial lateral	Ramos musculares, nervio cutáneo antebraquial lateral	Músculos del compartimento anterior del brazo	Véase nervio cutáneo antebraquial lateral
Cutáneo antebraquial lateral	Nervio musculocutáneo	Discurre posterior a la vena cefálica y viaja a lo largo de la cara lateral del antebrazo	Se divide a nivel del codo en ramos anterior y posterior		Parte lateral del antebrazo
Subescapulares	Fascículo posterior (C5-C6)	Los nervios subescapulares superior e inferior emergen para atravesar la cara anterior del músculo subescapular; el nervio subescapular inferior termina en el músculo redondo mayor		Músculos redondo mayor y subescapular	
Toracodorsal	Fascículo posterior (C6-C8)	Emerge entre los nervios subescapulares superior e inferior, discurre con la arteria toracodorsal a lo largo de la pared posterior de la axila, haciéndose profundo al músculo dorsal ancho		Músculo dorsal ancho	
Radial	Fascículo posterior (C5-T1)	Discurre anterior al músculo dorsal ancho hacia el borde inferior del músculo redondo mayor, donde acompaña a la arteria braquial profunda a lo largo del surco del nervio radial del húmero para pasar entre las cabezas medial y lateral del músculo tríceps braquial	Nervios cutáneos braquiales posterior y lateral inferior, nervio cutáneo antebraquial posterior, ramos musculares, profundo y superficial y nervio interóseo posterior	Músculos tríceps braquial, ancóneo, y braquiorradial, extensores radiales largo y corto del carpo, supinador (v. también nervio interóseo posterior)	Parte lateral del dorso de la mano (v. también ramos)
Cutáneo braquial posterior	Nervio radial	Emerge del nervio radial en la parte medial de la axila			Parte posterior medial del brazo

NERVIO	ORIGEN	TRAYECTO	RAMOS	INERVACIÓN MOTORA	INERVACIÓN CUTÁNEA
Cutáneo braquial lateral inferior	Nervio radial	Atraviesa la cabeza lateral del tríceps braquial por debajo de la tuberosidad deltoidea, discurriendo anteriormente con la vena cefálica			Parte distal lateral del brazo
Cutáneo antebraquial posterior	Nervio radial	Emerge del plano entre las cabezas lateral y medial del tríceps braquial para hacerse cutáneo			Parte posterior lateral del antebrazo
Interóseo posterior	Ramo profundo del nervio radial	Continuación del ramo profundo del nervio radial, discurre cubierto por el músculo supinador distalmente, a lo largo de la cara posterior de la membrana interósea del antebrazo		Compartimento posterior del antebrazo (con algunas excepciones)	
Axilar	Fascículo posterior (C5-C6)	Pasa anterior al músculo subescapular para salir de la axila con la arteria circunfleja humeral posterior a través del espacio cuadrangular	Ramos musculares, nervio cutáneo braquial lateral superior	Músculos deltoides y redondo menor	Véase nervio cutáneo braquial lateral superior
Cutáneo braquial lateral superior	Nervio axilar	Perfora la fascia profunda en el borde posteroinferior del músculo deltoides para hacerse cutáneo			Parte proximal lateral del brazo
Pectoral medial	Fascículo medial (C8-T1)	Emerge y discurre entre la arteria y vena axilares para perforar el músculo pectoral menor en su recorrido hacia el músculo pectoral mayor		Músculos pectorales menor y mayor	
Cutáneo braquial medial	Fascículo medial (T1)	Emerge y atraviesa la axila anterior al músculo dorsal ancho, discurre posteromedial con la vena axilar, perforando la fascia profunda para descender con la vena basílica	Ramos anterior y posterior		Parte anterior medial del brazo
Cutáneo antebraquial medial	Fascículo medial (C8-T1)	Emerge medial a la arteria axilar, pasa a través de la axila para perforar la fascia profunda que recubre la cara anterior del brazo, y continúa en el lado cubital del antebrazo con la vena basílica	Ramos anterior y posterior		Cara anterior del brazo, parte medial del antebrazo
Cubital	Fascículo medial (C7-T1)	Emerge medial a la arteria axilar, continúa medial a la arteria braquial a lo largo de la cabeza medial del músculo tríceps braquial en el surco del nervio cubital entre el olécranon y el epicóndilo medial; entra en el antebrazo entre las cabezas del flexor cubital del carpo; discurre distalmente entre el flexor cubital del carpo y el flexor profundo de los dedos, dando un ramo dorsal antes de entrar en la mano	Ramos musculares, dorsal, palmar, superficial y profundo	Músculos flexor cubital del carpo, flexor profundo de los dedos (mitad medial), aductor del pulgar, hipotenares, interóseos dorsales y palmares y lumbricales (los dos mediales)	Parte medial de la palma y dorso de la mano, 5.º dedo y parte del 4.º
Mediano	Fascículos medial y lateral (C6-T1)	Emerge y discurre distalmente con la arteria braquial para entrar en el antebrazo entre las cabezas del pronador redondo; corre distalmente en la cara profunda del flexor superficial de los dedos para hacerse superficial a nivel del retináculo flexor; atraviesa el túnel carpiano profundo al retináculo flexor	Nervio interóseo anterior, ramos musculares, palmar, recurrente y digitales palmares comunes	Compartimento anterior del antebrazo (con algunas excepciones), músculos lumbricales (dos laterales) y tenares (v. también nervio interóseo anterior)	Parte lateral de la palma, dedos pulgar, índice y medio y parte del anular
Interóseo anterior	Nervio mediano	En el codo discurre distalmente con la arteria interósea anterior a lo largo de la cara anterior de la membrana interósea del antebrazo		Músculos flexor largo del pulgar, pronador cuadrado, flexor profundo de los dedos (mitad lateral)	

MÚSCULO	GRUPO DE MÚSCULOS	ORIGEN	INSERCIÓN	INERVACIÓN	IRRIGACIÓN	ACCIONES PRINCIPALES
Abductor corto del pulgar	De la mano	Retináculo flexor, tubérculos de los huesos escafoides y trapecio	Base de la falange proximal del pulgar	Nervio mediano (ramo recurrente)	Rama palmar superficial de la arteria radial	Abduce el pulgar
Abductor del dedo meñique	De la mano	Hueso pisiforme y tendón del flexor cubital del carpo	Cara medial de la base de la falange proximal del dedo meñique (5.° dedo)	Nervio cubital (ramo profundo)	Rama palmar profunda de la arteria cubital	Abduce el dedo meñique
Abductor largo del pulgar	Posteriores del antebrazo	Caras posteriores del cúbito, radio y membrana interósea del antebrazo	Base del 1.er metacarpiano	Nervio interóseo posterior	Arteria interósea posterior	Abduce y extiende el pulgar
Aductor del pulgar	De la mano	*Cabeza oblicua:* bases del 2.° y 3.er metacarpiano y huesos grande y carpianos adyacentes *Cabeza transversa:* cara anterior del 3.er metacarpiano	Base de la falange proximal del pulgar	Nervio cubital (ramo profundo)	Arco palmar profundo	Aduce el pulgar
Ancóneo	Posteriores del antebrazo	Cara posterior del epicóndilo lateral del húmero	Cara lateral del olécranon y cara posterior proximal del cúbito	Nervio radial	Arteria braquial profunda	Ayuda al al músculo tríceps braquial en la extensión del codo
Bíceps braquial	Anteriores del brazo	*Cabeza larga:* tubérculo supraglenoideo de la escápula *Cabeza corta:* apófisis coracoides de la escápula	Tuberosidad del radio, fascia del antebrazo (a través de la aponeurosis bicipital)	Nervio musculocutáneo	Arteria braquial	Flexiona y supina el antebrazo
Braquial	Anteriores del brazo	Mitad distal de la cara anterior del húmero	Apófisis coronoides y tuberosidad del cúbito	Nervios musculocutáneo y radial	Arterias recurrente radial y braquial	Flexiona el antebrazo
Braquiorradial	Posteriores del antebrazo	2/3 proximales de la cresta supracondílea lateral del húmero	Cara lateral del extremo distal del radio	Nervio radial	Arteria recurrente radial	Flexiona débilmente el antebrazo cuando está semipronado
Coracobraquial	Anteriores del brazo	Apófisis coracoides de la escápula	Tercio medio de la cara medial del húmero	Nervio musculocutáneo	Arteria braquial	Flexiona y aduce el brazo
Deltoides	Del hombro	*Porción clavicular:* tercio lateral de la clavícula *Porción acromial:* acromion *Porción espinosa:* espina de la escápula	Tuberosidad deltoidea del húmero	Nervio axilar	Arteria circunfleja humeral posterior, rama deltoidea de la arteria toracoacromial	*Porción clavicular:* flexiona y rota medialmente el brazo *Porción acromial:* abduce el brazo más allá de los 15° iniciales realizados por el supraespinoso *Porción espinosa:* extiende y rota lateralmente el brazo
Extensor corto del pulgar	Posteriores del antebrazo	Caras posteriores del radio y membrana interósea del antebrazo	Cara dorsal de la base de la falange proximal del pulgar	Nervio interóseo posterior	Arteria interósea posterior	Extiende la falange proximal del pulgar
Extensor cubital del carpo	Posteriores del antebrazo	Epicóndilo lateral del húmero y borde posterior del cúbito	Base del 5.° metacarpiano	Nervio interóseo posterior	Arteria interósea posterior	Extiende y aduce la mano
Extensor del dedo meñique	Posteriores del antebrazo	Epicóndilo lateral del húmero	Expansión extensora del 5.° dedo	Nervio interóseo posterior	Arteria interósea posterior	Extiende el 5.° dedo

MÚSCULO	GRUPO DE MÚSCULOS	ORIGEN	INSERCIÓN	INERVACIÓN	IRRIGACIÓN	ACCIONES PRINCIPALES
Extensor de los dedos	Posteriores del antebrazo	Epicóndilo lateral del húmero	Expansiones extensoras de los dedos 2-5	Nervio interóseo posterior	Arteria interósea posterior	Extiende las cuatro articulaciones metacarpofalángicas mediales, ayuda a la extensión del carpo
Extensor del índice	Posteriores del antebrazo	Caras posteriores del cúbito y membrana interósea del antebrazo	Expansión extensora del 2.° dedo	Nervio interóseo posterior	Arteria interósea posterior	Extiende el 2.° dedo y ayuda a la extensión de la mano
Extensor largo del pulgar	Posteriores del antebrazo	Caras posteriores del tercio medio del cúbito y membrana interósea del antebrazo	Cara dorsal de la base de la falange distal del pulgar	Nervio interóseo posterior	Arteria interósea posterior	Extiende la falange distal del pulgar
Extensor radial corto del carpo	Posteriores del antebrazo	Epicóndilo lateral del húmero	Base del 3.er y 2.° huesos metacarpianos	Nervio radial (ramo profundo)	Arterias radial y recurrente radial	Extiende y aduce la mano
Extensor radial largo del carpo	Posteriores del antebrazo	Tercio distal de la cresta supracondílea lateral del húmero	Base del 2.° metacarpiano	Nervio radial	Arterias radial y recurrente radial	Extiende y aduce la mano
Flexor corto del dedo meñique	De la mano	Retináculo flexor y gancho del hueso ganchoso	Lado medial de la base de la falange proximal del dedo meñique	Nervio cubital (ramo profundo)	Rama palmar profunda de la arteria cubital	Flexiona la falange proximal del dedo meñique
Flexor corto del pulgar	De la mano	*Cabeza superficial:* retináculo flexor y tubérculo del hueso trapecio *Cabeza profunda:* huesos trapezoide y grande	Cara lateral de la base de la falange proximal del pulgar	*Cabeza superficial:* nervio mediano (ramo recurrente) *Cabeza profunda:* nervio cubital (ramo profundo)	Rama palmar superficial de la arteria radial	Flexiona la falange proximal del pulgar
Flexor cubital del carpo	Anteriores del antebrazo	*Cabeza superficial:* epicóndilo medial del húmero *Cabeza profunda:* olécranon y borde posterior del cúbito	Hueso pisiforme, gancho del hueso ganchoso, base del 5.° hueso metacarpiano	Nervio cubital	Arteria recurrente cubital posterior	Flexiona y aduce la mano
Flexor largo del pulgar	Anteriores del antebrazo	Caras anteriores del radio y membrana interósea del antebrazo	Cara palmar de la base de la falange distal del pulgar	Nervio interóseo anterior	Arteria interósea anterior	Flexiona el pulgar
Flexor profundo de los dedos	Anteriores del antebrazo	Caras medial y anterior de los 3/4 proximales del cúbito y membrana interósea del antebrazo	Cara palmar de la base de las falanges distales de los dedos 2-5	*Porción medial:* nervio cubital *Porción lateral:* nervio mediano	Arterias interósea anterior y cubital	Flexiona las falanges distales de los cuatro dedos mediales, ayuda en la flexión de la mano
Flexor radial del carpo	Anteriores del antebrazo	Epicóndilo medial del húmero	Base del 2.° hueso metacarpiano	Nervio mediano	Arteria radial	Flexiona y aduce la mano
Flexor superficial de los dedos	Anteriores del antebrazo	*Cabeza humerocubital:* epicóndilo medial del húmero, apófisis coronoides del cúbito, ligamento colateral cubital *Cabeza radial:* cara anterior de la porción proximal del radio	Cuerpos de las falanges medias de los cuatro dedos mediales	Nervio mediano	Arterias cubital y radial	Flexiona las falanges medias y proximales de los cuatro dedos mediales, flexiona la mano
Infraespinoso	Del hombro	Fosa infraespinosa de la escápula y fascia infraespinosa	Tubérculo mayor del húmero	Nervio supraescapular	Arteria supraescapular	Rotación lateral del brazo

MÚSCULO	GRUPO DE MÚSCULOS	ORIGEN	INSERCIÓN	INERVACIÓN	IRRIGACIÓN	ACCIONES PRINCIPALES
Interóseos dorsales	De la mano	Caras laterales enfrentadas de huesos metacarpianos adyacentes	Base de las falanges proximales, expansión extensora de los dedos 2-4	Nervio cubital (ramo profundo)	Arco palmar profundo	Abducen los dedos; flexionan los dedos a nivel de la articulación metacarpofalángica y extienden las articulaciones interfalángicas
Interóseos palmares	De la mano	Caras palmares de los huesos metacarpianos 2, 4 y 5	Bases de las falanges proximales y expansiones extensoras de los dedos 2, 4 y 5	Nervio cubital (ramo profundo)	Arco palmar profundo	Aducen los dedos; flexionan los dedos y extienden las articulaciones interfalángicas
Lumbricales	De la mano	Tendones del flexor profundo de los dedos	Lados laterales de la expansión extensora de los dedos 2-5	*Dos laterales:* nervio mediano (ramos digitales) *Dos mediales:* nervio cubital (ramo profundo)	Arcos palmares superficial y profundo	Extienden los dedos, flexionan las articulaciones metacarpofalángicas
Oponente del dedo meñique	De la mano	Retináculo flexor y gancho del hueso ganchoso	Cara palmar del 5.º metacarpiano	Nervio cubital (ramo profundo)	Rama palmar profunda de la arteria cubital	Tracciona el 5.º hueso metacarpiano anteriormente y lo rota para anfrentarlo al pulgar
Oponente del pulgar	De la mano	Retináculo flexor y tubérculo del hueso trapecio	Cara lateral del 1.º hueso metacarpiano	Nervio mediano (ramo recurrente)	Rama palmar superficial de la arteria radial	Tracciona el 1.º hueso metacarpiano hacia delante y lo rota medialmente
Palmar corto	De la mano	Aponeurosis palmar y retináculo flexor	Piel del borde medial de la palma	Nervio cubital (ramo superficial)	Arco palmar superficial	Profundiza el hueco de la mano, ayuda a la prensión
Palmar largo	Anteriores del antebrazo	Epicóndilo medial del húmero	Mitad distal del retináculo flexor y aponeurosis palmar	Nervio mediano	Arteria recurrente cubital posterior	Flexiona la mano y tensa la aponeurosis palmar
Pronador cuadrado	Anteriores del antebrazo	Cuarto distal de la cara anterior del cúbito	Cuarto distal de la cara anterior del radio	Nervio interóseo anterior	Arteria interósea anterior	Prona el antebrazo
Pronador redondo	Anteriores del antebrazo	*Cabeza humeral:* epicóndilo medial del húmero *Cabeza cubital:* apófisis coronoides del cúbito	Porción media de la cara lateral del radio	Nervio mediano	Arteria recurrente cubital anterior	Prona el antebrazo y flexiona el codo
Redondo mayor	Del hombro	Cara posterior del ángulo inferior de la escápula	Labio medial del surco intertubercular del húmero	Nervio subescapular inferior	Arteria circunfleja de la escápula	Aduce y rota medialmente el brazo
Redondo menor	Del hombro	2/3 superiores de la cara posterior del borde lateral de la escápula	Tubérculo mayor del húmero	Nervio axilar	Arteria circunfleja de la escápula	Rota lateralmente el brazo
Subescapular	Del hombro	Fosa subescapular	Tubérculo menor del húmero	Nervios subescapulares superior e inferior	Arterias subescapular y torácica lateral	Rota medialmente y aduce el brazo, ayuda a mantener la cabeza del húmero en la cavidad glenoidea
Supinador	Posteriores del antebrazo	Epicóndilo lateral del húmero, ligamentos colateral radial y anular, fosa y cresta del músculo supinador del cúbito	Caras lateral, posterior y anterior del tercio proximal del radio	Nervio radial	Arterias recurrente radial e interósea posterior	Supina el antebrazo

MÚSCULO	GRUPO DE MÚSCULOS	ORIGEN	INSERCIÓN	INERVACIÓN	IRRIGACIÓN	ACCIONES PRINCIPALES
Supraespinoso	Del hombro	Fosa supraespinosa de la escápula y fascia supraespinosa	Tubérculo mayor del húmero	Nervio supraescapular	Arteria supraescapular	Inicia la abducción del brazo
Triceps braquial	Posteriores del brazo	*Cabeza larga:* tubérculo infraglenoideo de la escápula *Cabeza lateral:* mitad proximal de la cara posterior del húmero *Cabeza medial:* 2/3 distales de las caras medial y posterior del húmero	Cara posterior del olécranon	Nervio radial	Arteria braquial profunda	Extiende el antebrazo; la cabeza larga estabiliza la cabeza del húmero abducida y extiende y aduce el brazo

En la anatomía humana son frecuentes las variaciones en la contribución de los nervios espinales a la inervación de los músculos, en su irrigación arterial, sus inserciones y sus acciones. Por tanto, existen diferencias entre los distintos textos y hay que entender que las variaciones anatómicas son normales.

MIEMBRO INFERIOR 8

Anatomía de superficie	491-494	**Radiología regional**	555-556
Cadera, nalga y muslo	495-515	**Estructuras con gran significación clínica**	Tablas 8.1-8.2
Rodilla	516-523	**Nervios del plexo lumbosacro**	Tablas 8.3-8.4
Pierna	524-534	**Músculos**	Tablas 8.5-8.8
Tarso y pie	535-549	**Láminas electrónicas extra**	BP 103-BP 112
Nervios	550-554		

LÁMINAS ELECTRÓNICAS EXTRA

BP 103 Arterias del muslo y rodilla

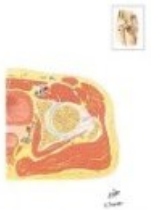

BP 104 Corte transversal de la cadera

BP 105 Arterias de la rodilla y pie

BP 106 Pierna: cortes transversales seriados

BP 107 Osteología de la rodilla

BP 108 Radiografía de la rodilla: proyección lateral

BP 109 Pie: nervios y arterias

BP 110 Corte transversal de la articulación talocrural (del tobillo) y pie

LÁMINAS ELECTRÓNICAS EXTRA *(cont.)*

BP 111 Corte transversal del pie

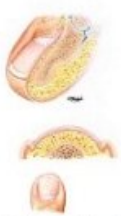

BP 112 Anatomía de la uña de un dedo del pie

Véanse también **láminas 5, 11, 492, 493**

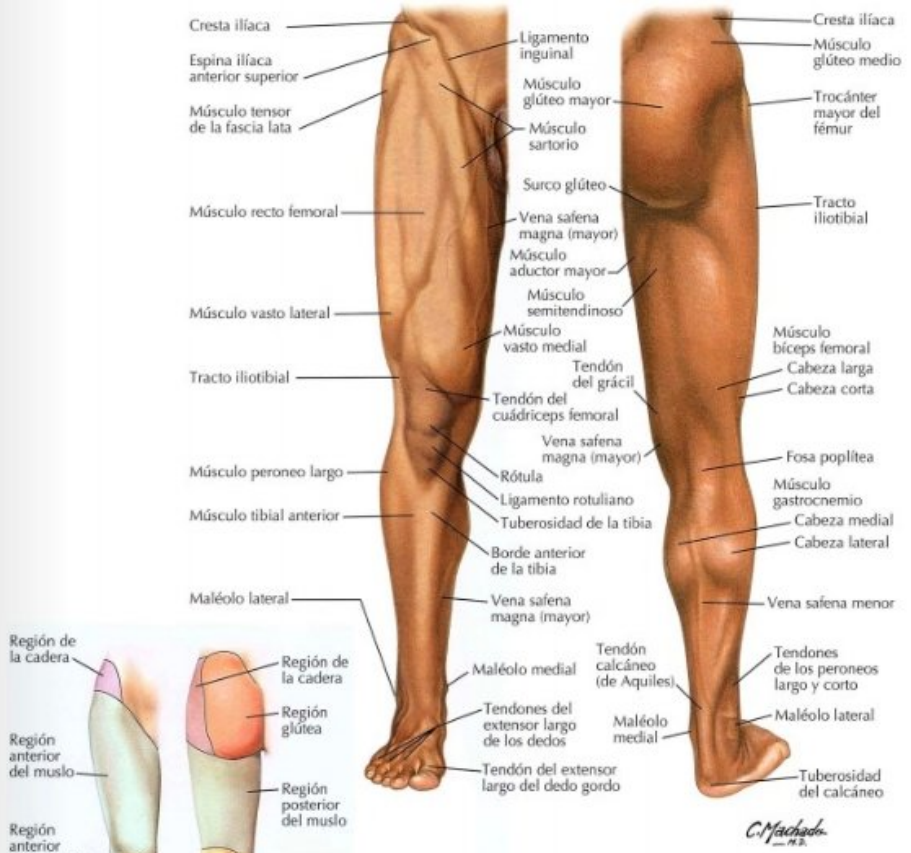

Nervios cutáneos y venas superficiales del miembro inferior: visión anterior

Véanse también **láminas 523, 550, 551, 554**

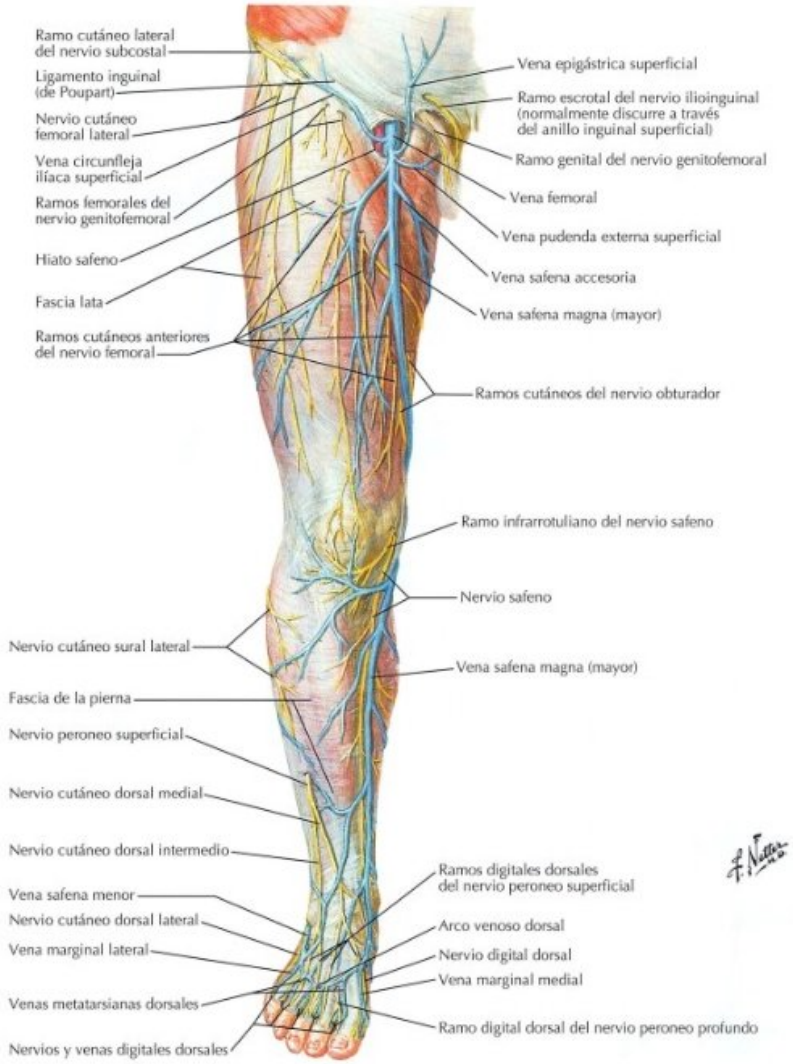

Nervios cutáneos y venas superficiales del miembro inferior: visión posterior

Véanse también **láminas 523, 552, 553**

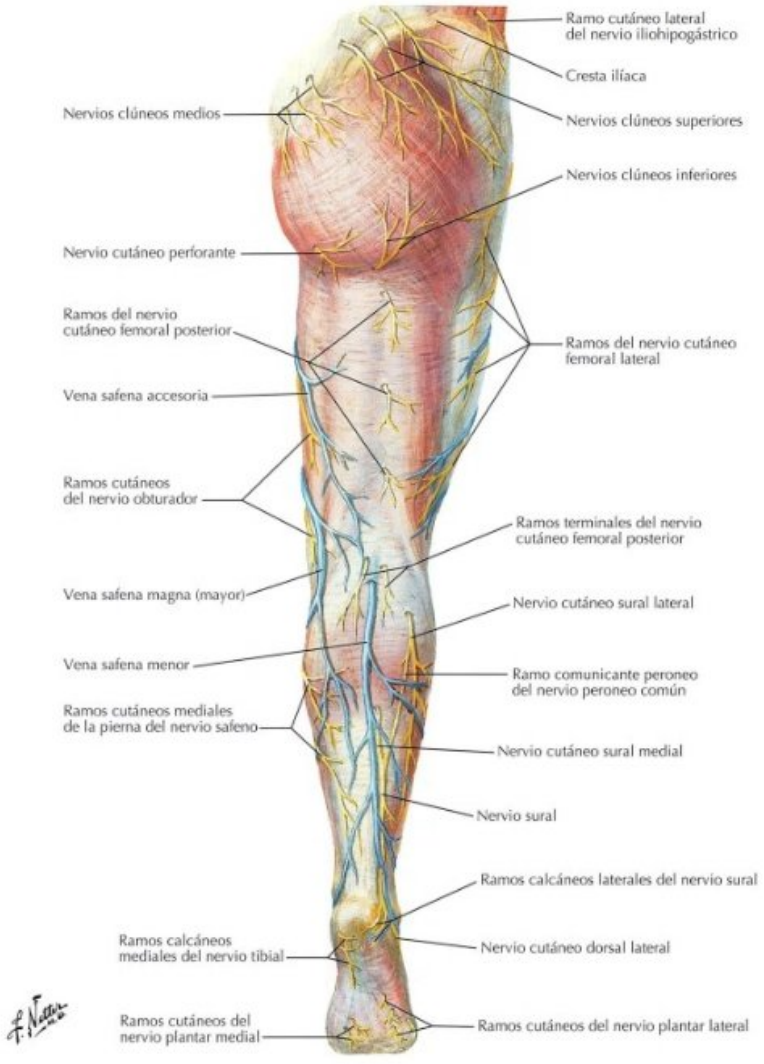

Vasos y nódulos (ganglios) linfáticos del miembro inferior

Véanse también **láminas 409, 410**

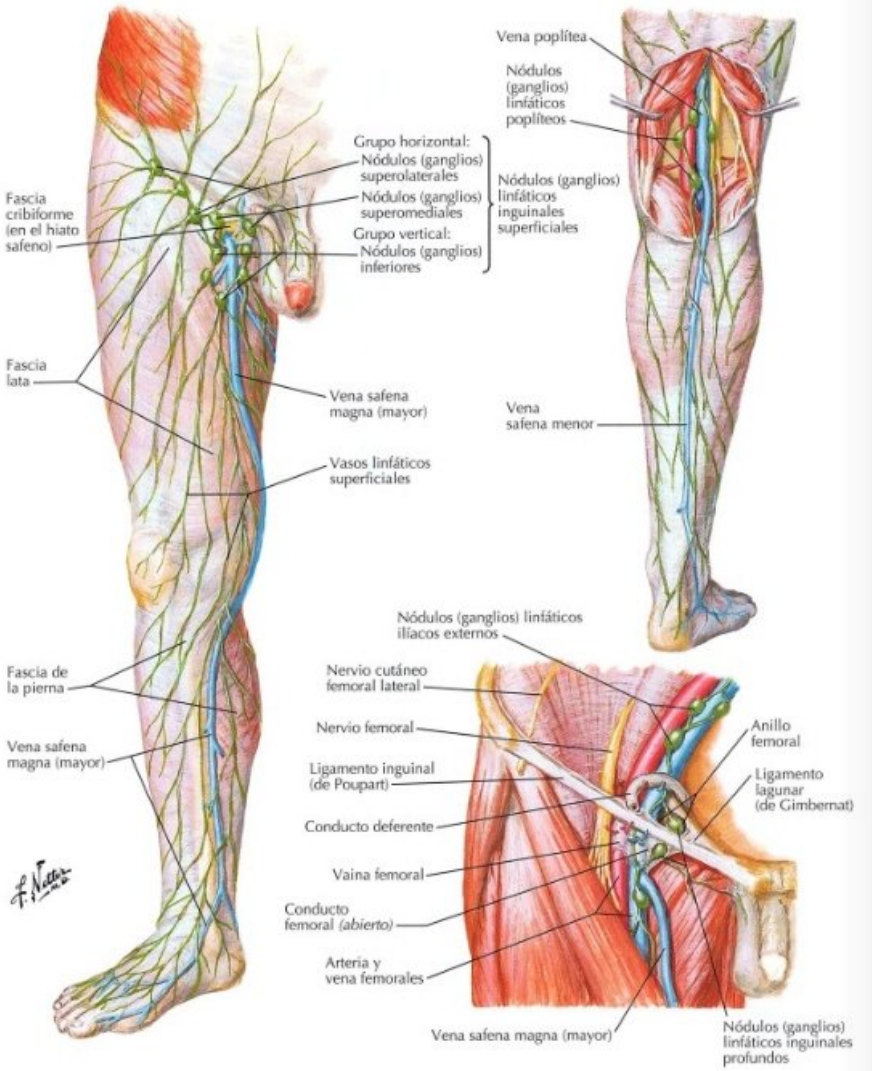

Véanse también **láminas 268, 356, 357**

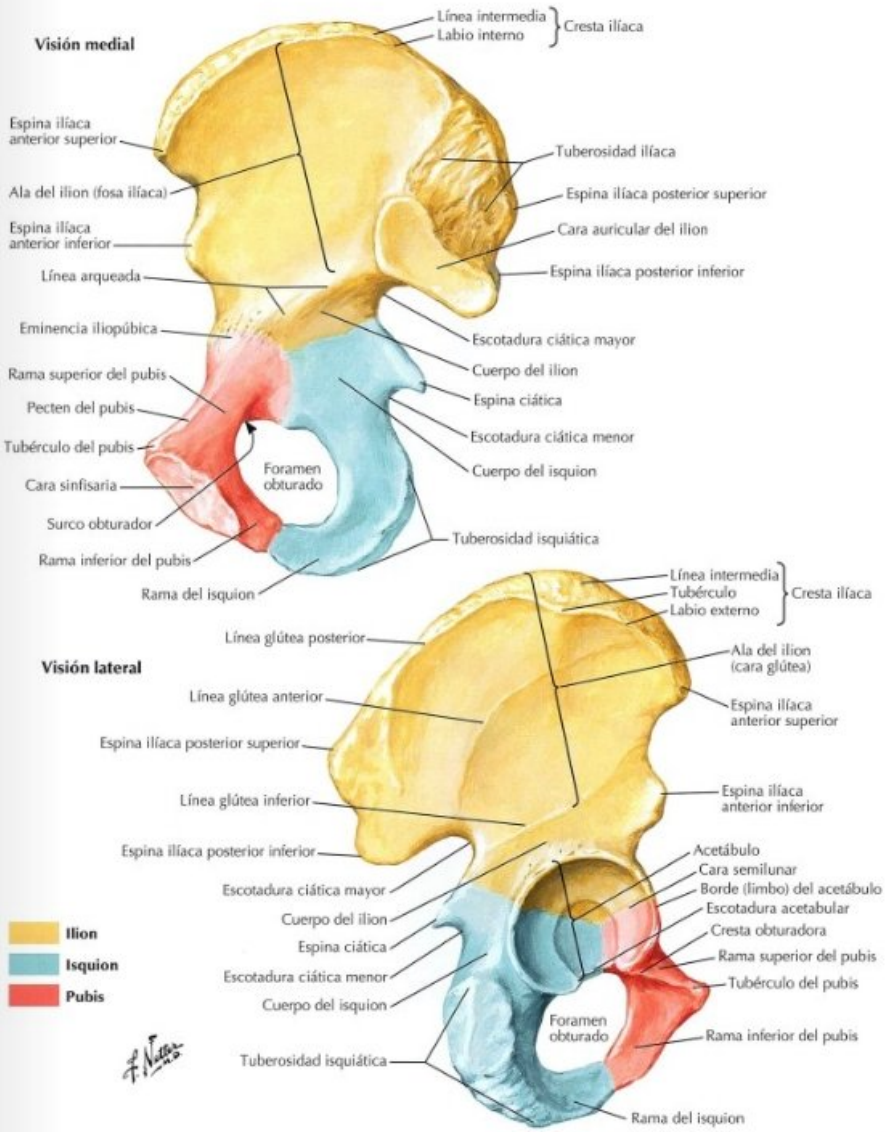

Véanse también **láminas 353, 357, BP 11**

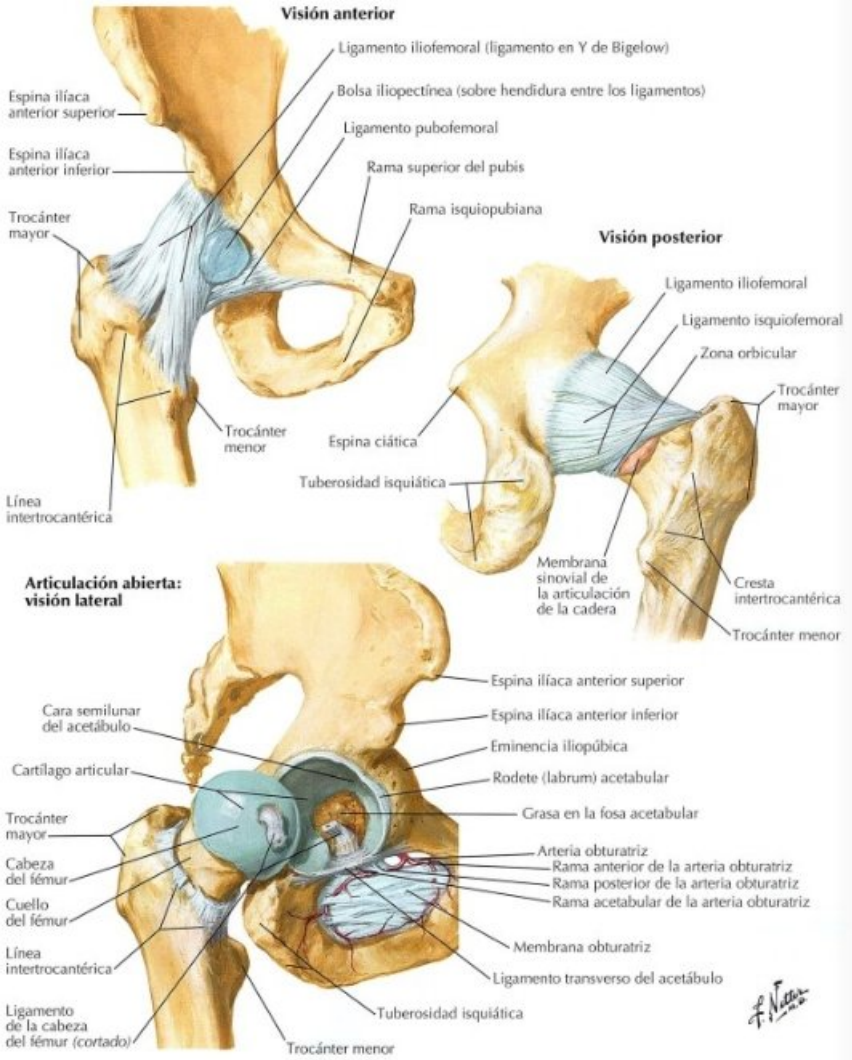

Véanse también **láminas 354, 496, 498**

Áreas de inserción de los músculos de cadera y muslo: visión anterior

Véanse también **láminas 497, 555**

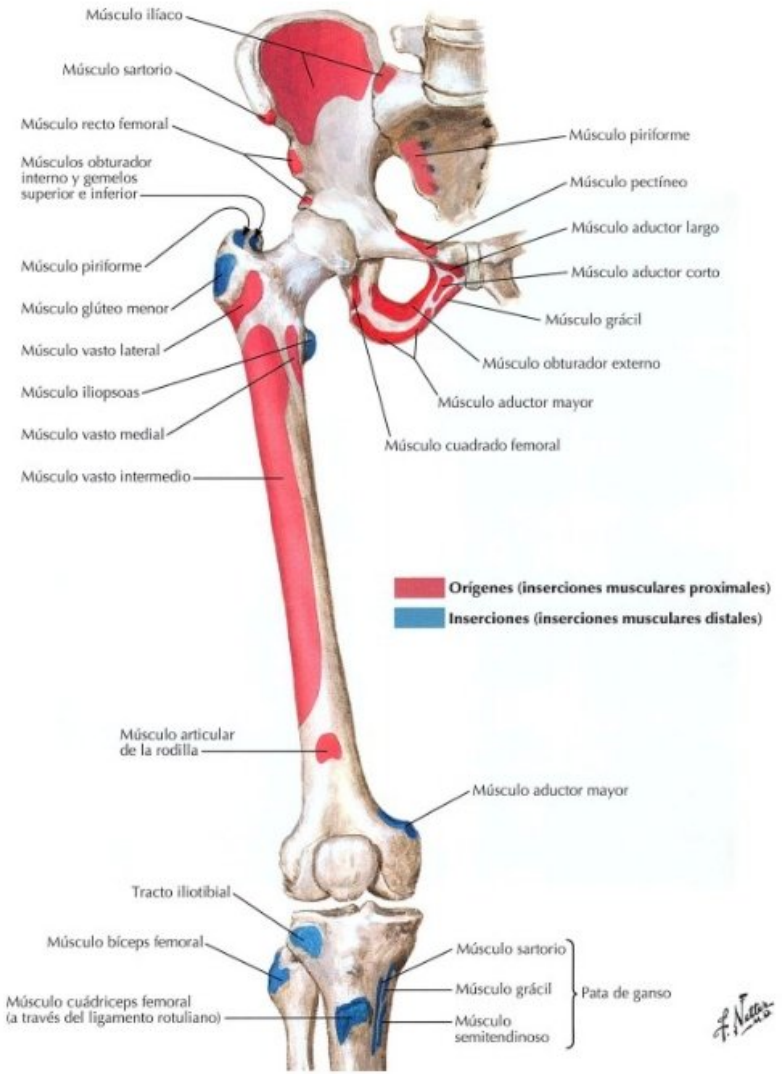

Áreas de inserción de los músculos de cadera y muslo: visión posterior

8

Véase también **lámina 497**

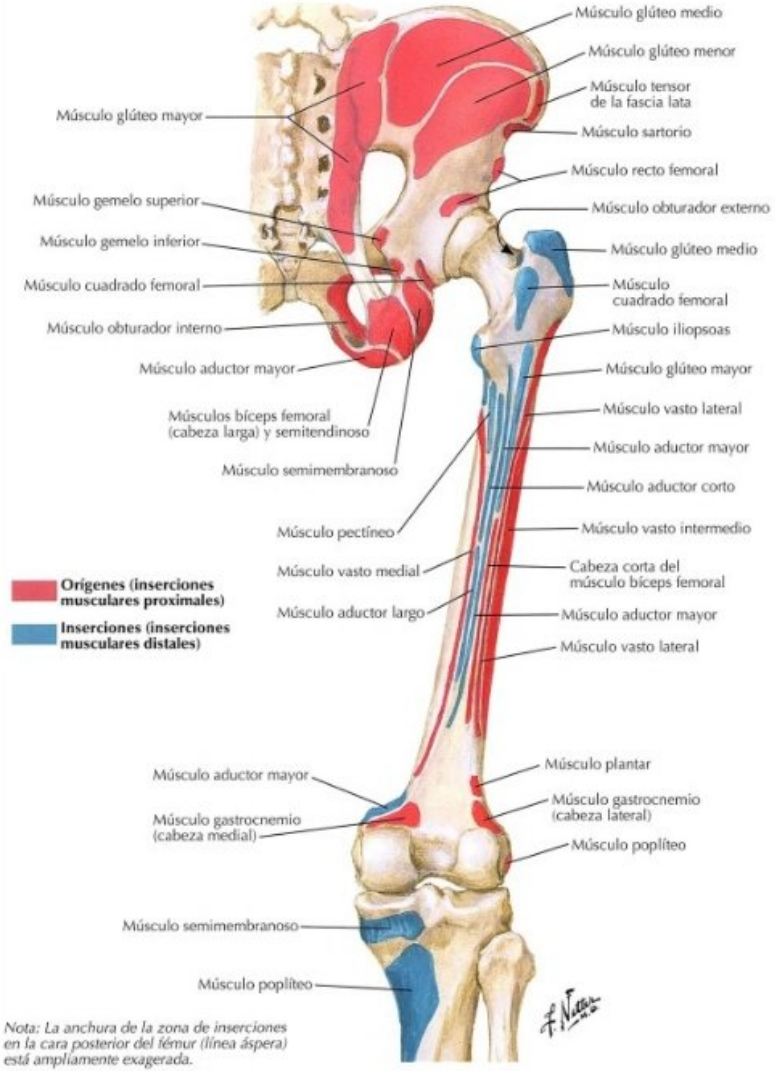

Nota: La anchura de la zona de inserciones en la cara posterior del fémur (línea áspera) está ampliamente exagerada.

Véanse también **láminas 514, BP 9**

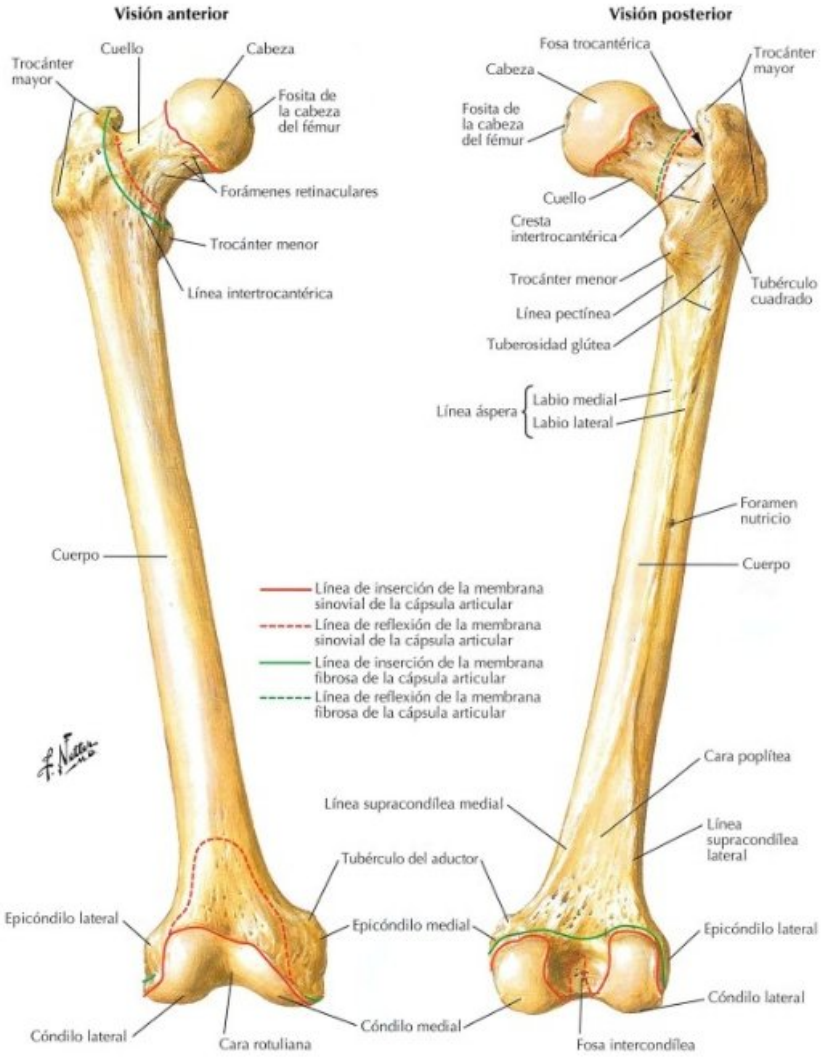

Véase también **lámina 515**

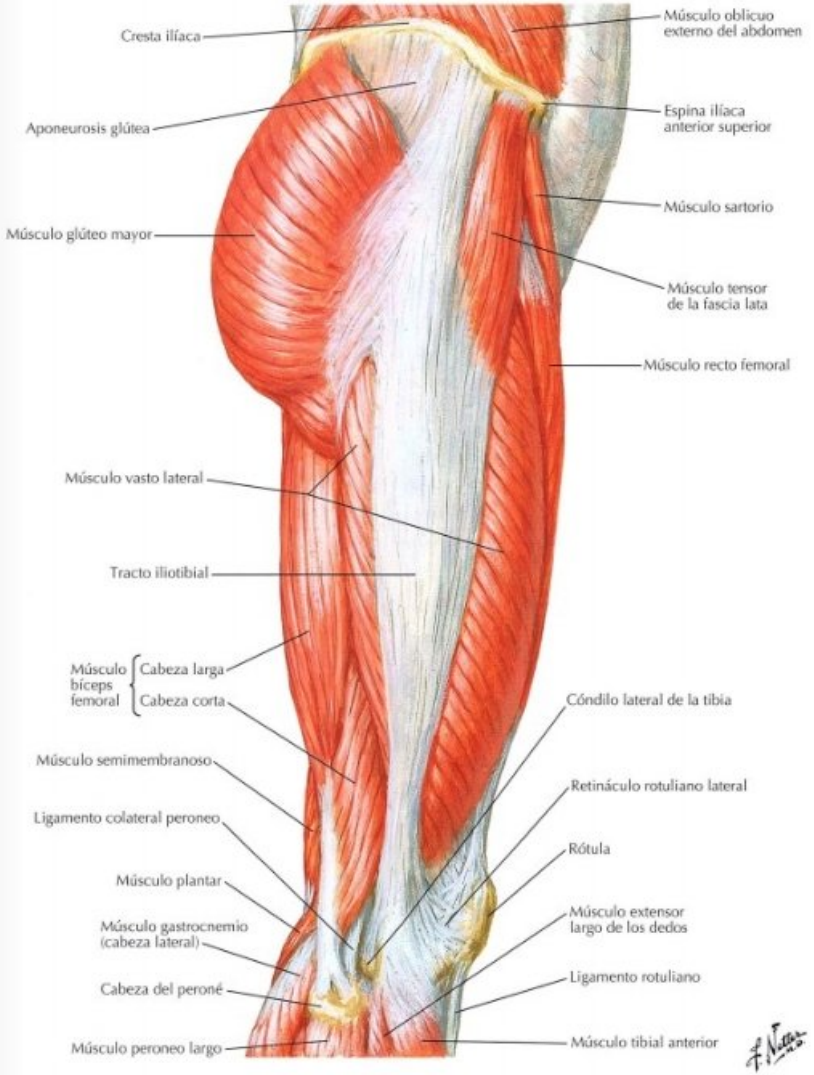

Véase también **lámina 283**

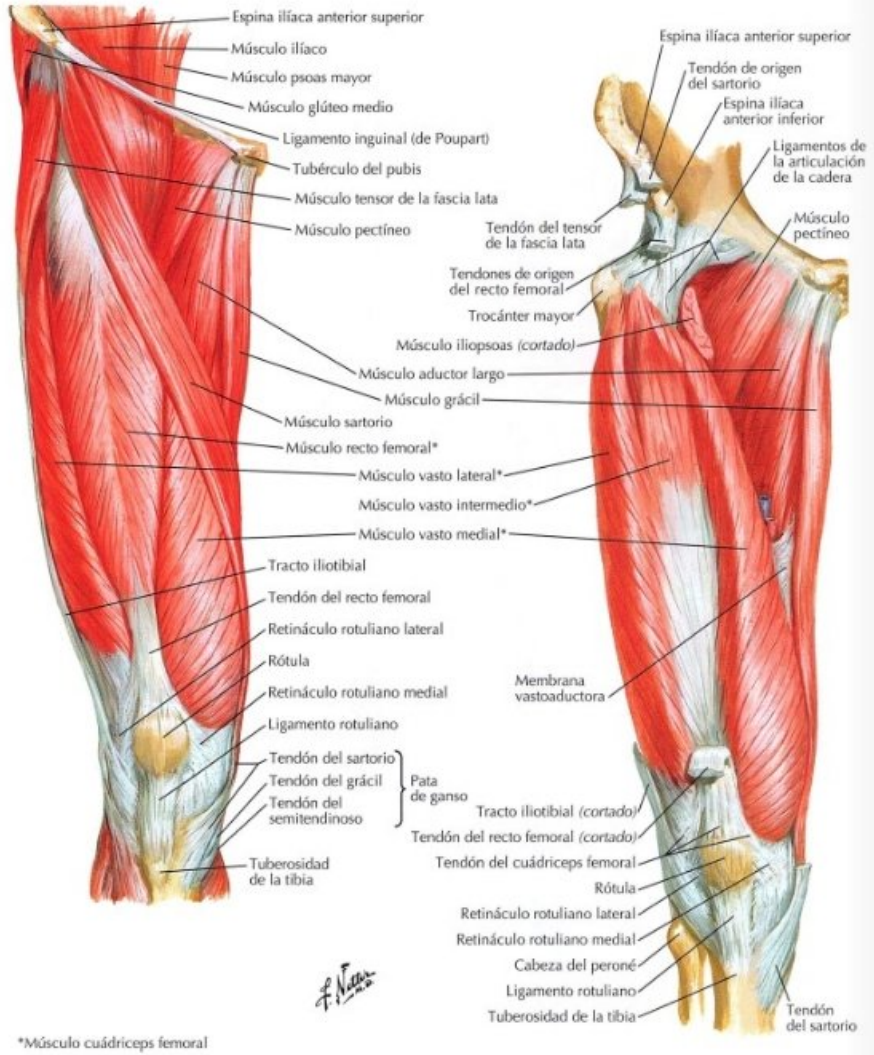

*Músculo cuádriceps femoral

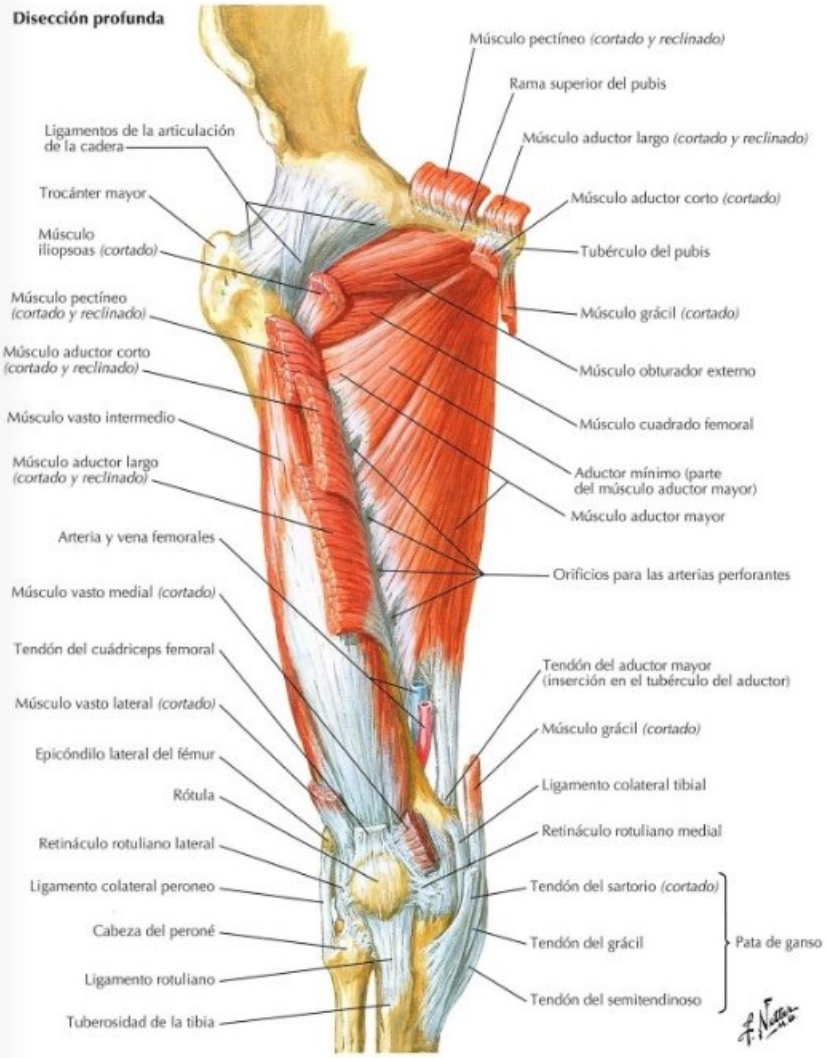

Véanse también **láminas 361, 362, 510**

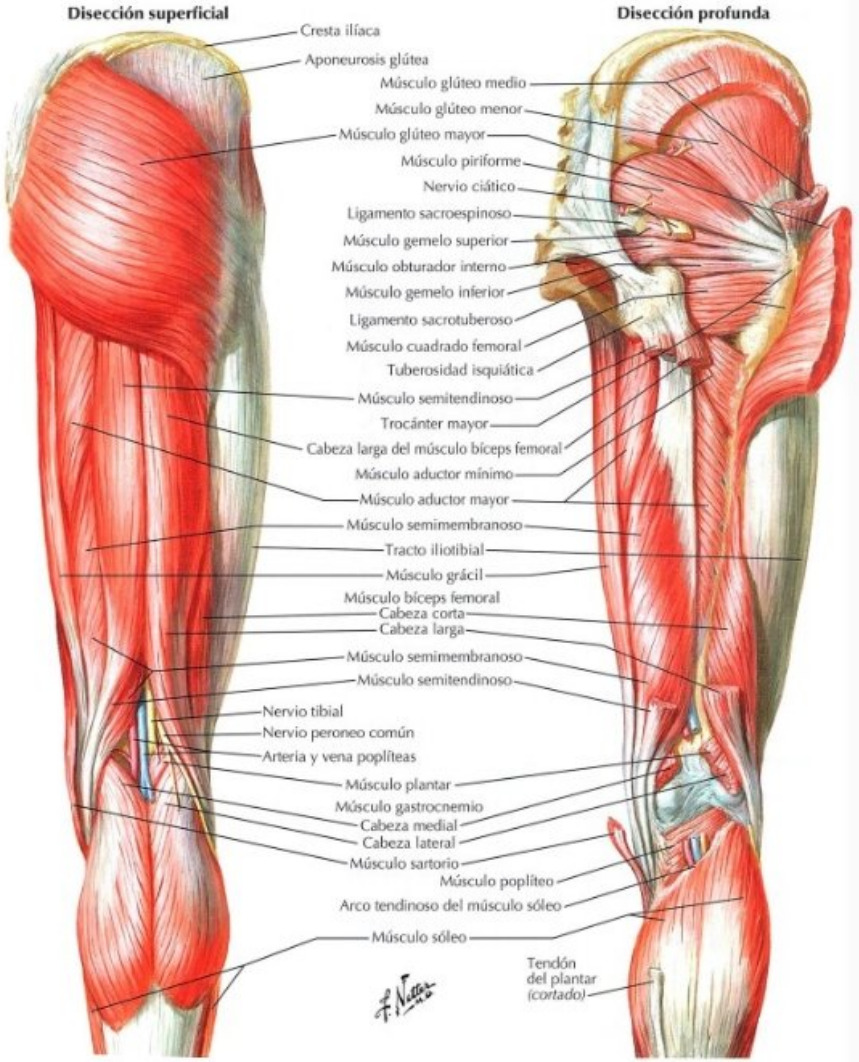

Véanse también **láminas 283, 287**

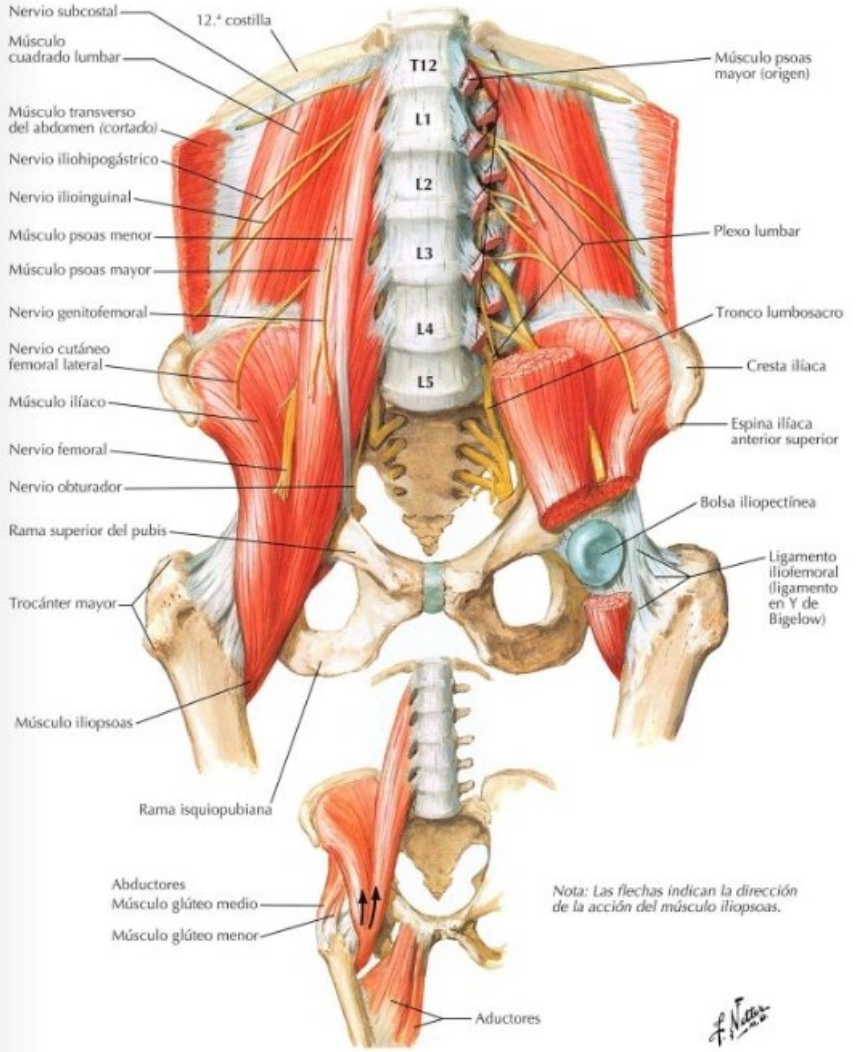

Véase también **lámina 287**

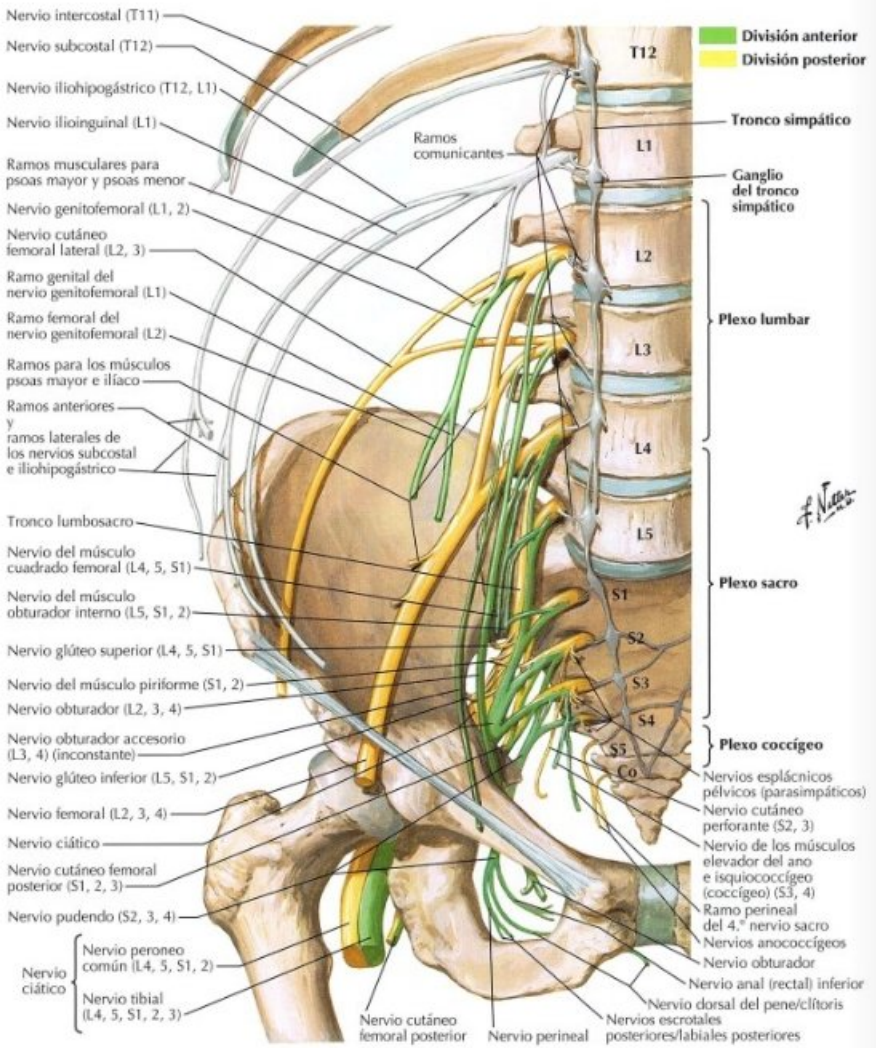

Véase también **lámina 287**

Esquema

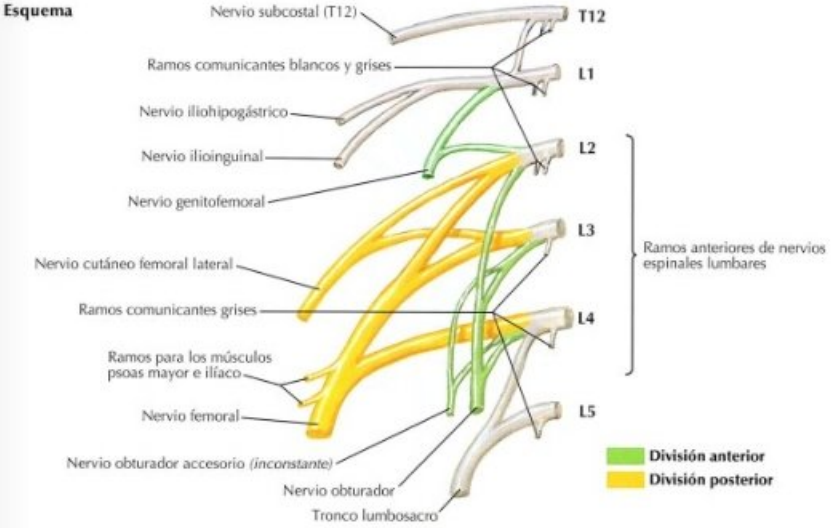

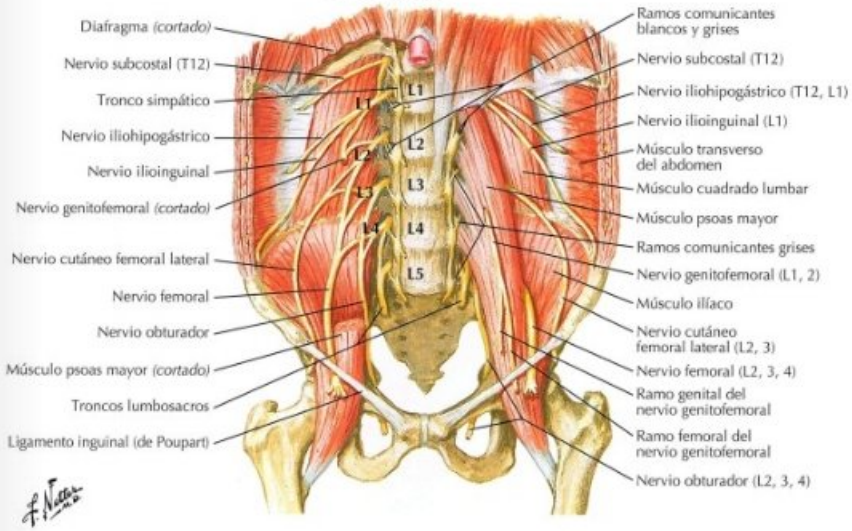

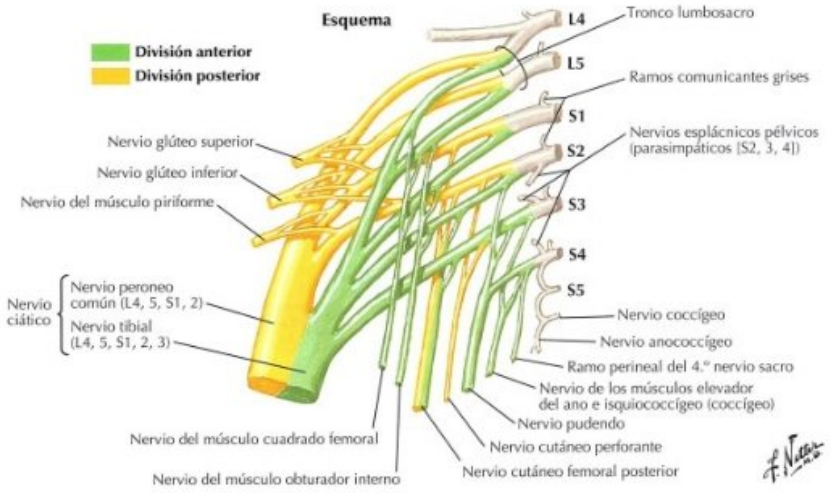

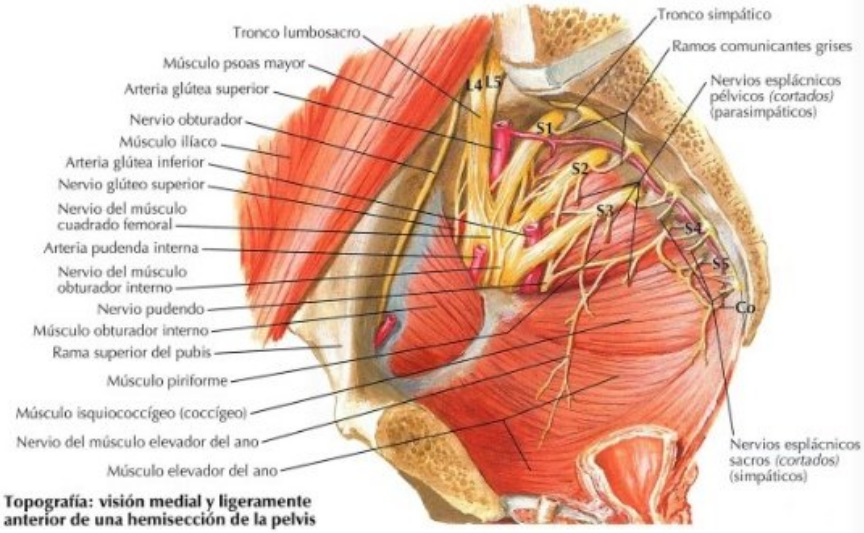

Topografía: visión medial y ligeramente anterior de una hemisección de la pelvis

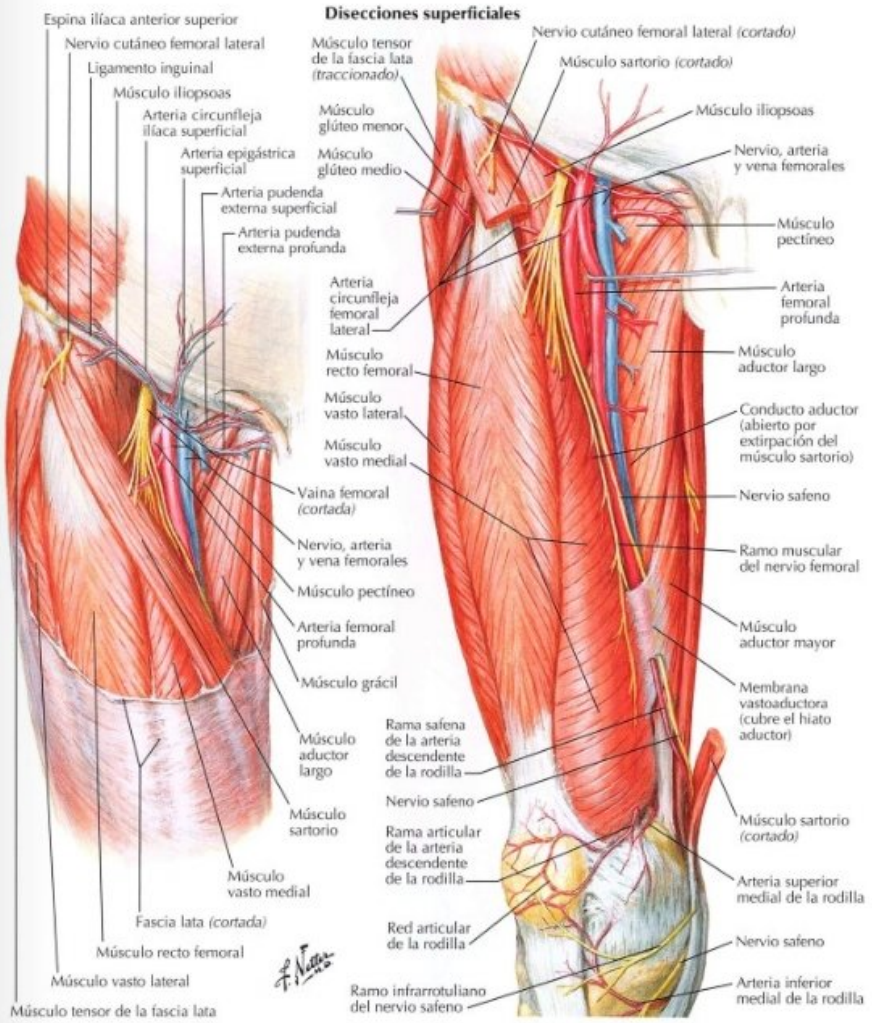

Véanse también **láminas 550, 551, BP 103**

Disección profunda

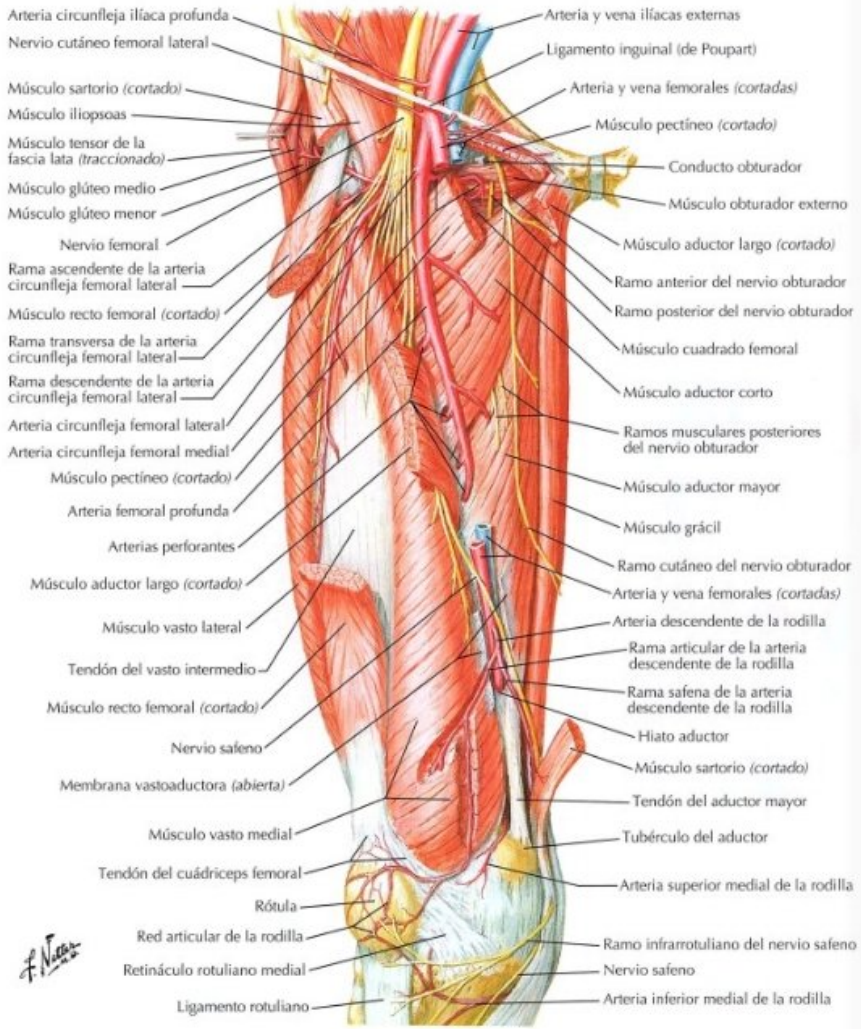

Véanse también **láminas 552, BP 103**

Disección profunda

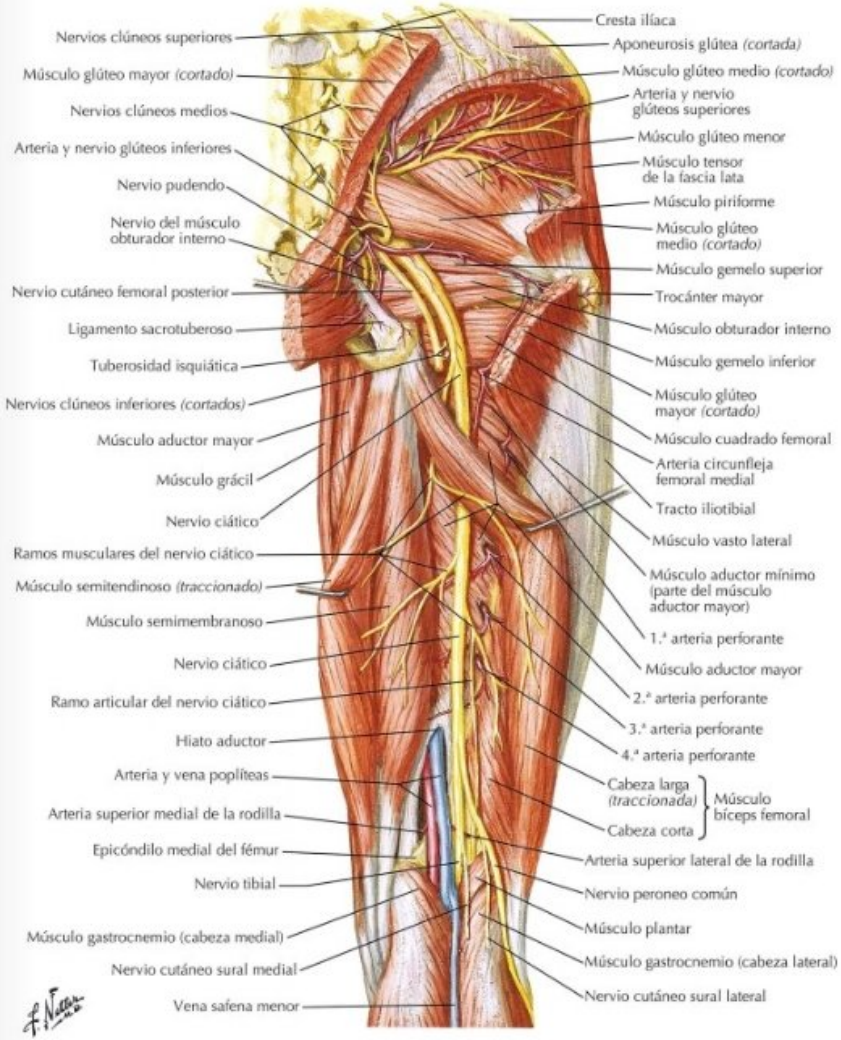

Véanse también **láminas 356, 413**

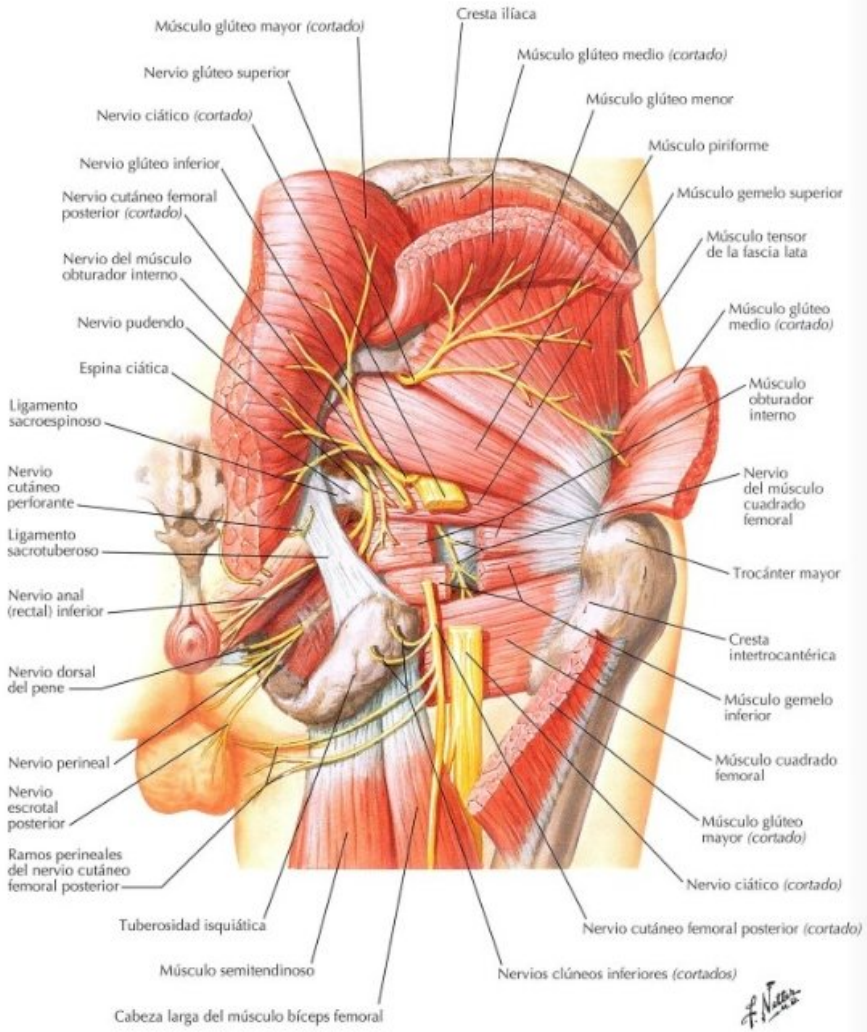

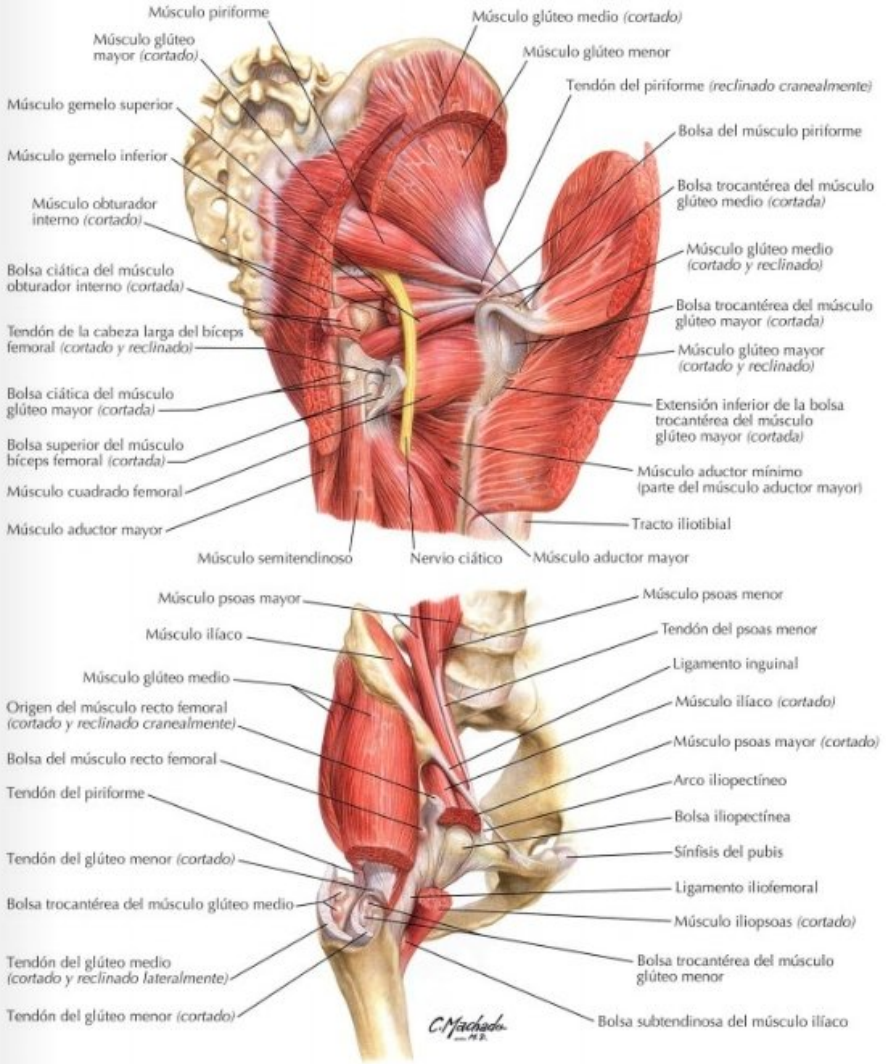

Véanse también **láminas 496, 522**

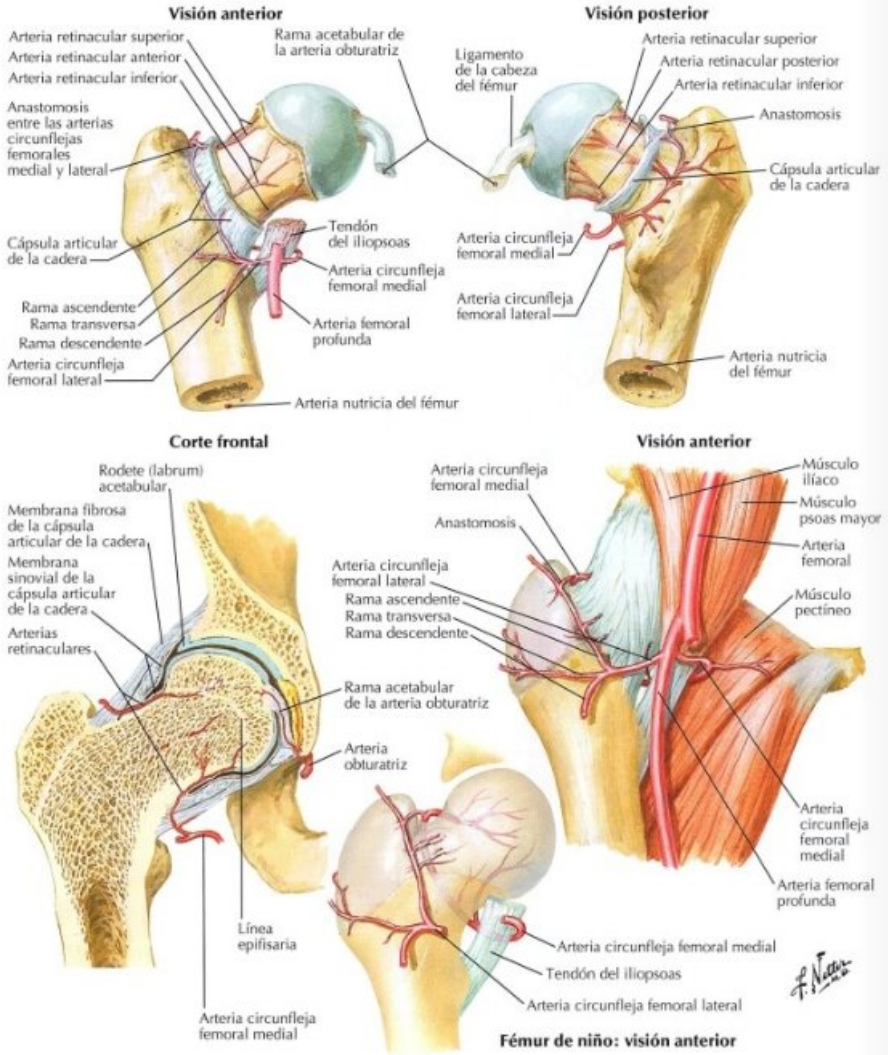

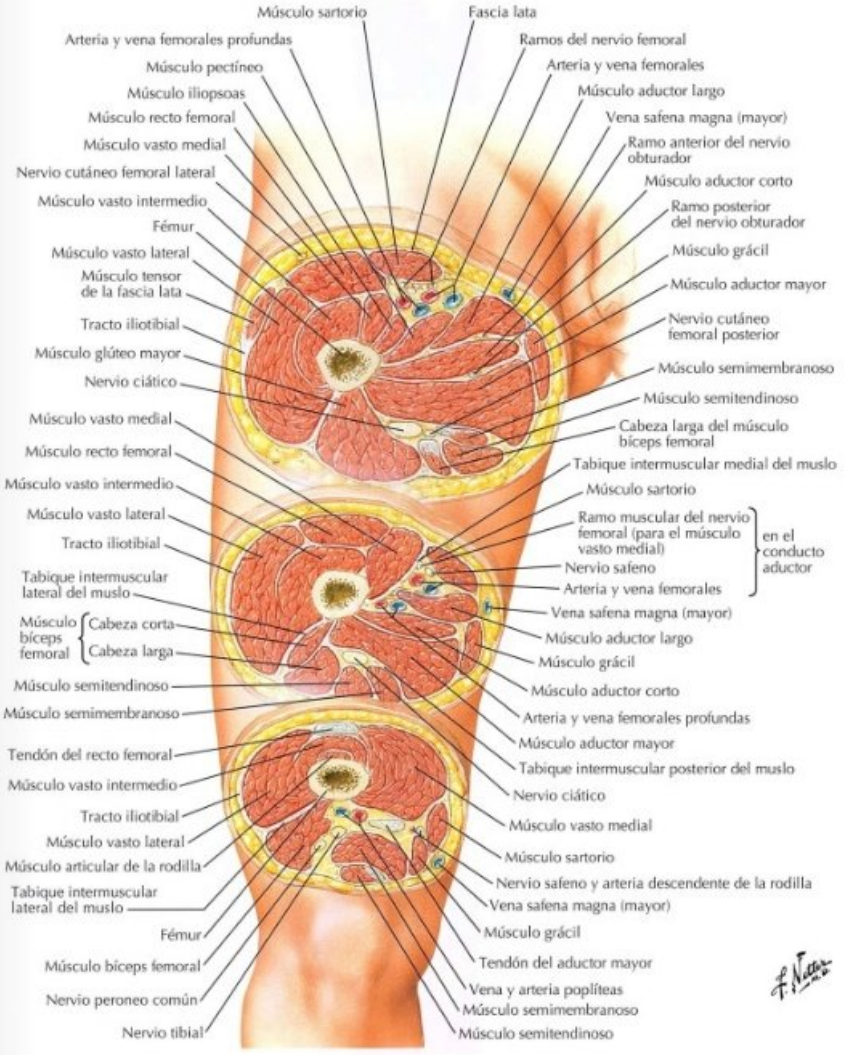

Visión medial

Visión lateral

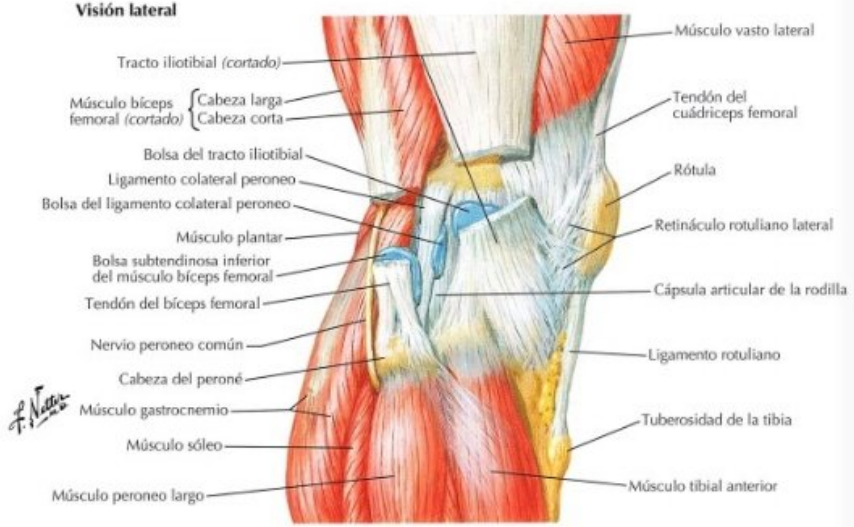

Véanse también **láminas 520, BP 107**

Rodilla derecha en extensión

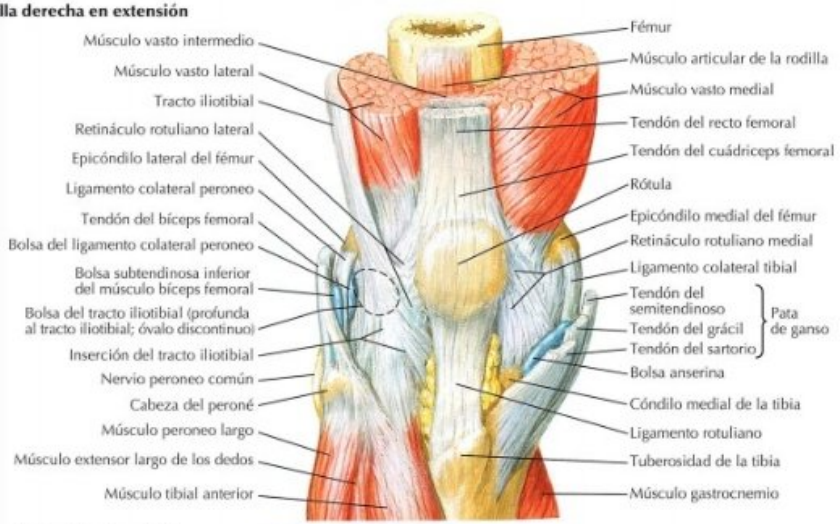

Articulación abierta, rodilla ligeramente flexionada

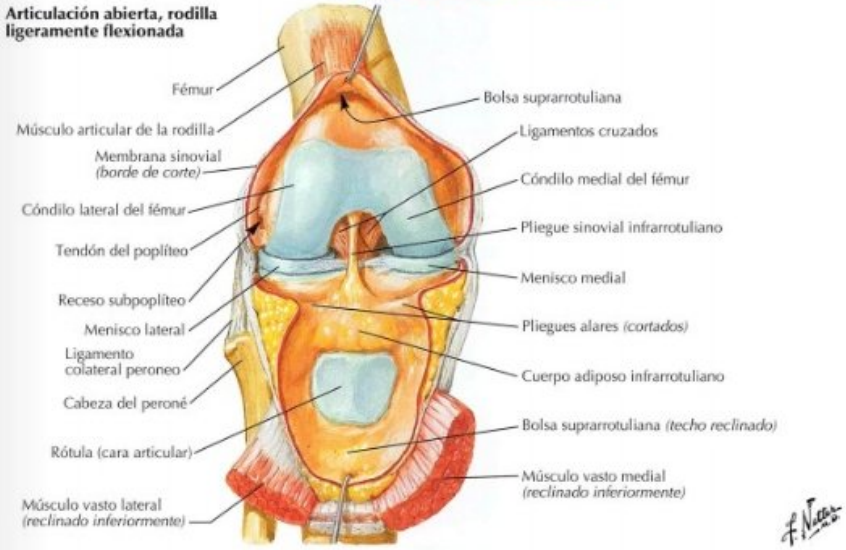

Véase también **lámina 525**

Visión inferior

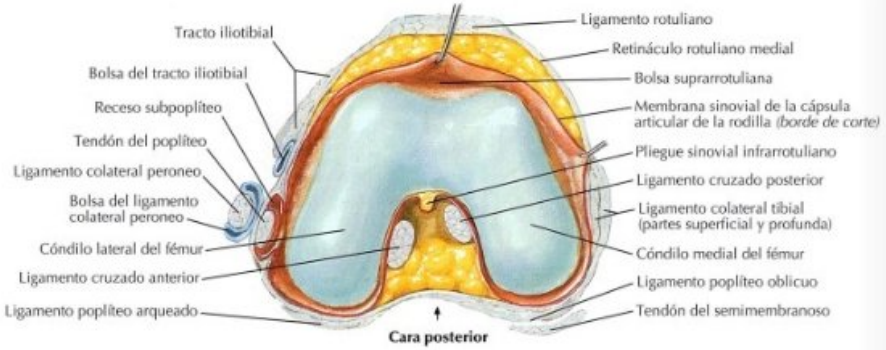

Visión superior

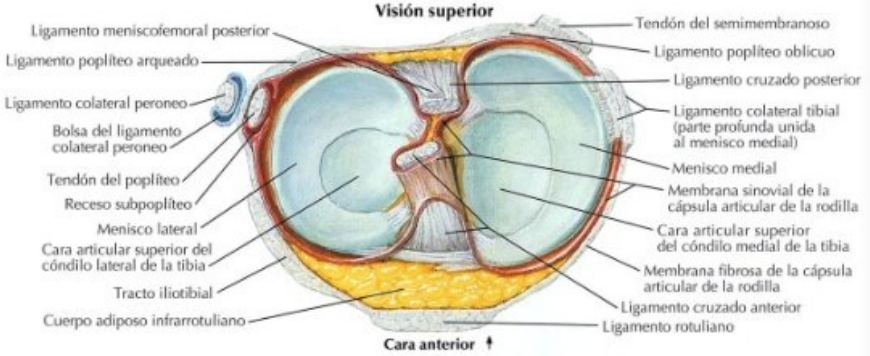

Visión superior: ligamentos y cartílago extirpados

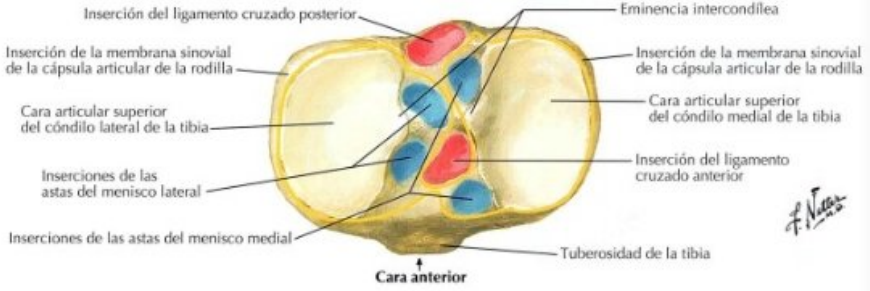

Véase también **lámina BP 107**

Rodilla derecha en flexión: visión anterior

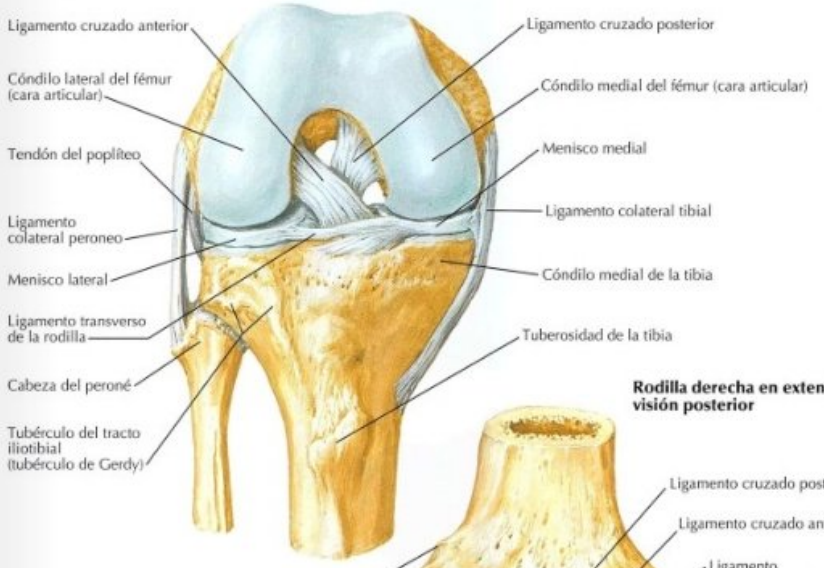

Rodilla derecha en extensión: visión posterior

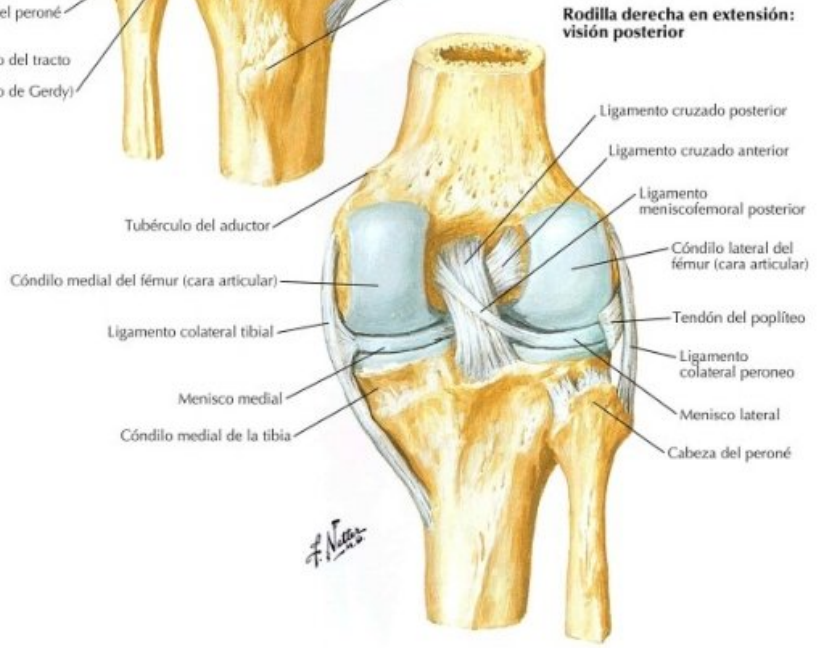

Véanse también **láminas 517, BP 107**

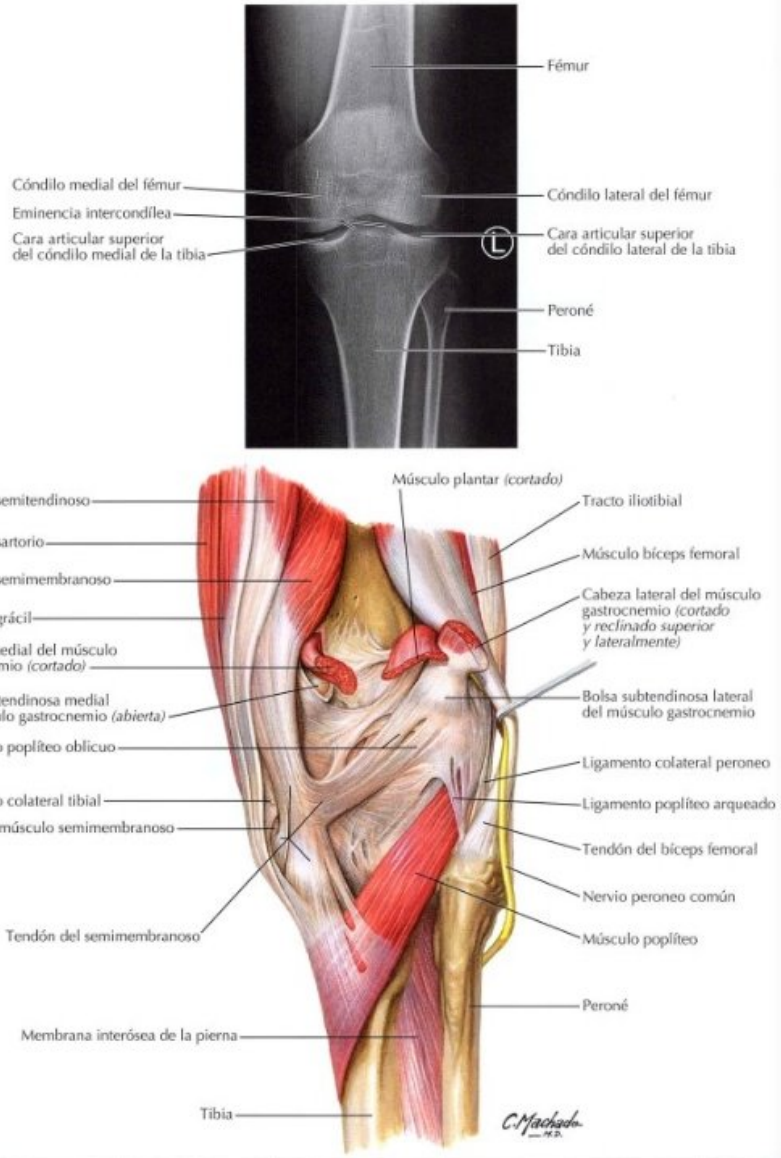

Véanse también **láminas BP 107, BP 108**

Rodilla derecha: visión posterior

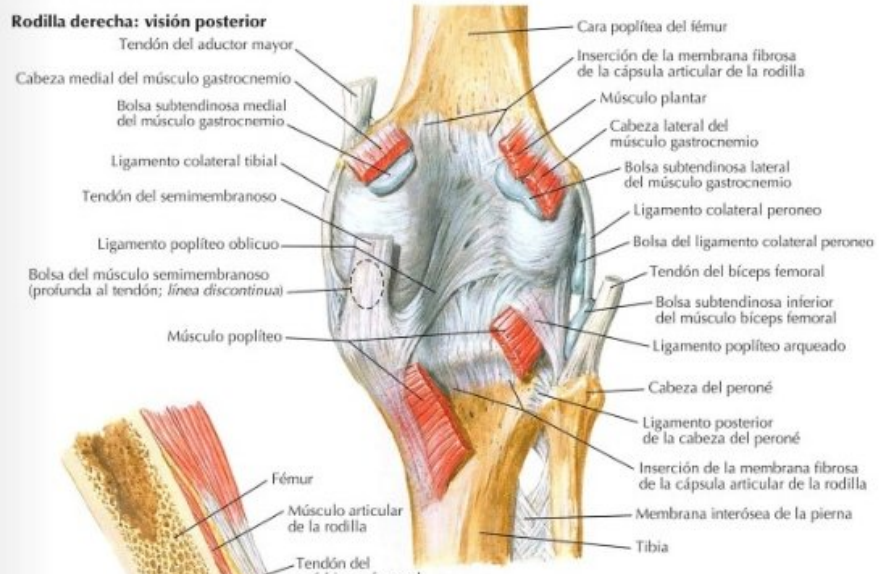

Corte parasagital (lateral a la línea media de la rodilla)

Véanse también **láminas 514, 532, BP 103**

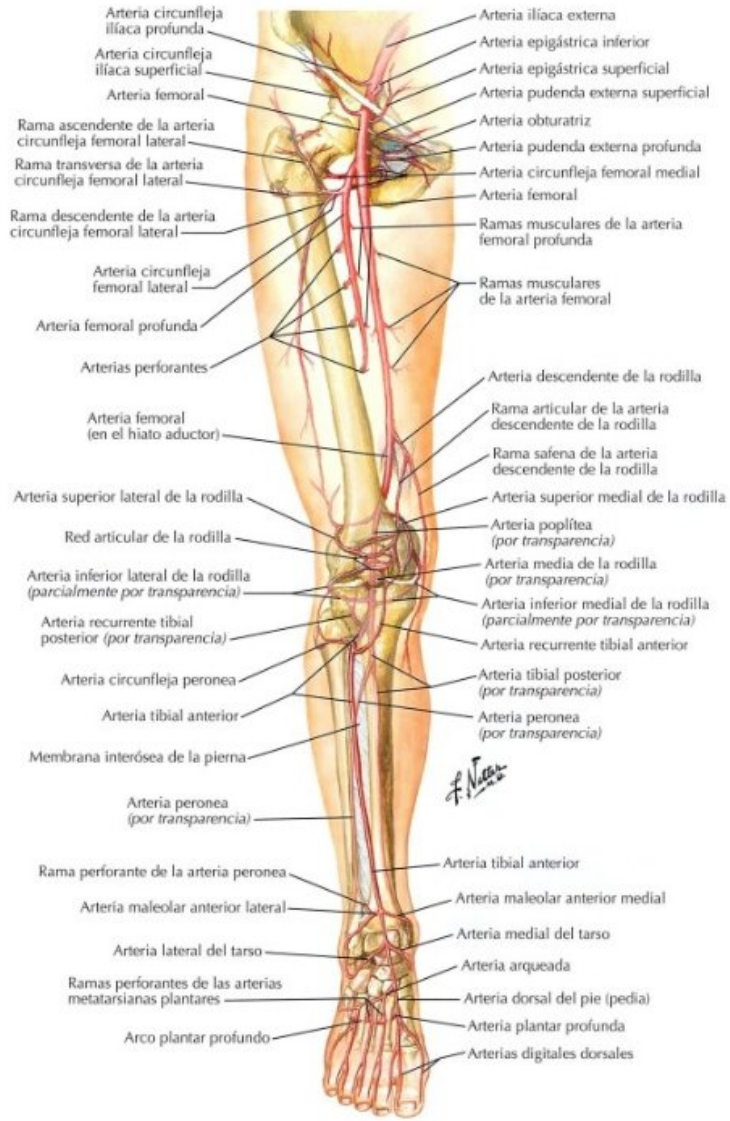

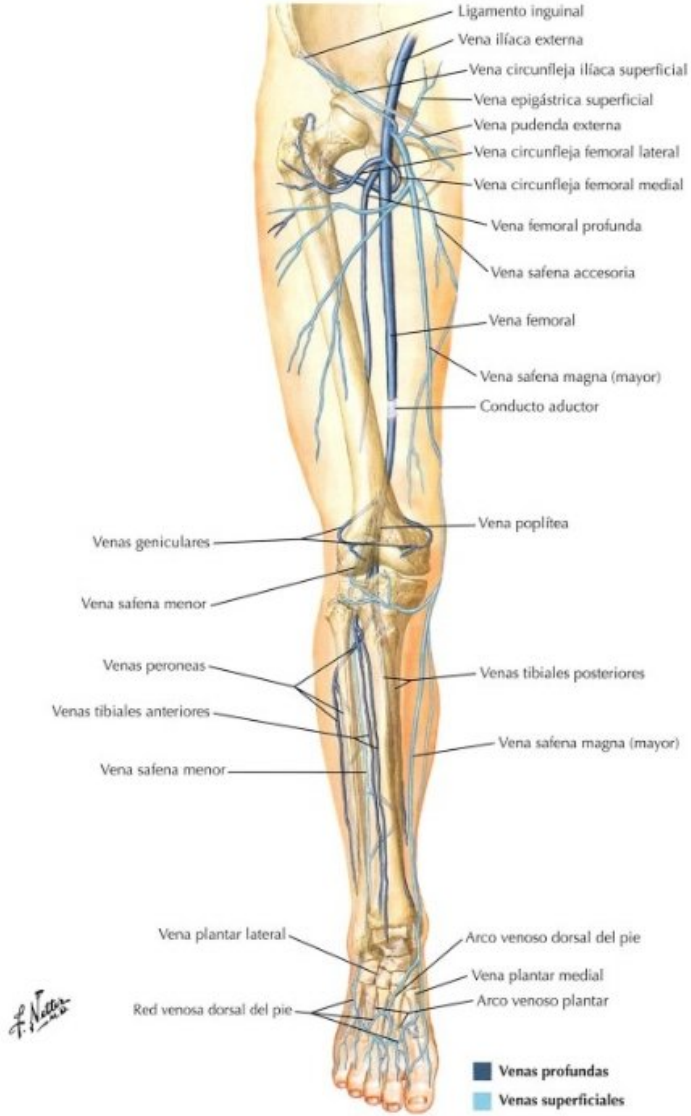

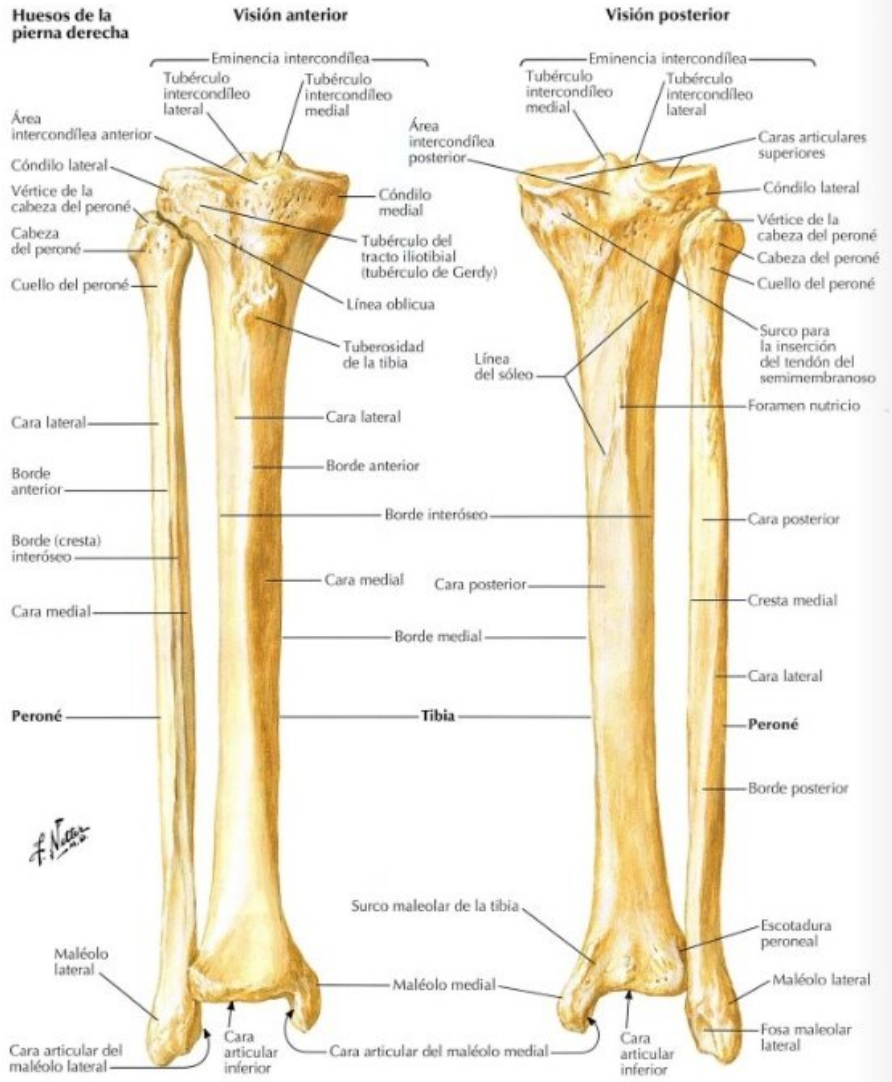
Huesos de la pierna derecha
Visión anterior
Visión posterior
Eminencia intercondílea
Tubérculo intercondíleo lateral
Tubérculo intercondíleo medial
Área intercondílea anterior
Cóndilo lateral
Vértice de la cabeza del peroné
Cabeza del peroné
Cuello del peroné
Cóndilo medial
Tubérculo del tracto iliotibial (tubérculo de Gerdy)
Línea oblicua
Tuberosidad de la tibia
Cara lateral
Borde anterior
Borde (cresta) interóseo
Cara medial
Peroné
Borde medial
Tibia
Maléolo lateral
Cara articular del maléolo lateral
Cara articular inferior
Cara articular del maléolo medial
Área intercondílea posterior
Caras articulares superiores
Línea del sóleo
Surco para la inserción del tendón del semimembranoso
Foramen nutricio
Cara posterior
Cresta medial
Borde posterior
Surco maleolar de la tibia
Escotadura peroneal
Maléolo medial
Maléolo lateral
Fosa maleolar lateral

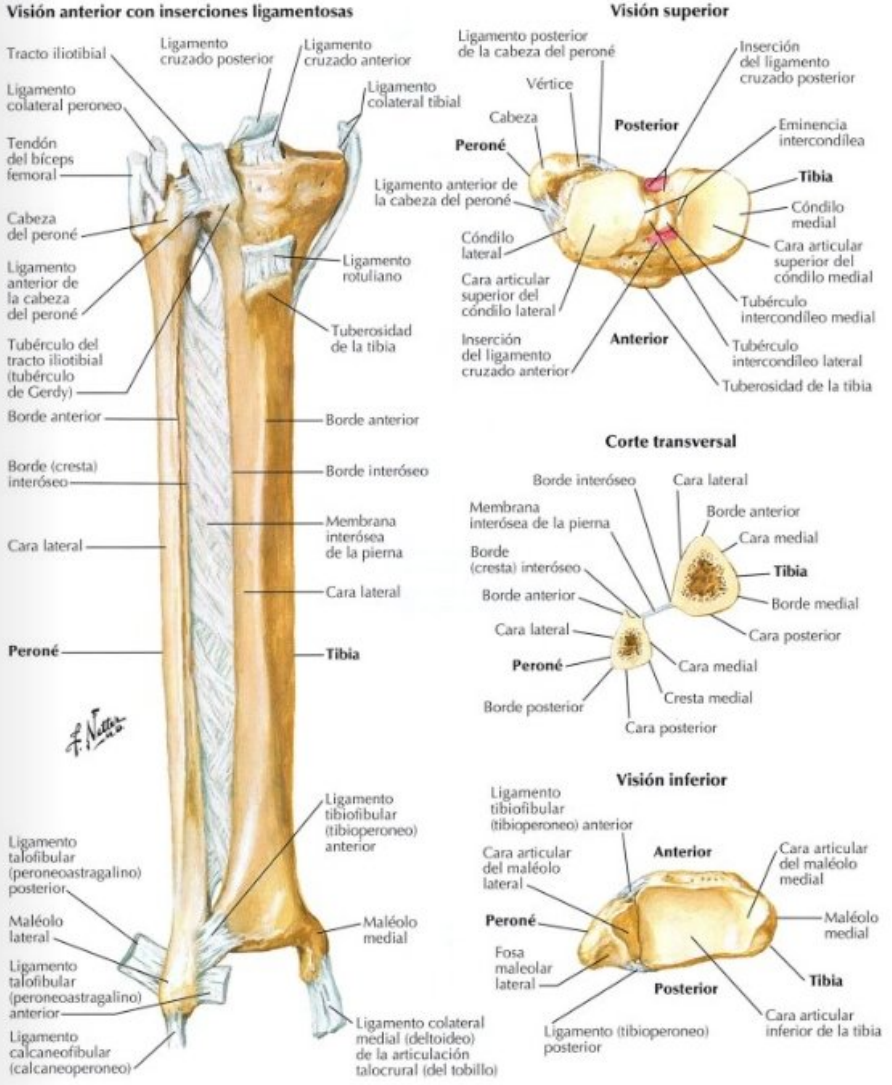
Visión anterior con inserciones ligamentosas
Tracto iliotibial
Ligamento cruzado posterior
Ligamento cruzado anterior
Ligamento colateral peroneo
Ligamento colateral tibial
Tendón del bíceps femoral
Cabeza del peroné
Ligamento anterior de la cabeza del peroné
Ligamento rotuliano
Tuberosidad de la tibia
Tubérculo del tracto iliotibial (tubérculo de Gerdy)
Borde anterior
Borde (cresta) interóseo
Borde interóseo
Membrana interósea de la pierna
Cara lateral
Peroné
Tibia
Ligamento tibiofibular (tibioperoneo) anterior
Ligamento talofibular (peroneoastragalino) posterior
Maléolo lateral
Ligamento talofibular (peroneoastragalino) anterior
Ligamento calcaneofibular (calcaneoperoneo)
Maléolo medial
Ligamento colateral medial (deltoideo) de la articulación talocrural (del tobillo)
Visión superior
Ligamento posterior de la cabeza del peroné
Inserción del ligamento cruzado posterior
Vértice
Cabeza
Posterior
Peroné
Eminencia intercondílea
Tibia
Ligamento anterior de la cabeza del peroné
Cóndilo medial
Cóndilo lateral
Cara articular superior del cóndilo medial
Cara articular superior del cóndilo lateral
Tubérculo intercondíleo medial
Inserción del ligamento cruzado anterior
Anterior
Tubérculo intercondíleo lateral
Tuberosidad de la tibia
Corte transversal
Borde interóseo
Cara lateral
Membrana interósea de la pierna
Borde anterior
Cara medial
Borde (cresta) interóseo
Tibia
Borde anterior
Borde medial
Cara lateral
Cara posterior
Peroné
Cara medial
Cresta medial
Borde posterior
Cara posterior
Visión inferior
Ligamento tibiofibular (tibioperoneo) anterior
Anterior
Cara articular del maléolo lateral
Cara articular del maléolo medial
Peroné
Maléolo medial
Fosa maleolar lateral
Tibia
Posterior
Ligamento (tibioperoneo) posterior
Cara articular inferior de la tibia

Áreas de inserción de los músculos de la pierna

Véanse también **láminas 529, 532**

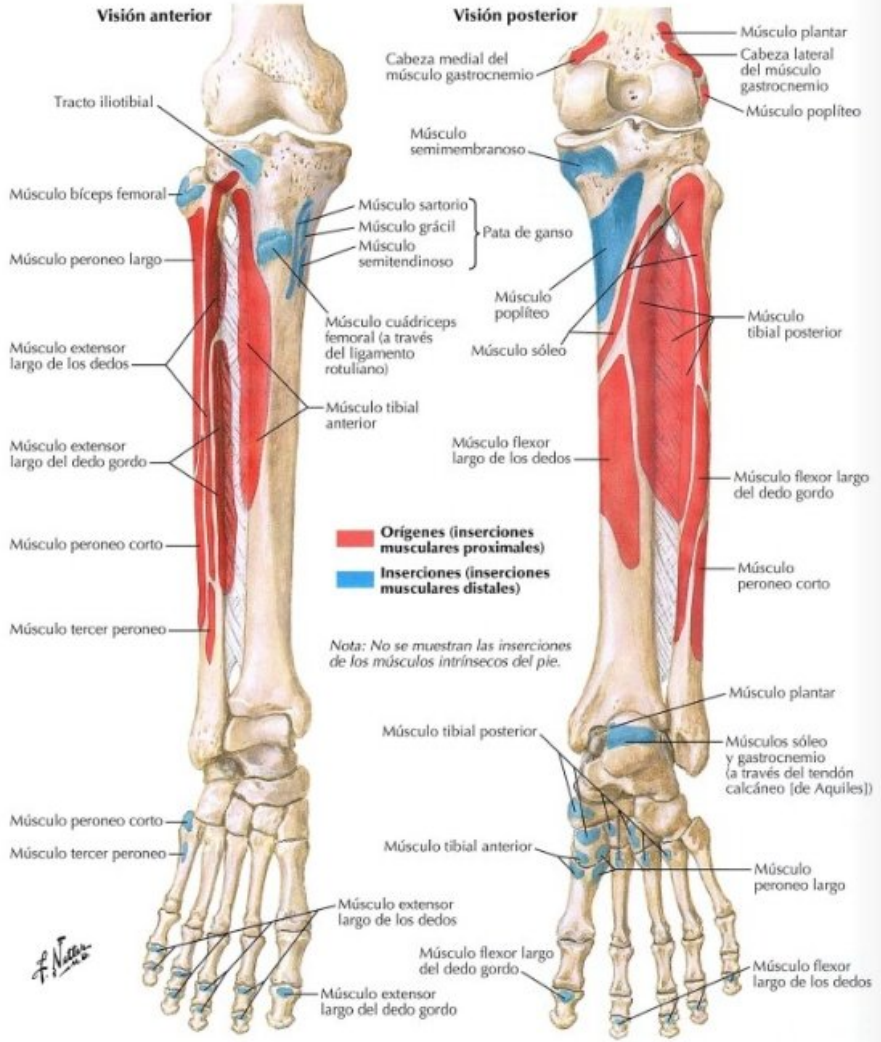

Músculos de la pierna: plano superficial del compartimento posterior

Véanse también **láminas 553, BP 106**

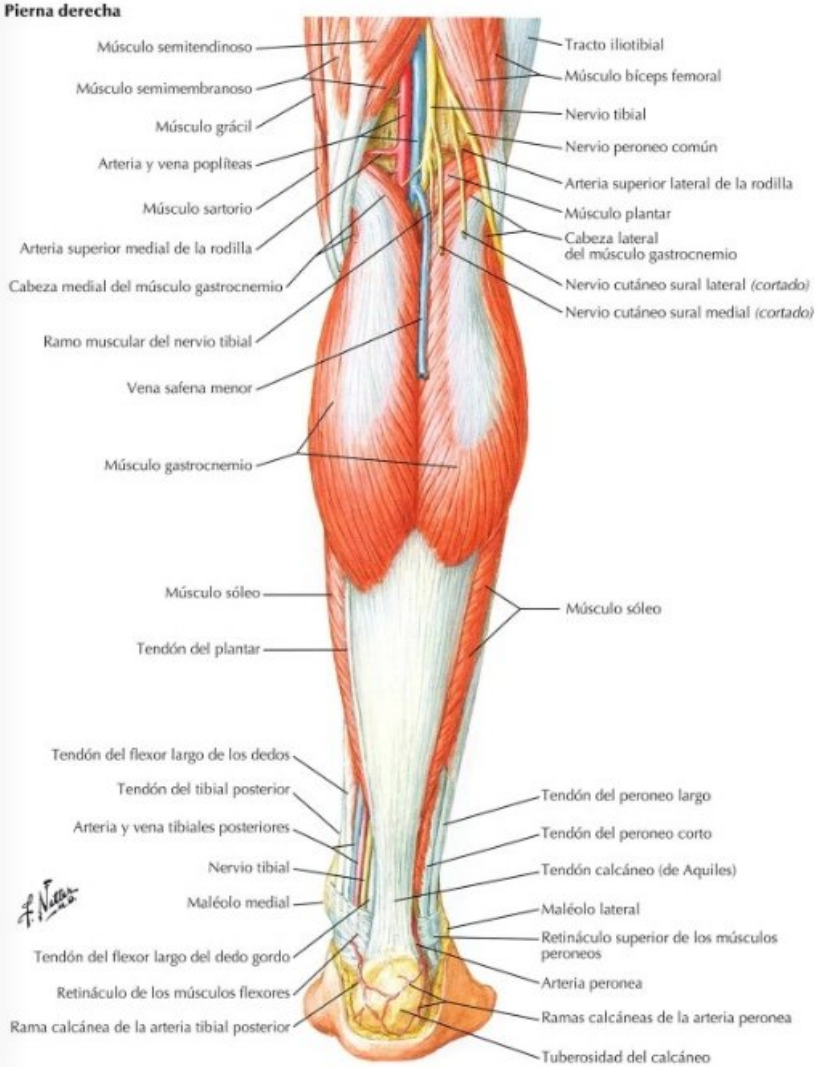

Músculos de la pierna: plano superficial del compartimento posterior (parcialmente disecado)

Véanse también **láminas 553, BP 105, BP 106**

Pierna derecha

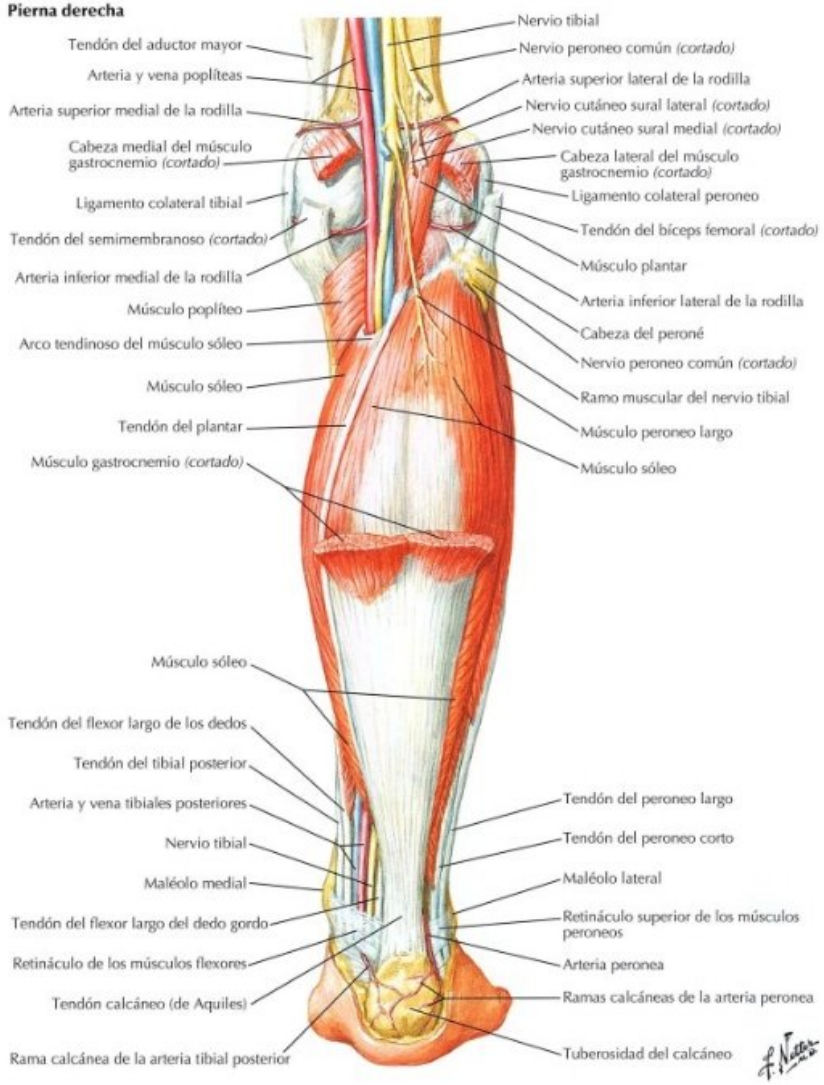

Músculos de la pierna: plano profundo del compartimento posterior

8

Véanse también **láminas 553, BP 105, BP 106**

Pierna derecha

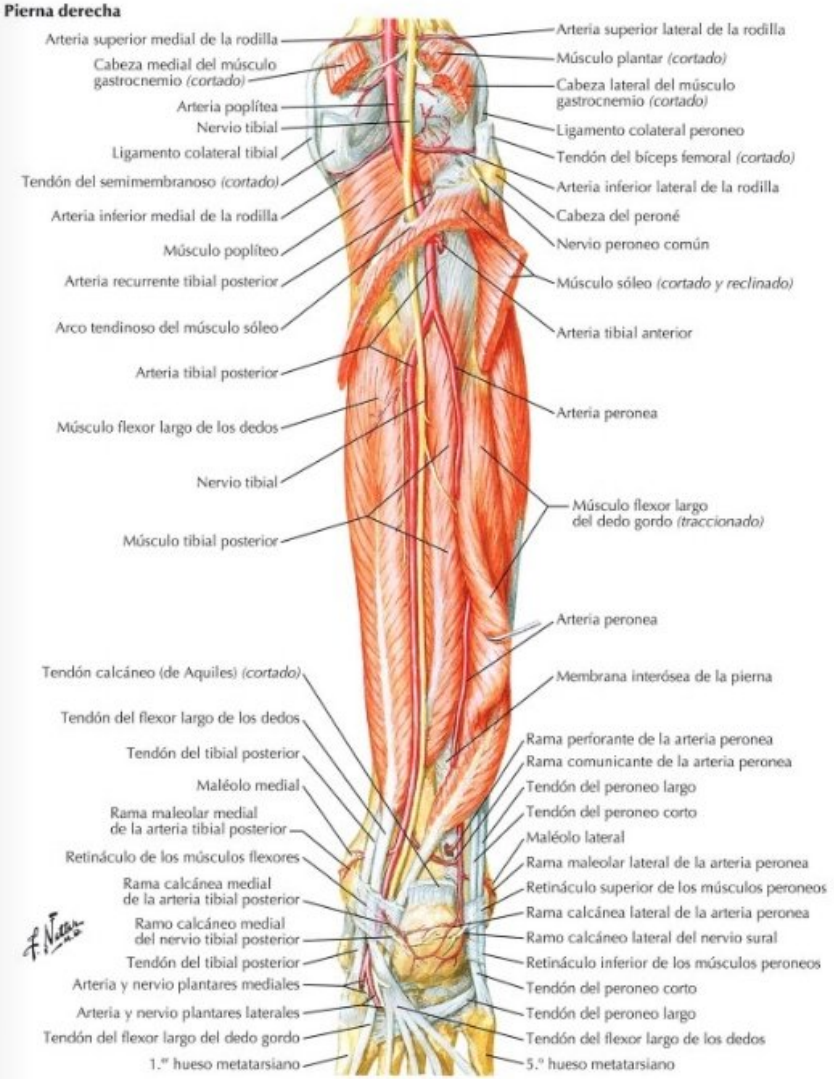

Músculos de la pierna: compartimento lateral

Véanse también **láminas 540, 554, BP 106**

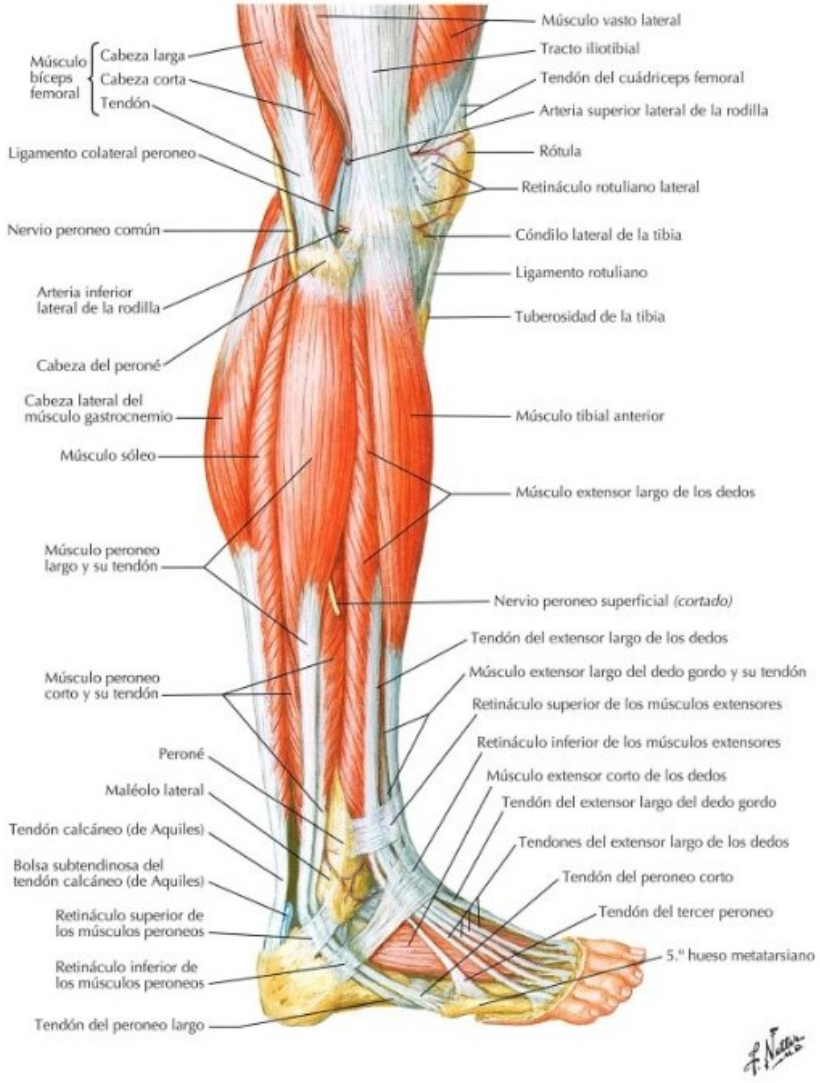

Músculos de la pierna: plano superficial del compartimento anterior

Véanse también **láminas 554, BP 106**

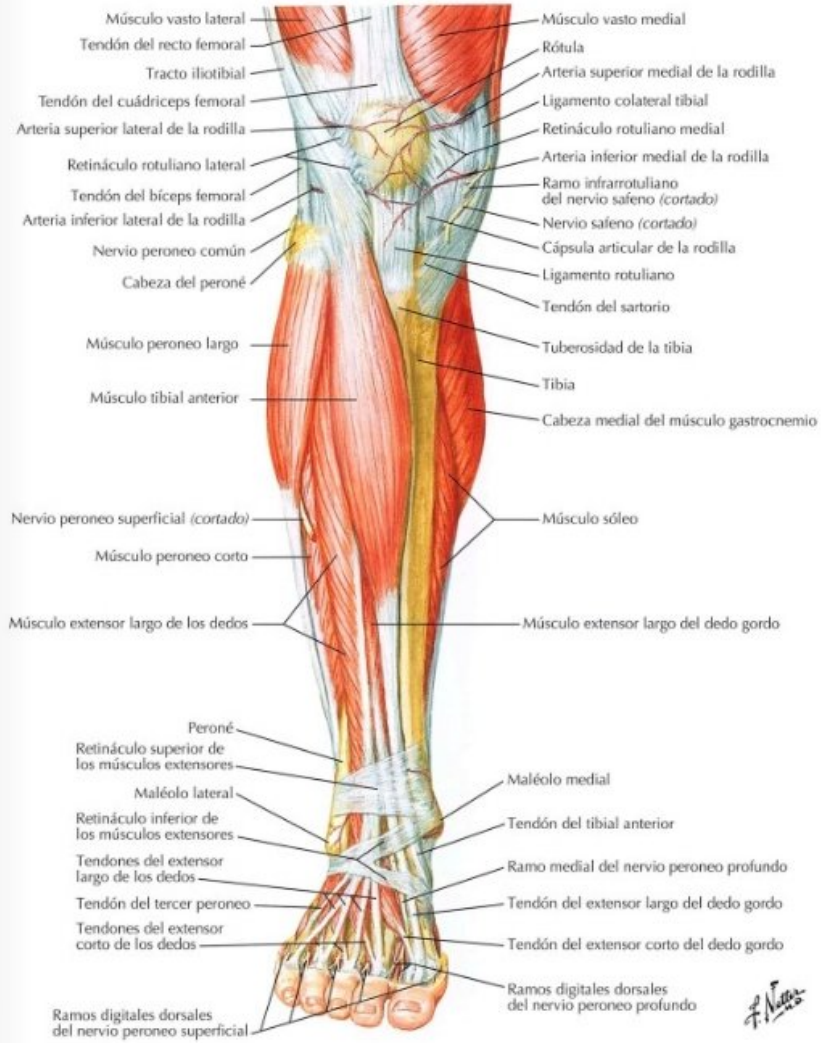

Músculos de la pierna: plano profundo del compartimento anterior

Véanse también **láminas 541, 554, BP 105, BP 106**

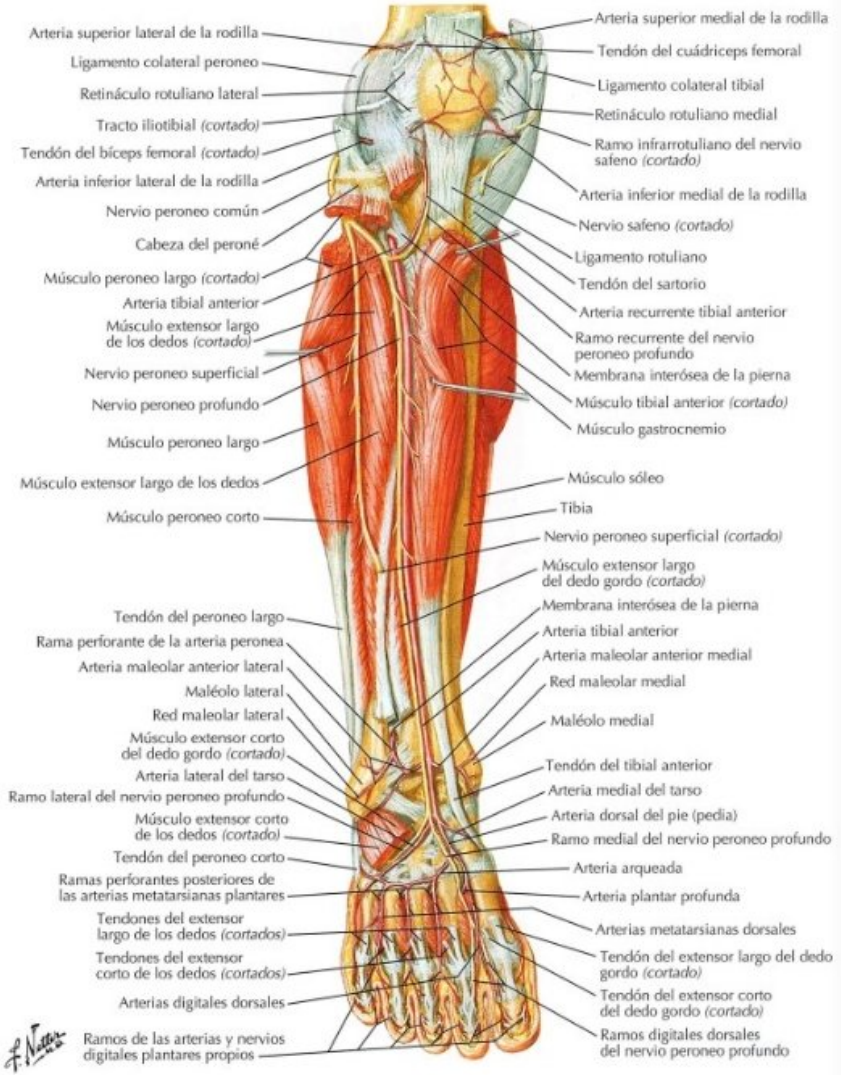

Véanse también **láminas 492, 493, 523**

Véase también **lámina BP 106**

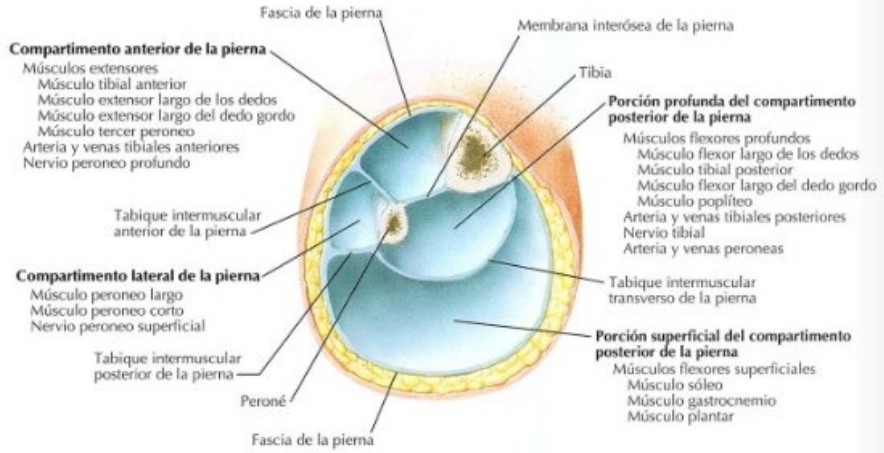

Corte transversal justo por encima de la mitad de la pierna

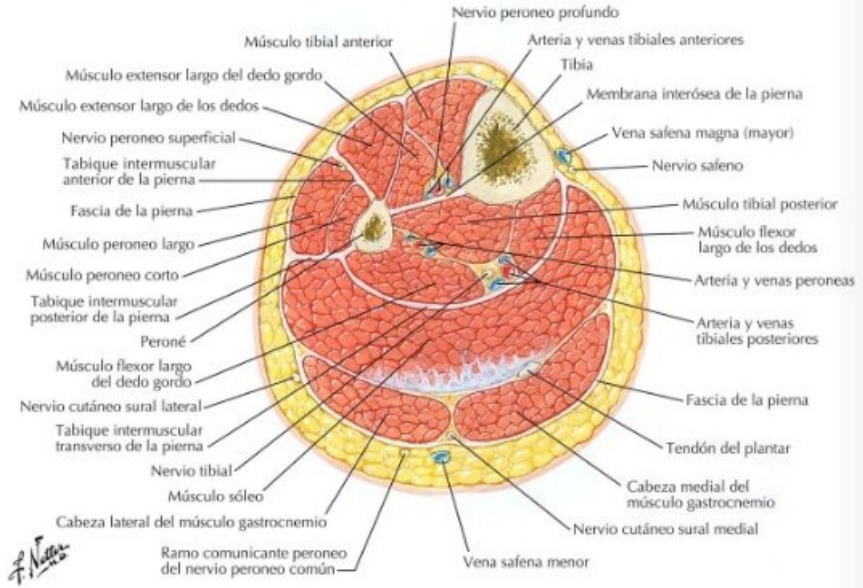

Visión dorsal

Visión plantar

Véase también lámina 556

Visión lateral

Visión medial

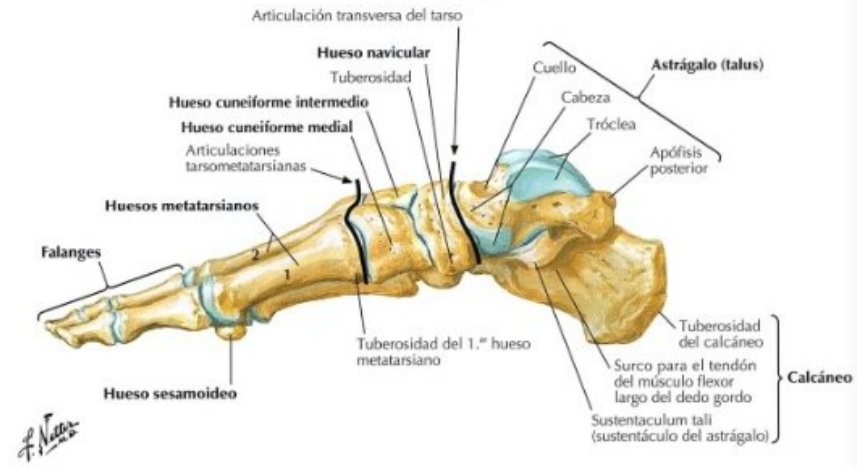

Véase también lámina 556

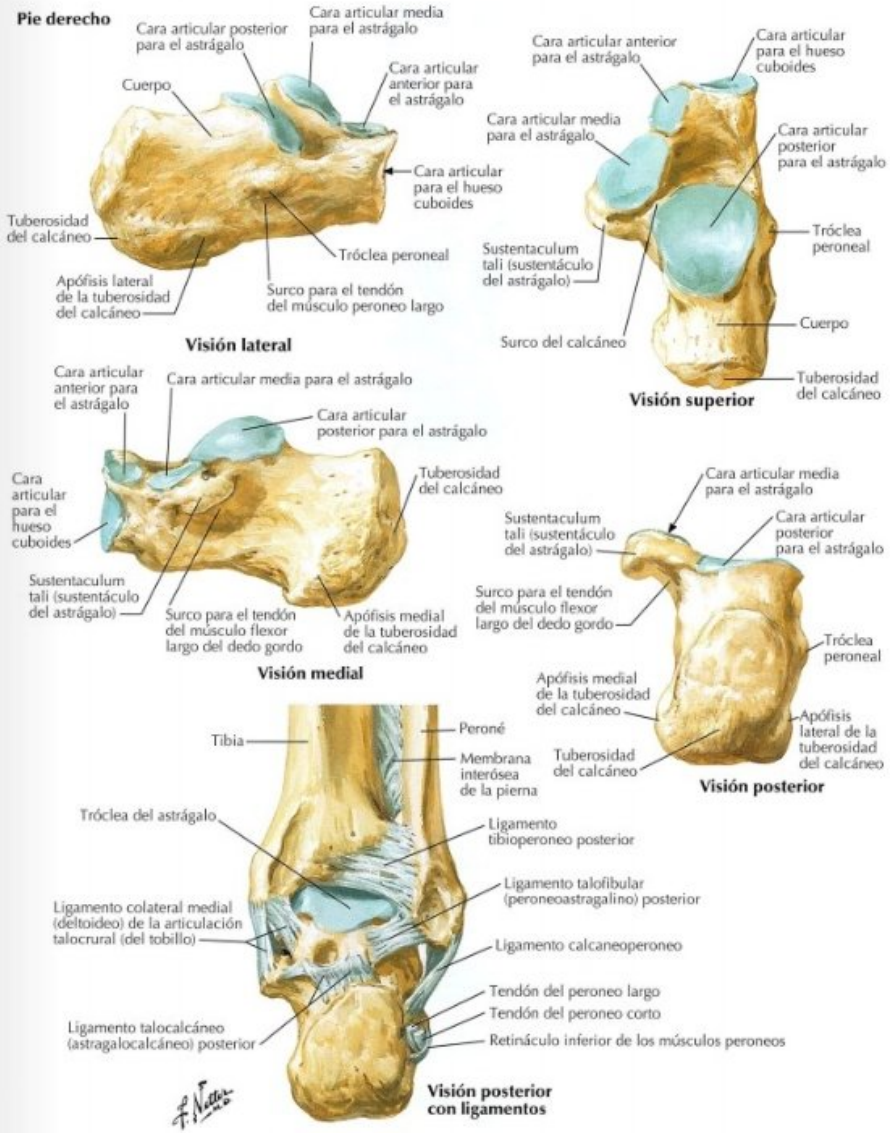

Véase también **lámina 556**

Pie derecho: visión lateral

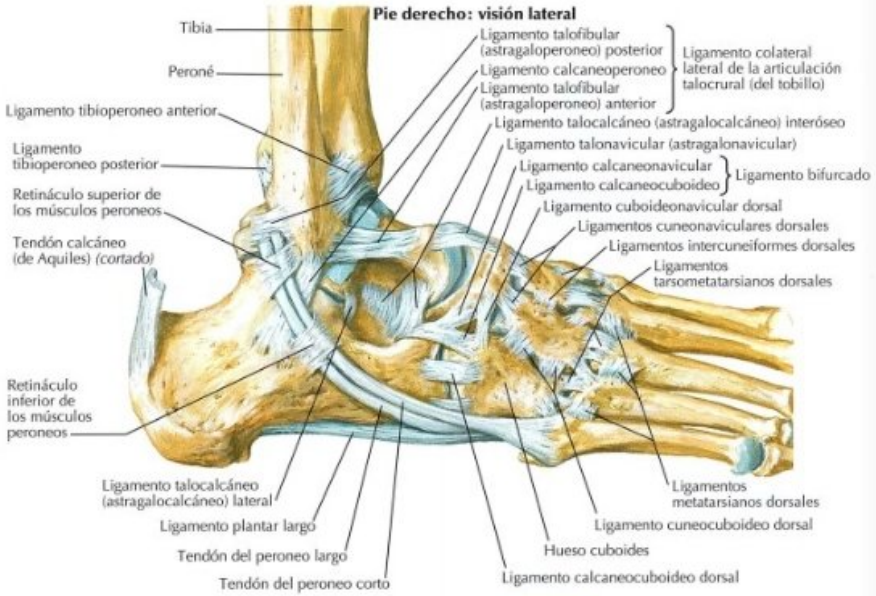

Pie derecho: visión medial

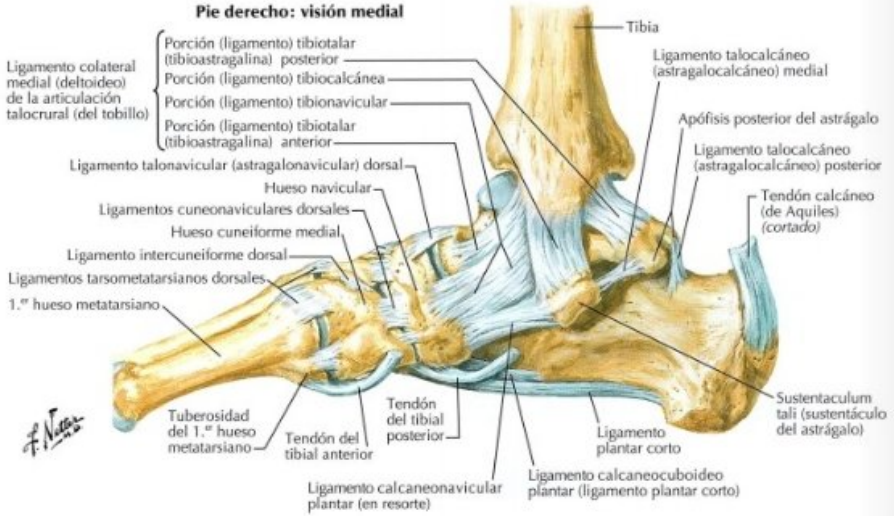

Véanse también **láminas 546, 547**

Cápsulas y ligamentos de las articulaciones metatarsofalángicas e interfalángicas: visión lateral

Véase también **lámina 530**

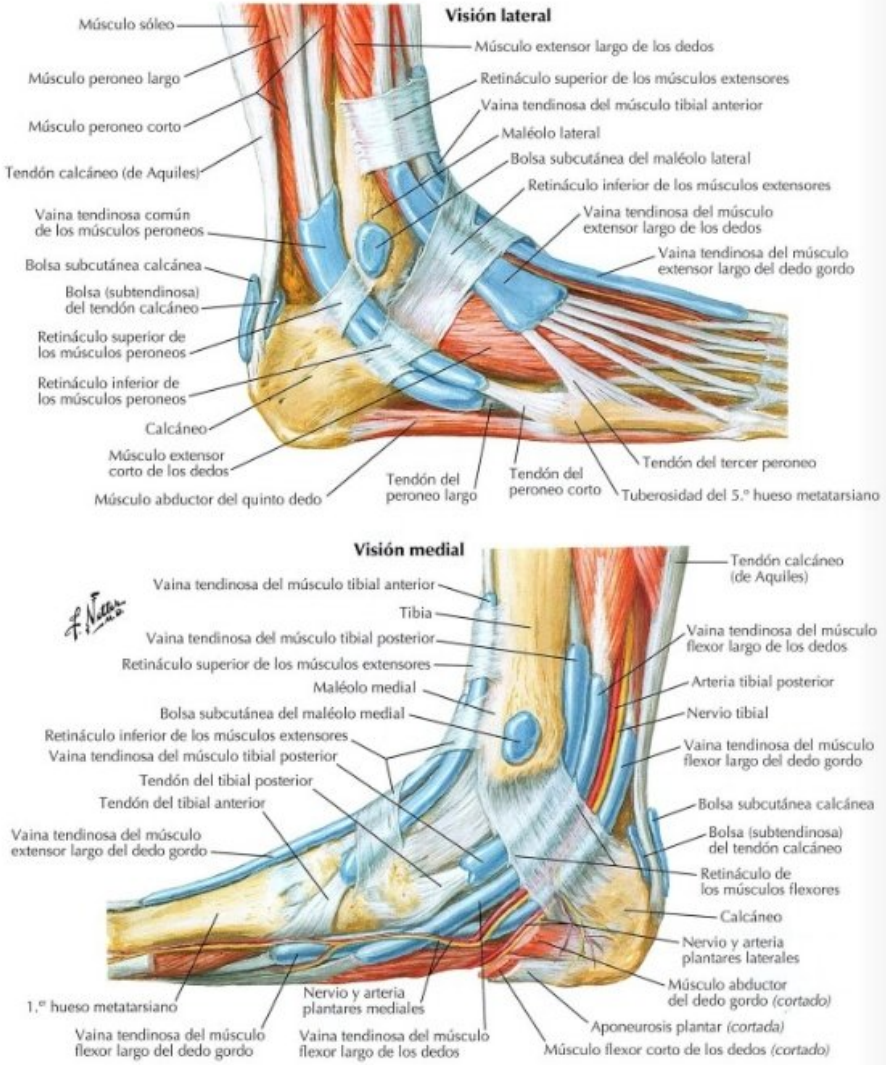

Véanse también **láminas 554, BP 109**

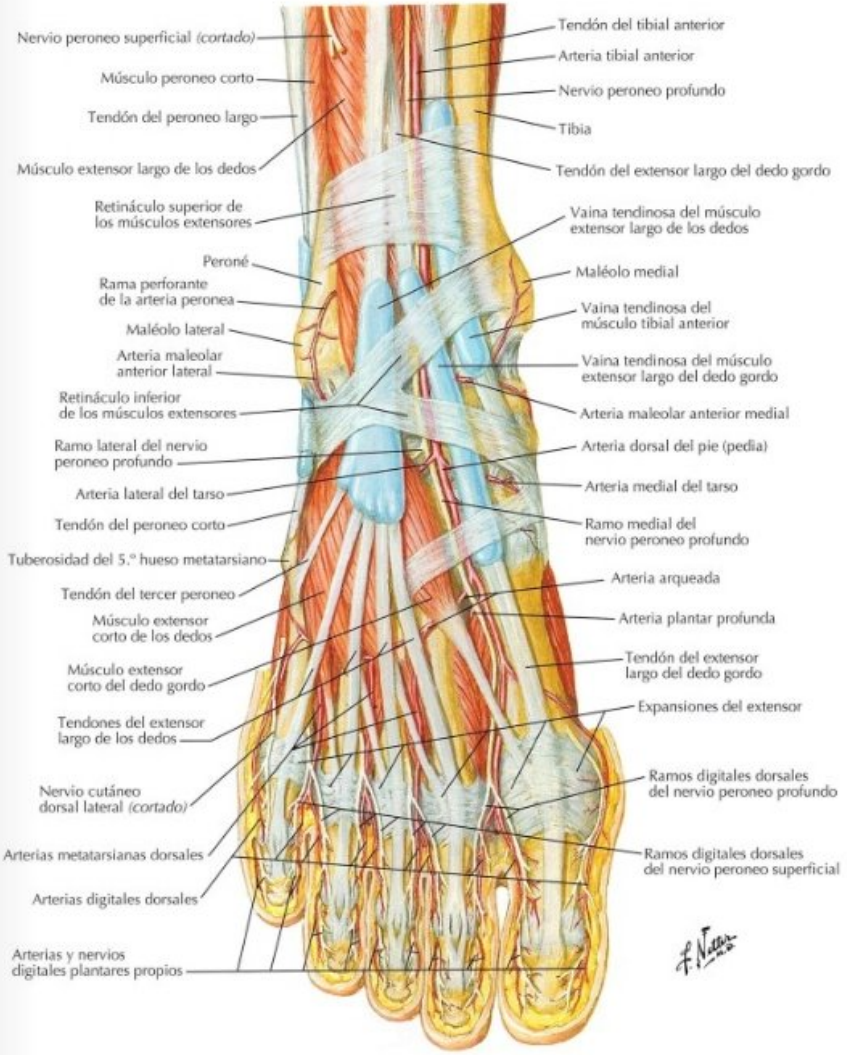

Véanse también láminas 547, BP 109

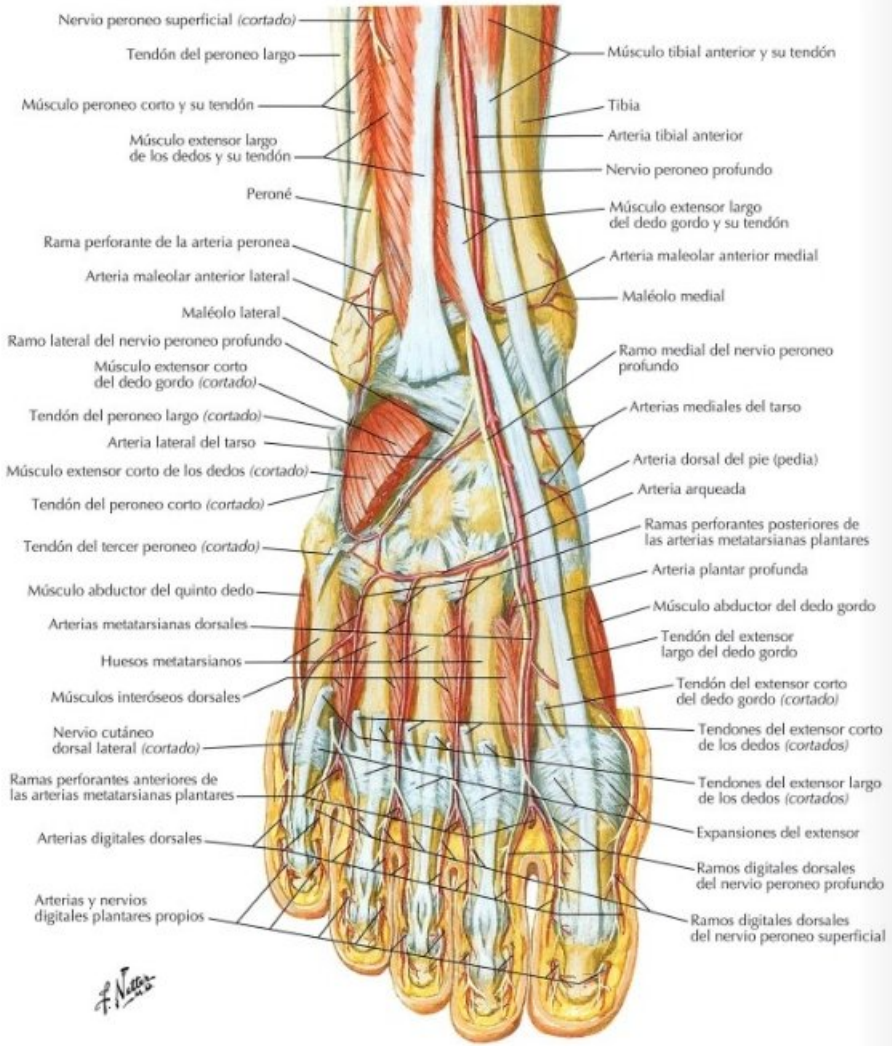

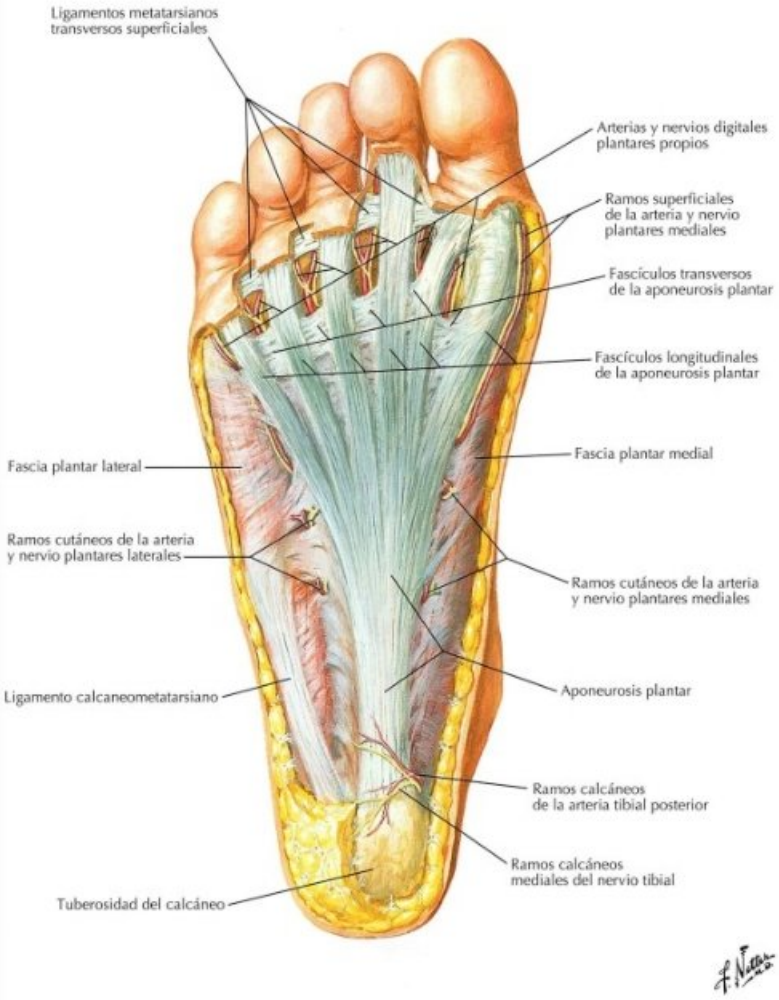

Véanse también **láminas 553, BP 109**

Músculos del primer plano en negrita

Véanse también **láminas 553, BP 109**

Tendones y músculos del segundo plano en negrita

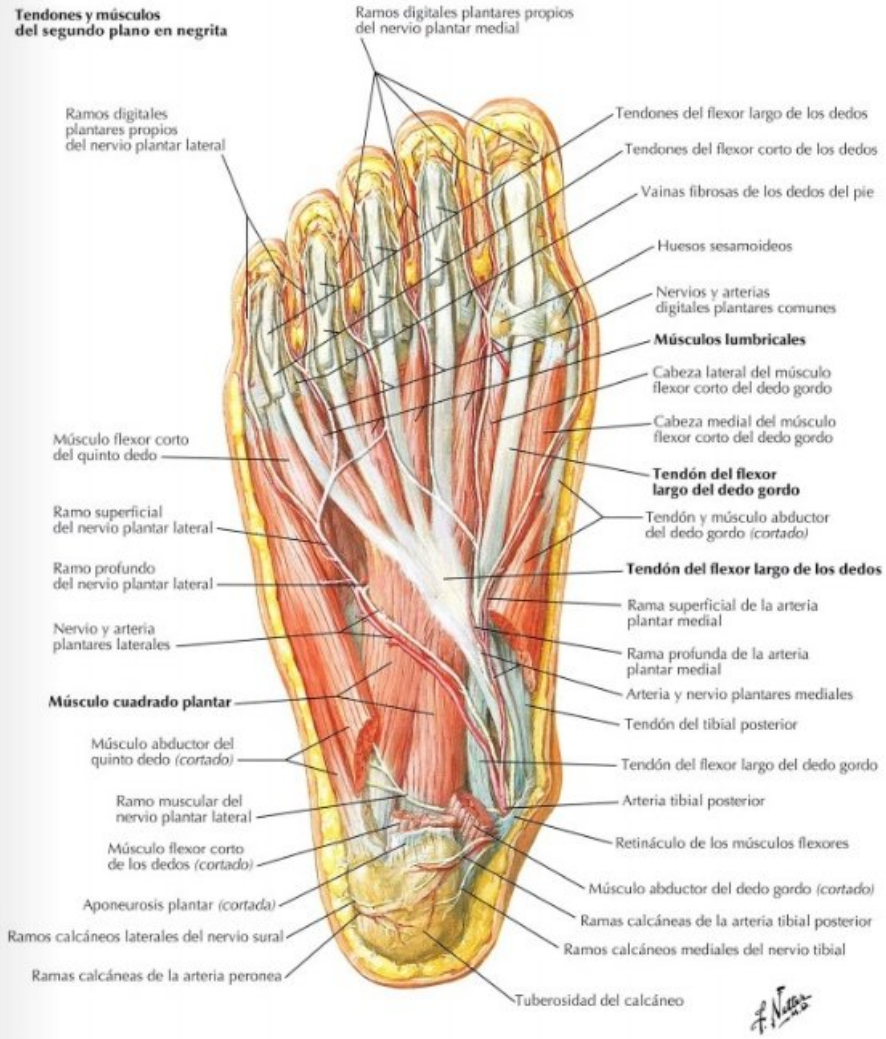

Véase también **lámina BP 109**

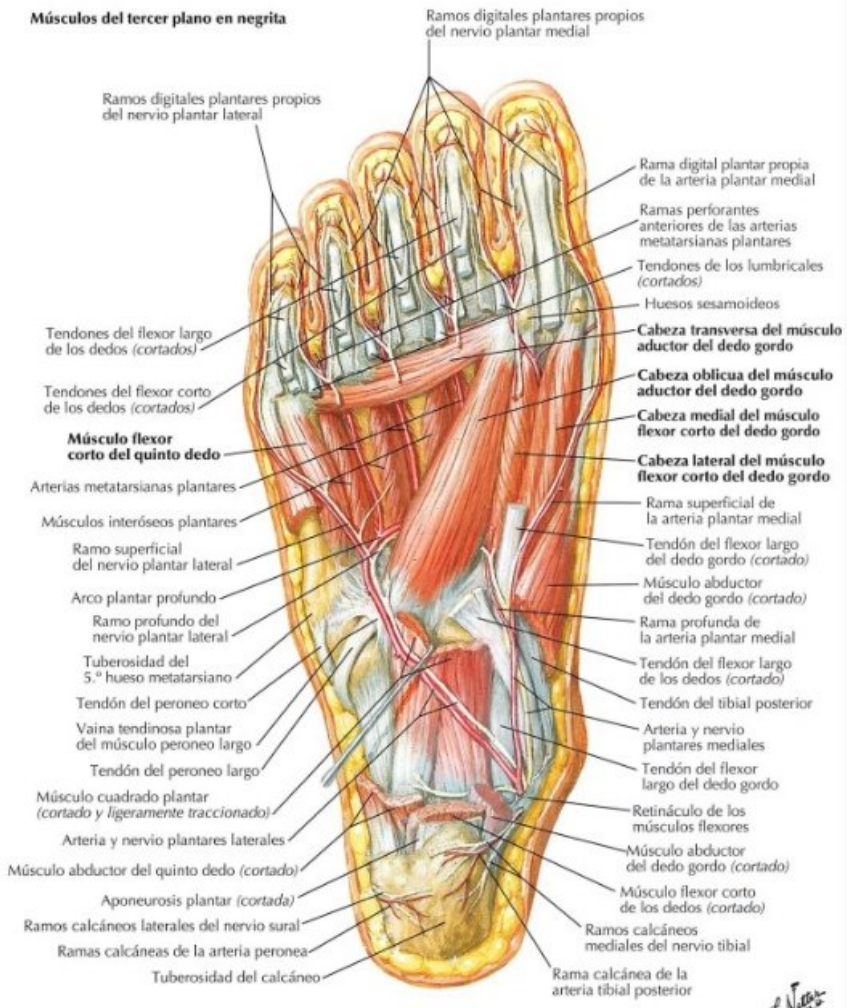

Véanse también **láminas 532, 542, 546, BP 109**

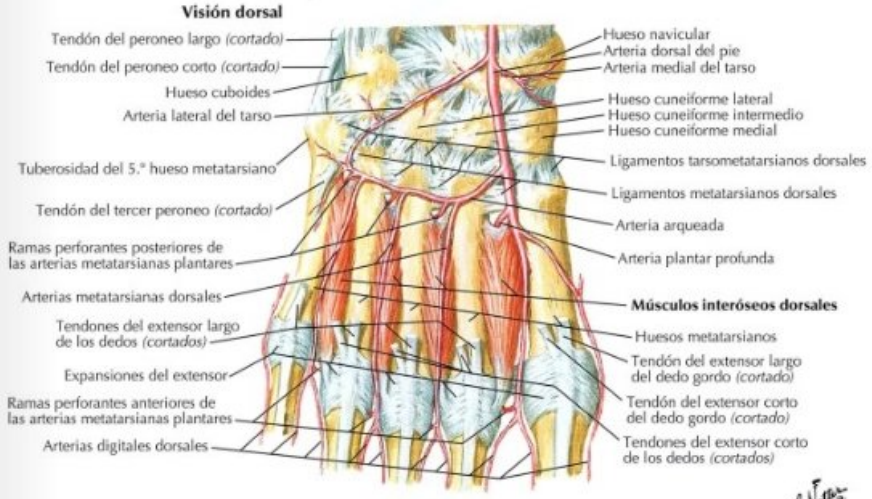

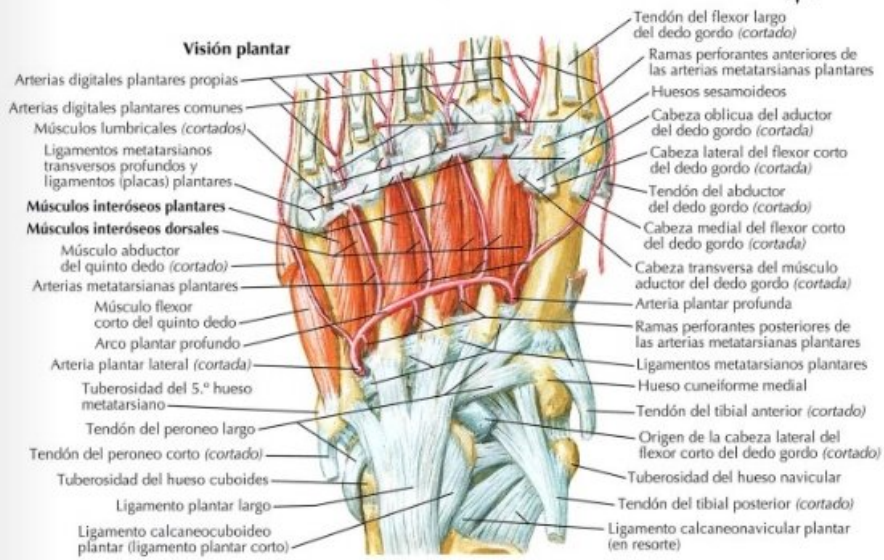

Músculos del cuarto plano en negrita

Véase también **lámina 547**

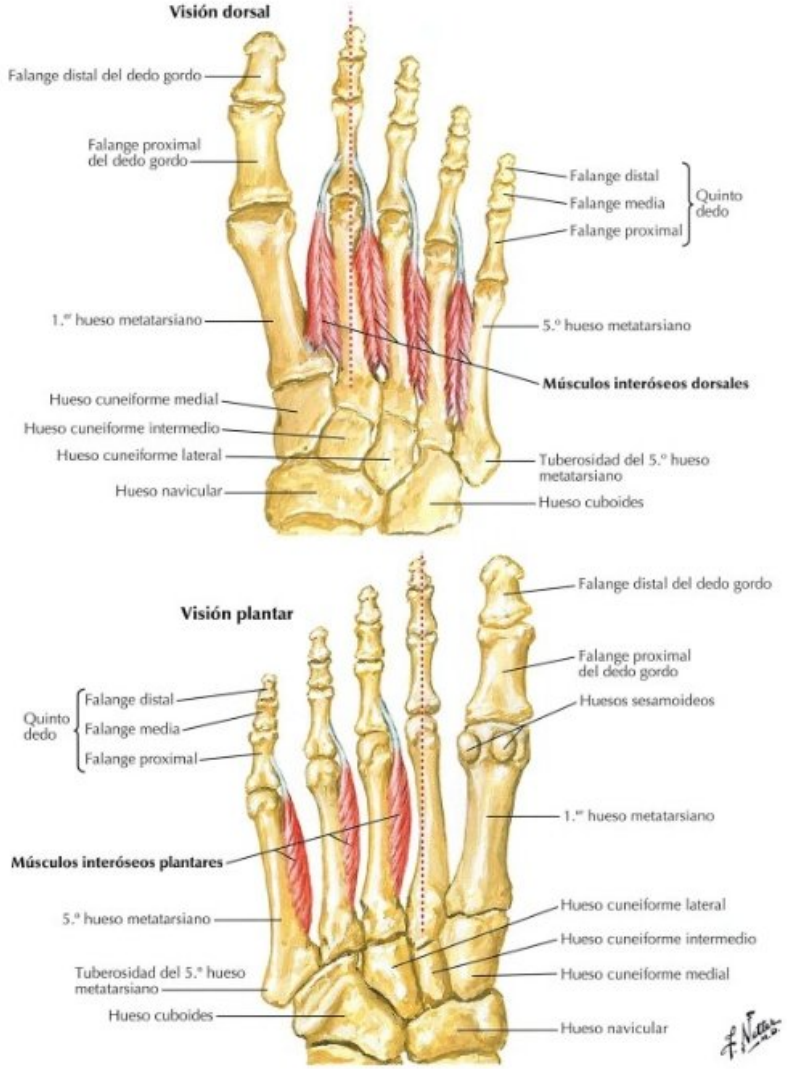

Nota: La línea discontinua es la línea de referencia para la abducción y aducción de los dedos de los pies.

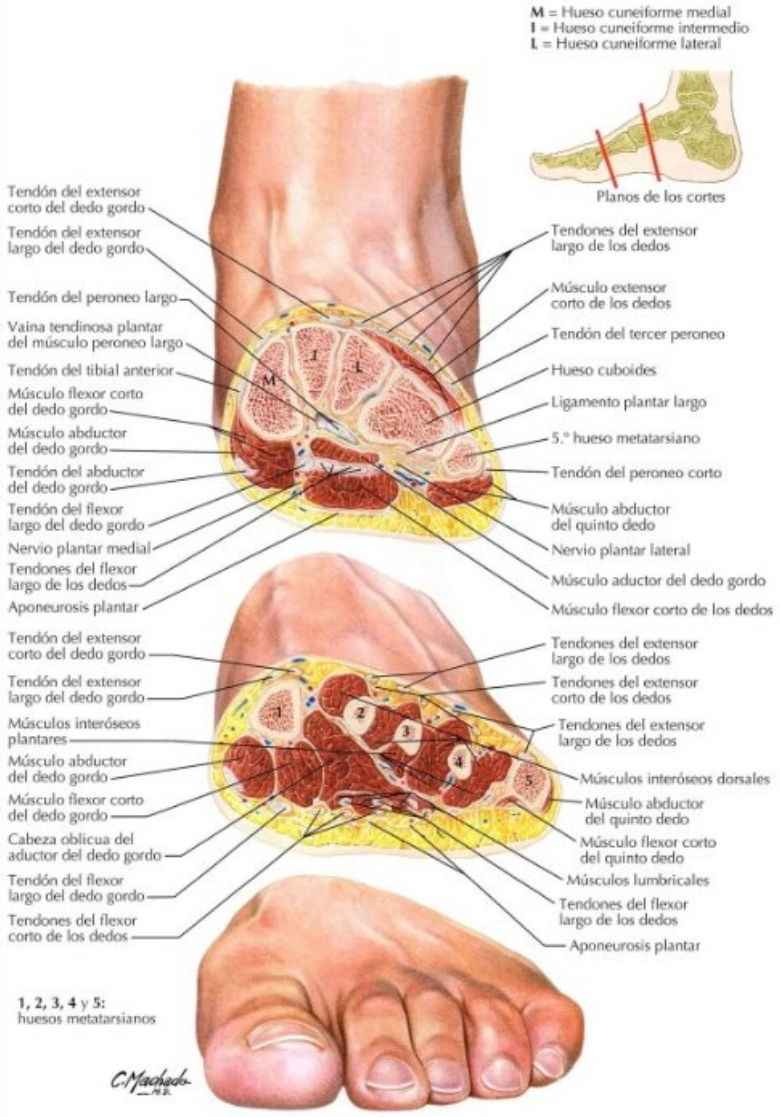

Nervios femoral y cutáneo femoral lateral

Véanse también **láminas 287, 509, 510**

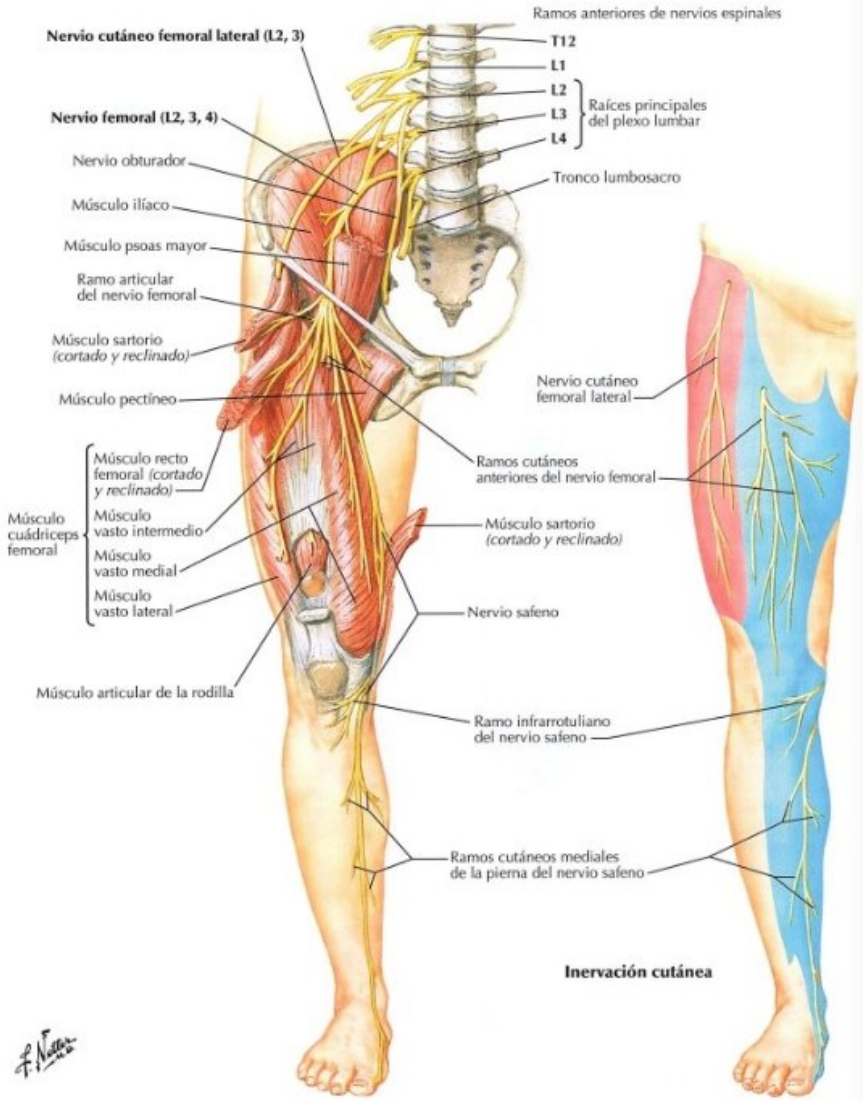

Nervio obturador

Véase también **lámina 510**

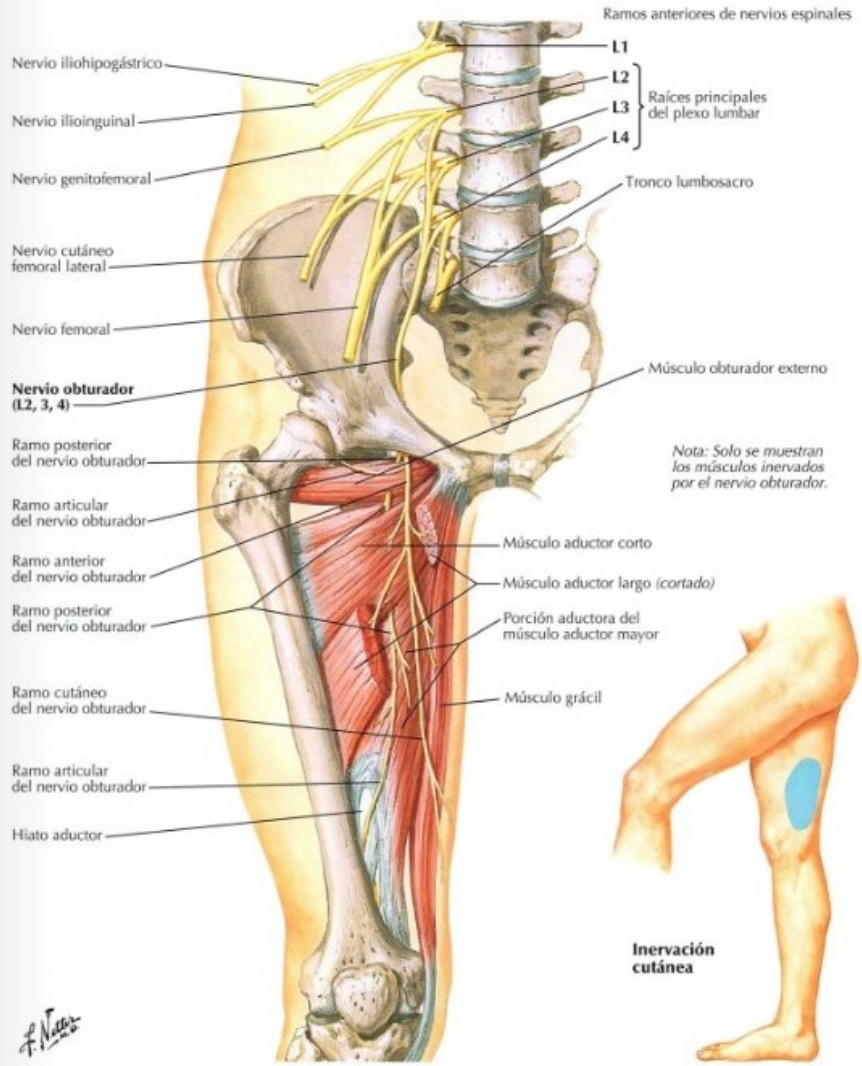

Véase también **lámina 511**

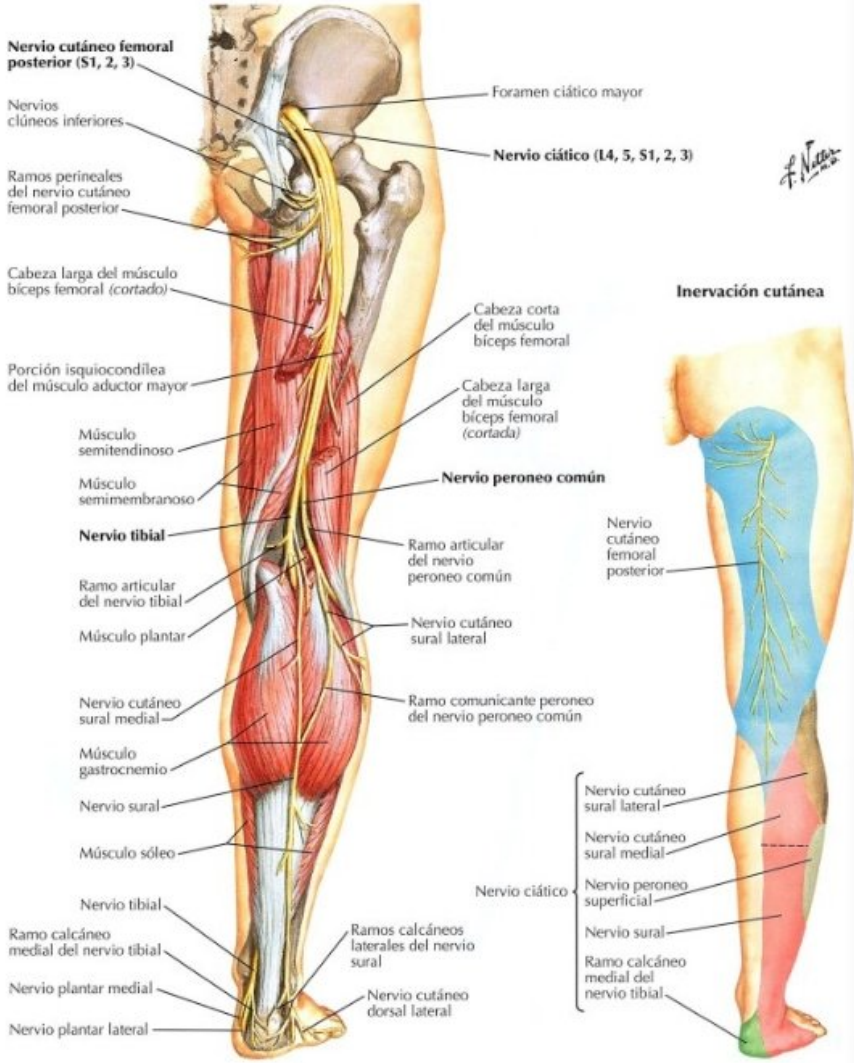

Véanse también **láminas 527, 544, 545**

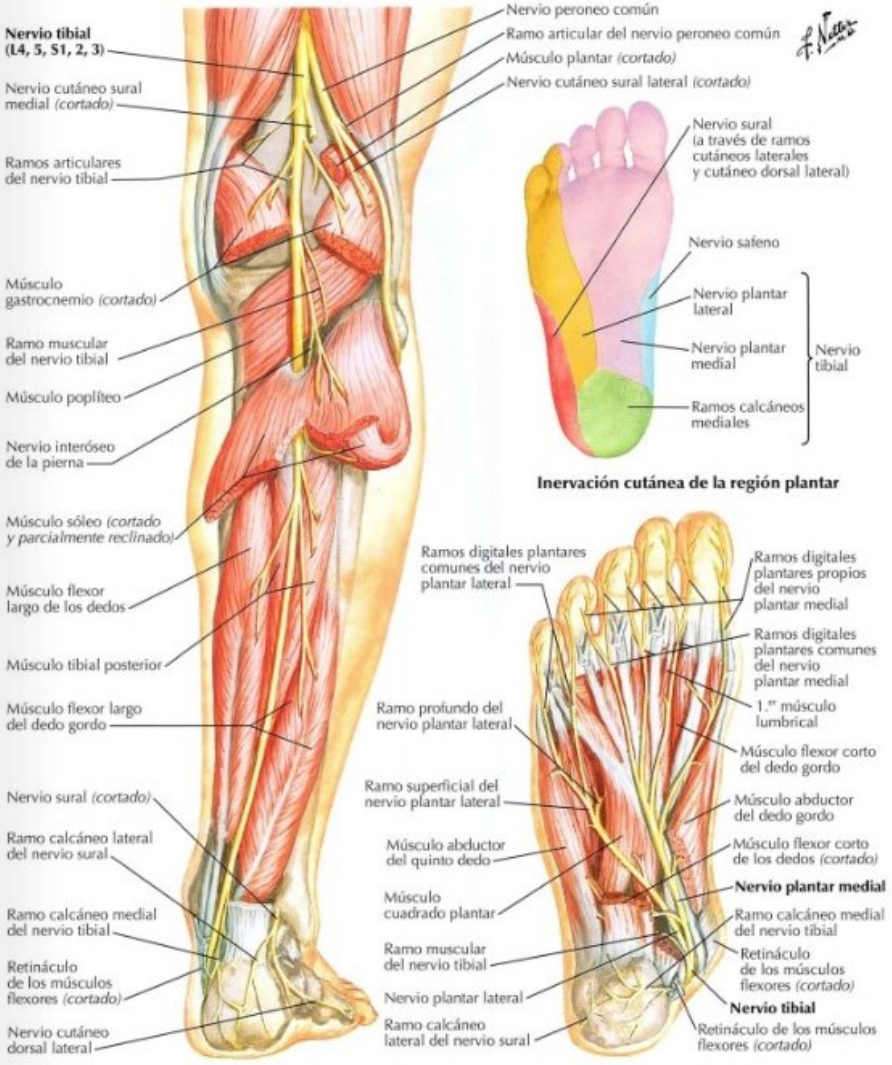

Véanse también **láminas 530, 532**

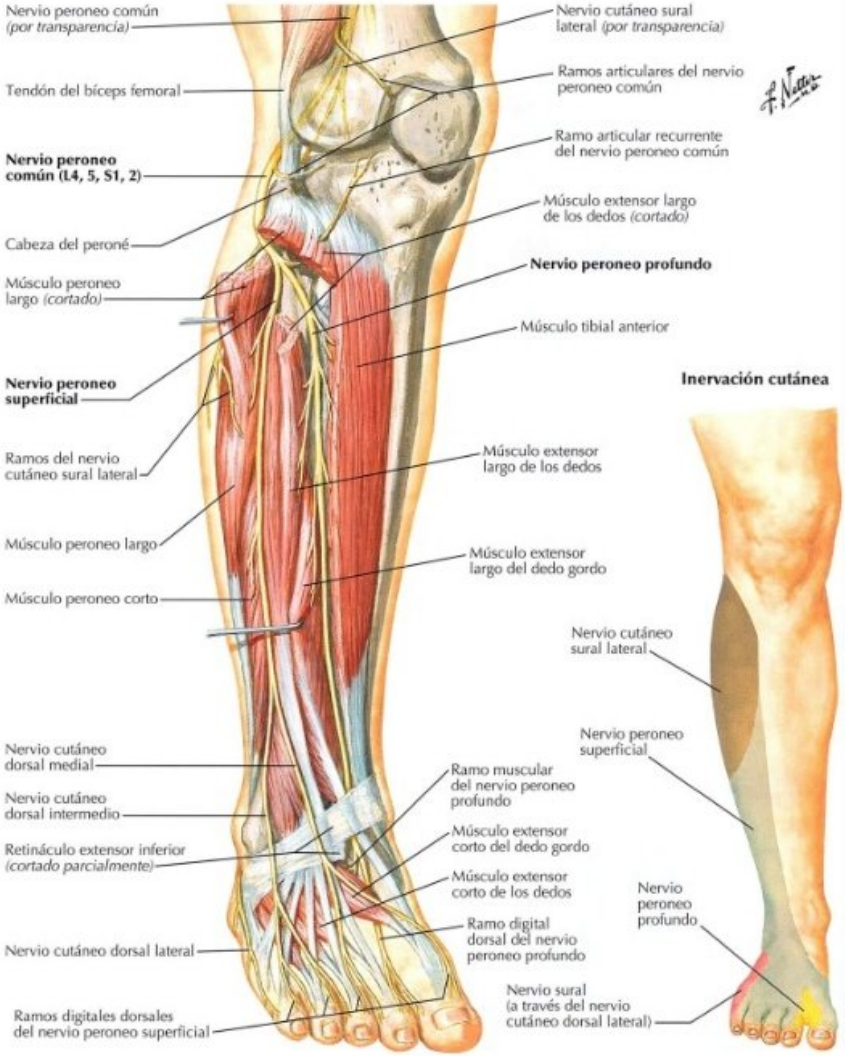

Véanse también **láminas 353, 420, 514**

RM axial (transversal) potenciada en T2

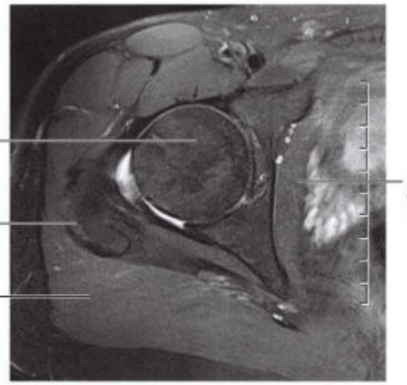

RM coronal potenciada en T2

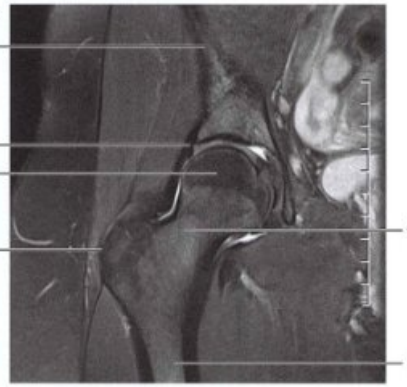

TC 3D de la cadera

Véanse también **láminas 530, 537, 538**

Proyección lateral

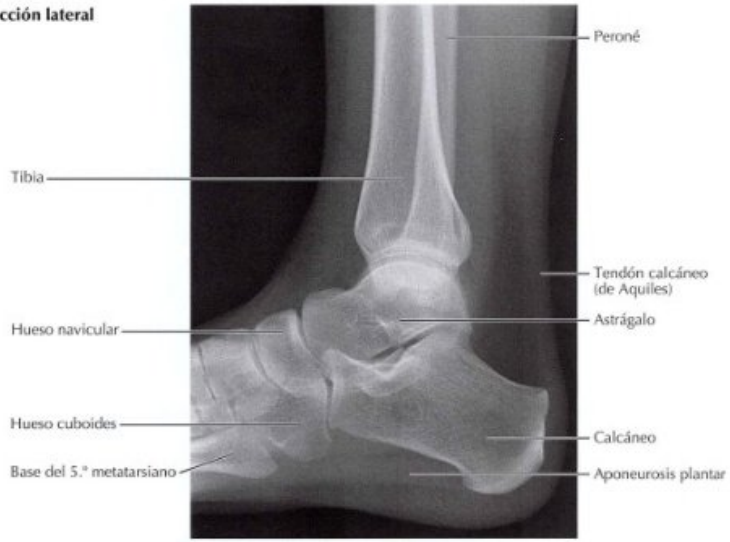

Proyección anteroposterior

ESTRUCTURAS ANATÓMICAS	IMPORTANCIA CLÍNICA	NÚMEROS DE LÁMINAS
Sistema nervioso y órganos de los sentidos		
Nervio sural	El nervio se biopsia habitualmente en las neuropatías periféricas y se utiliza frecuentemente como injerto de donante en la técnica de neurotización	493, 552
Nervio peroneo común	La lesión de este nervio por un traumatismo cerrado o por la compresión de un yeso en una pierna debilita la flexión dorsal (dorsiflexión) del pie y provoca un «pie caído»	550, 552, 554
Nervio obturador	El nervio se bloquea o transecciona para aliviar la espasticidad de los músculos aductores en la parálisis cerebral; puede lesionarse durante las fracturas pélvicas o en procedimientos quirúrgicos pélvicos como una linfoadenectomía	551
Nervio femoral	Puede ser comprimido por un hematoma de la arteria femoral y puede anestesiarse para procedimientos quirúrgicos del miembro inferior justo por debajo del ligamento inguinal	507, 509, 550
Nervio safeno	Puede anestesiarse en el conducto aductor para aliviar el dolor después de una artroplastia de rodilla	492, 509, 550
Nervio cutáneo femoral lateral	La compresión a nivel del ligamento inguinal provoca meralgia parestésica, un dolor y síndrome de parestesia de la parte anterolateral del muslo; los factores de riesgo incluyen obesidad, embarazo, y cinturones apretados	509, 550
Sistema esquelético		
Cuello del fémur	Su fractura es frecuente en las personas ancianas y puede producir la necrosis avascular de la cabeza del fémur debido a la interrupción del suministro de sangre	497, 500, 514
Cuerpo del fémur	El tercio medio del cuerpo del fémur es una localización habitual de fracturas en los traumatismos de alta energía (accidentes con vehículos a motor)	500
Articulación de la cadera	Potencial necrosis avascular de la cabeza del fémur en las luxaciones o fracturas de la cadera	496, 514
Ligamento cruzado anterior	Ligamento de la rodilla lesionado con mayor frecuencia, generalmente por un giro repentino de la rodilla que causa estrés en valgo excesivo junto con la rotación medial de la tibia	517- 519
Ligamento colateral tibial, ligamento cruzado anterior y menisco medial	La «tríada desgraciada» de la rodilla es una lesión de estas estructuras que puede estar provocada por un golpe en la cara lateral de la articulación de la rodilla en extensión	517- 519
Tibia y peroné	Fracturas de alta energía del cuerpo de tibia y peroné (fractura en el borde superior de la bota de esquí) a causa de una caída hacia delante a alta velocidad	524
Primera articulación metatarsofalángica	La desalineación de la articulación provoca un hallux valgus (bunio), a menudo como resultado de llevar zapatos que son demasiado estrechos; aunque también hay un fuerte componente genético	535
Calcáneo	El hueso más frecuentemente fracturado del tarso, generalmente a causa de un aterrizaje forzoso sobre el talón después de caídas de altura	537
Articulación talocrural (del tobillo)	La mayoría de esguinces son lesiones por inversión que ocurren cuando el pie está en flexión plantar, asiento de estrés sobre los ligamentos colaterales laterales del tobillo; a menudo se producen fracturas en el maléolo lateral (peroné) y cara articular inferior de la tibia	538
Sistema muscular		
Músculos del compartimento medial del muslo	El estiramiento excesivo o el desgarro de los músculos aductores y grácil es frecuente en deportes que requieren esprints repetidos o cambios rápidos de dirección (p. ej., fútbol, *hockey*)	502, 503
Ligamento rotuliano	La percusión del ligamento rotuliano con un martillo de reflejos explora el reflejo rotuliano para valorar los segmentos medulares L3 y L4 (inervación del músculo cuádriceps femoral por el nervio femoral)	502, 517
Tracto iliotibial	Puede causar dolor lateral en la rodilla en corredores cuando el tracto iliotibial tenso roza repetitivamente sobre el epicóndilo lateral del fémur (síndrome del tracto [cintilla] iliotibial)	501, 516

ESTRUCTURAS ANATÓMICAS	IMPORTANCIA CLÍNICA	NÚMEROS DE LÁMINAS
Sistema muscular *(cont.)*		
Músculos semitendinoso y semimembranoso y cabeza larga del bíceps femoral	El estiramiento excesivo o el desgarro de los músculos isquiotibiales se produce muy a menudo durante carreras de velocidad o actividades con patadas altas	504
Músculo piriforme	La distensión muscular o variaciones estructurales del músculo piriforme (p. ej., división del músculo piriforme) pueden producir la compresión del nervio ciático	511
Músculos glúteos medio y menor	La parálisis de estos músculos provoca la caída contralateral de la pelvis debido a la abducción debilitada de la cadera al apoyarse sobre el miembro afectado (signo o marcha de Trendelenburg)	512
Tendón calcáneo (de Aquiles)	La inflamación es el resultado de estrés repetitivo sobre el tendón, a menudo por correr sobre superficies irregulares; el estrés extremo puede provocar la ruptura del tendón; la percusión del tendón calcáneo (de Aquiles) con un martillo de reflejos explora el reflejo aquíleo para valorar los segmentos medulares S1 y S2 (inervación de los músculos superficiales de la pantorrilla por el nervio tibial)	527, 528, 538
Compartimentos de la pierna	El síndrome compartimental agudo puede producirse después de un traumatismo, como una fractura de un hueso largo, que aumenta la presión compartimental y por lo tanto compromete el flujo vascular; los síntomas incluyen dolor, parestesias, palidez, falta de pulso y parálisis; a menudo para aliviar la presión se requiere una fasciotomía	534
Aponeurosis plantar	La inflamación es el resultado de un aumento de la tensión, el peso o el uso excesivo, que causa dolor en el talón y el pie (fascitis plantar)	543
Sistema cardiovascular		
Vena femoral	Localización frecuente de acceso vascular para catéteres venosos centrales; no obstante, el riesgo de infección del catéter es mayor que con el acceso a la vena yugular o subclavia	509
Venas profundas del miembro inferior	La trombosis venosa de las venas profundas del miembro inferior es debida a estasis venosa, lesiones vasculares y/o trastornos de la coagulación (tríada de Virchow); puede conducir a la formación de trombos y tromboembolia pulmonar	533
Vena safena magna (mayor)	A menudo se usa como derivación *(bypass)* aortocoronaria	492
Venas superficiales del miembro inferior	Las venas varicosas son venas superficiales dilatadas y tortuosas, a menudo asociadas con reflujo de las venas superficiales y/o profundas; la insuficiencia venosa crónica puede causar edema, dolor y ulceración	492, 533
Arteria femoral	Localización frecuente de acceso vascular para procedimientos cardíacos y vasculares percutáneos; el objetivo es el segmento entre los orígenes de las arterias epigástrica inferior y femoral profunda, generalmente identificado mediante fluoroscopia por su ubicación junto a la cabeza del fémur; una «vaina introductora de catéter alta» (demasiado cefálica) puede provocar hemorragia retroperitoneal	522
Arterias femoral, poplítea, tibiales y peronea	La enfermedad arterial periférica debida a aterosclerosis puede producirse en las arterias principales del miembro inferior, provocando una reducción del flujo sanguíneo; los pacientes experimentan claudicación (dolor espasmódico en el muslo o la pantorrilla) al hacer ejercicio	522
Arterias del miembro inferior	Localizaciones del pulso en el miembro inferior: arteria femoral en el triángulo femoral; arteria poplítea en la región poplítea profunda de la rodilla; arteria tibial anterior entre los músculos extensor largo del dedo gordo y extensor largo de los dedos a nivel de la articulación talocrural (del tobillo); arteria dorsal del pie (pedia) en el dorso del pie; arteria tibial posterior en el túnel tarsiano posterior al maléolo medial	14, 509, 527, 540, 541
Sistema linfático		
Nódulos (ganglios) linfáticos inguinales superficiales	Los nódulos (ganglios) linfáticos inguinales superficiales drenan el miembro inferior, la región glútea, la región inferior del abdomen y el periné; cuando están aumentados de tamaño son palpables	494
Vasos linfáticos del miembro inferior	Linfedema (estasis del flujo linfático en los vasos linfáticos obstruidos por inflamación, fibrosis, tumor o diámetro anormalmente pequeño)	494

*La selección se basa en general en datos clínicos y en correlaciones clínicas discutidas frecuentemente en cursos de anatomía macroscópica.

El plexo lumbosacro incluye los plexos lumbar, sacro y coccígeo, cuyas raíces son los ramos anteriores de nervios espinales (plexo lumbar: típicamente L2-L4 con una pequeña contribución de L1; plexo sacro: L4-S4; plexo coccígeo: S4-Co). Las variaciones en las contribuciones de los nervios espinales a los plexos y los nervios que se originan de estos plexos son frecuentes y pueden deberse a plexos prefijados (altos) o posfijados (bajos).

NERVIO	ORIGEN	TRAYECTO	RAMOS	INERVACIÓN MOTORA	INERVACIÓN CUTÁNEA
Cutáneo femoral lateral	Divisiones posteriores del plexo lumbar (L2-L3)	Discurre posterior a o a través del ligamento inguinal medial a la espina ilíaca anterior superior, luego corre superficialmente por la parte lateral del muslo			Parte lateral del muslo
Femoral	Divisiones posteriores del plexo lumbar (L2-L4)	Pasa posterior al ligamento inguinal para situarse sobre el músculo ilíaco en el triángulo femoral	Ramos musculares y cutáneos anteriores, nervio safeno	Compartimento anterior del muslo, músculos ilíaco y pectíneo	Parte anterior del muslo
Safeno	Nervio femoral	Se separa del nervio femoral en el conducto aductor, perfora la fascia lata para correr superficialmente con la vena safena magna (mayor)	Ramos infrarrotuliano y cutáneos mediales de la pierna		Parte medial de la rodilla, la pierna, el tobillo y el pie
Genitofemoral	Divisiones anteriores del plexo lumbar (L1-L2)	Discurre sobre la cara anterior del psoas mayor, el ramo genital atraviesa el conducto inguinal; el ramo femoral corre por el triángulo femoral pasando profundo al ligamento inguinal	Ramos genital y femoral	Cremáster	Parte lateral del triángulo femoral, parte anterior de escroto/vulva
Obturador	Divisiones anteriores del plexo lumbar (L2-L4)	A nivel de la vértebra L5 pasa profundo a los vasos ilíacos comunes, entra a la parte medial del muslo a través del foramen obturado	Ramos anterior y posterior	Compartimento medial del muslo	Parte medial del muslo
Glúteo superior	Divisiones posteriores del plexo sacro (L4-S1)	Sale de la pelvis a través del foramen ciático mayor, superior al músculo piriforme		Músculos glúteos medio y menor, tensor de la fascia lata	
Glúteo inferior	Divisiones posteriores del plexo sacro (L5-S2)	Sale de la pelvis a través del foramen ciático mayor, inferior al músculo piriforme		Músculo glúteo mayor	
Del músculo piriforme	Divisiones posteriores del plexo sacro (L5-S2)			Músculo piriforme	
Cutáneo perforante	Divisiones posteriores del plexo sacro (S2-S3)	Sale de la pelvis y perfora el ligamento sacrotuberoso			Parte inferomedial de la región glútea
Del músculo obturador interno	Divisiones anteriores del plexo sacro (L5-S2)	Sale de la pelvis a través del foramen ciático mayor, inferior al músculo piriforme; vuelve a entrar en la pelvis a través del foramen ciático menor para inervar al obturador interno		Músculos obturador interno y gemelo superior	
Del músculo cuadrado femoral	Divisiones anteriores del plexo sacro (L4-S1)	Sale de la pelvis a través del foramen ciático mayor, inferior al músculo piriforme		Músculos cuadrado femoral y gemelo inferior	
Del elevador del ano	Divisiones anteriores del plexo sacro (S3-S4)	Desde su origen, corre sobre la cara superior del elevador del ano		Músculos iliococcígeo y pubococcígeo	
Del músculo isquiococcígeo (coccígeo)	Divisiones anteriores del plexo sacro (S3-S4)	Desde su origen, corre sobre la cara superior del músculo isquiococcígeo (coccígeo)		Músculo isquiococcígeo (coccígeo)	
Pudendo	Divisiones anteriores del plexo sacro (S2-S4)	Sale de la pelvis a través del foramen ciático mayor, inferior al músculo piriforme; entra en el periné a través del foramen ciático menor, discurriendo por la fosa isquioanal y el conducto pudendo (de Alcock)	Nervios anal (rectal) inferior y perineales, nervio dorsal del pene o del clítoris	Músculos perineales, esfínter externo del ano, pubococcígeo	Parte posterior del escroto/vulva, dorso del pene o del clítoris

NERVIO	ORIGEN	TRAYECTO	RAMOS	INERVACIÓN MOTORA	INERVACIÓN CUTÁNEA
Cutáneo femoral posterior	Divisiones anteriores y posteriores del plexo sacro (S1-S3)	Sale de la pelvis a través del foramen ciático mayor, inferior al músculo piriforme; discurre inferiormente al músculo glúteo mayor y continúa distalmente hasta la fosa poplítea	Nervios clúneos inferiores, ramos perineales		Parte inferior de la región glútea, parte posterior del muslo, región poplítea
Ciático	Divisiones anteriores y posteriores del plexo sacro (L4-S3)	Sale de la pelvis a través del foramen ciático mayor, inferior al músculo piriforme; pasa superficial a los músculos rotadores laterales de la cadera y profundo al glúteo medio para acceder al muslo entre el trocánter mayor del fémur y la tuberosidad isquiática	Ramos musculares, nervios tibial y peroneo común	Compartimento posterior del muslo (v. también ramos)	Véanse ramos
Tibial	Nervio ciático	Discurre a través de la fosa poplítea y la región sural profundo al músculo sóleo, atravesando el túnel tarsiano posterior al maléolo medial	Ramos musculares y calcáneos mediales, nervio interóseo de la pierna, nervio cutáneo sural medial, nervios plantares medial y lateral	Compartimento posterior de la pierna (v. también ramos)	Talón (v. también ramos)
Peroneo común	Nervio ciático	Discurre medial al músculo bíceps femoral y lateral a la cabeza lateral del músculo gastrocnemio y cuello del peroné	Nervios peroneos superficial y profundo, nervio cutáneo sural lateral, ramo comunicante peroneo	Véanse ramos	Véanse ramos
Peroneo profundo	Nervio peroneo común	Discurre profundo a los músculos peroneo largo y extensor largo de los dedos sobre la superficie de la membrana interósea de la pierna, profundo al retináculo de los músculos extensores	Ramos musculares y digitales dorsales	Compartimento anterior de la pierna	Cara dorsal de las partes adyacentes de los dedos 1 y 2
Peroneo superficial	Nervio peroneo común	Discurre entre los músculos peroneos largo y corto en el compartimento lateral de la pierna, perfora la fascia de la pierna distalmente	Ramos musculares, nervios cutáneos dorsales medial e intermedio	Compartimento lateral de la pierna	Parte inferoanterior de la pierna, dorso del pie y dedos
Cutáneo sural lateral	Nervio peroneo común	Ramo del nervio peroneo común justo proximal al músculo plantar			Parte lateral de la pierna
Cutáneo sural medial	Nervio tibial	Ramo del nervio tibial justo proximal al músculo plantar, discurre entre las dos cabezas del músculo gastrocnemio, perfora la fascia de la pierna	Nervio sural		Parte proximal posterolateral de la pierna
Sural	Unión del nervio cutáneo sural medial y el ramo comunicante peroneo del nervio peroneo común	Desciende a lo largo de la región sural, lateral al tendón calcáneo y en el pie entre el maléolo lateral y el calcáneo	Nervio cutáneo dorsal lateral		Parte distal posterolateral de la pierna, parte lateral del pie
Plantar lateral	Nervio tibial	Pasa profundo al músculo abductor corto del dedo gordo y corre entre los músculos flexor corto de los dedos y cuadrado plantar	Ramos superficial y profundo	Músculos abductor del quinto dedo, aductor del dedo gordo, flexor corto del quinto dedo, cuadrado plantar, interóseos dorsales y plantares, lumbricales (los tres laterales)	Parte lateral de la planta, cara plantar del 5.º dedo y parte del 4.º
Plantar medial	Nervio tibial	Pasa profundo al músculo abductor corto del dedo gordo y discurre anteriormente a lo largo del borde medial del flexor corto de los dedos	Ramos musculares y digitales plantares comunes	Músculos abductor del dedo gordo, flexor corto de los dedos, flexor corto del dedo gordo, lumbricales (el más medial)	Parte medial de la planta, cara plantar de los dedos 1.º-3.º y parte del 4.º

MÚSCULO	GRUPO DE MÚSCULOS	ORIGEN	INSERCIÓN	INERVACIÓN	IRRIGACIÓN	ACCIONES PRINCIPALES
Abductor del dedo gordo	Del pie	Apófisis medial de la tuberosidad del calcáneo, retináculo de los músculos flexores y aponeurosis plantar	Cara medial de la base de la falange proximal del 1.º dedo	Nervio plantar medial	Arterias plantar medial y 1.ª metatarsiana plantar	Abduce y flexiona el 1.º dedo
Abductor del quinto dedo	Del pie	Apófisis medial y lateral de la tuberosidad del calcáneo, aponeurosis plantar y tabique intermuscular	Cara lateral de la base de la falange proximal del 5.º dedo	Nervio plantar lateral	Arteria plantar lateral, arterias metatarsiana plantar y digital plantar del 5.º dedo	Abduce y flexiona el 5.º dedo
Aductor corto	Mediales del muslo	Cuerpo y rama inferior del pubis	Línea pectínea y porción proximal de la línea áspera del fémur	Nervio obturador	Arterias femoral profunda, circunfleja femoral medial y obturatriz	Aduce el muslo a nivel de la cadera, flexor débil de la cadera
Aductor del dedo gordo	Del pie	*Cabeza oblicua:* bases del 2.º al 4.º metatarsianos *Cabeza transversa:* ligamentos de las articulaciones metatarsofalángicas de los dedos 3-5	Cara lateral de la base de la falange proximal del 1.º dedo	Nervio plantar lateral	Arterias plantares medial y lateral y arco plantar, arterias metatarsianas plantares	Aduce el 1.º dedo, mantiene el arco transverso del pie
Aductor largo	Mediales del muslo	Cuerpo del pubis inferior a la cresta del pubis	Tercio medio de la línea áspera del fémur	Nervio obturador	Arterias femoral profunda y circunfleja femoral medial	Aduce el muslo a nivel de la cadera
Aductor mayor	Mediales del muslo	*Porción aductora:* rama isquiopubiana *Porción isquiotibial:* tuberosidad isquiática	*Porción aductora:* tuberosidad glútea, línea áspera, línea supracondílea medial *Porción isquiotibial:* tubérculo del aductor del fémur	*Porción aductora:* nervio obturador *Porción isquiotibial:* nervio ciático (nervio tibial)	Arterias femoral, femoral profunda y obturatriz	*Porción aductora:* aduce y flexiona el muslo *Porción isquiotibial:* extiende el muslo
Articular de la rodilla	Anteriores del muslo	Cara anterior de la porción distal del fémur	Bolsa suprarrotuliana	Nervio femoral	Arteria femoral	Tracciona superiormente la bolsa suprarrotuliana con extensión de la rodilla
Bíceps femoral	Posteriores del muslo	*Cabeza larga:* tuberosidad isquiática *Cabeza corta:* línea áspera y línea supracondílea lateral del fémur	Cara lateral de la cabeza del peroné	*Cabeza larga:* nervio ciático (nervio tibial) *Cabeza corta:* nervio ciático (nervio peroneo común)	Arterias perforantes de la femoral profunda y arterias glútea inferior y circunfleja femoral medial	Flexiona y rota lateralmente la pierna, extiende el muslo
Cuadrado femoral	Glúteos profundos	Borde lateral de la tuberosidad isquiática	Tubérculo cuadrado	Nervio del músculo cuadrado femoral	Arteria circunfleja femoral medial	Rota lateralmente el muslo
Cuadrado plantar	Del pie	Bordes medial y lateral de la cara plantar del calcáneo	Borde posterolateral del tendón del flexor largo de los dedos	Nervio plantar lateral	Arterias plantares medial y lateral y arco plantar profundo	Corrige la tracción oblicua del tendón del flexor largo de los dedos, ayudando de este modo a la flexión de los dedos del pie
Extensor corto del dedo gordo	Del pie	Cara superolateral del calcáneo	Cara dorsal de la falange proximal del dedo gordo	Nervio peroneo profundo	Arterias dorsal del pie, lateral del tarso, arqueada y peronea	Extiende el dedo gordo a nivel de las articulaciones metatarsofalángica e interfalángica
Extensor corto de los dedos	Del pie	Cara superolateral del calcáneo, ligamento talocalcáneo (astragalocalcáneo) lateral, cara profunda del retináculo inferior de los músculos extensores	Lados laterales de los tendones del extensor largo de los dedos para los dedos 2-4	Nervio peroneo profundo	Arterias dorsal del pie, lateral del tarso, arqueada y peronea	Extienden del 2.º al 4.º dedos a nivel de las articulaciones metatarsofalángicas e interfalángicas

MÚSCULO	GRUPO DE MÚSCULOS	ORIGEN	INSERCIÓN	INERVACIÓN	IRRIGACIÓN	ACCIONES PRINCIPALES
Extensor largo del dedo gordo	Anteriores de la pierna	Porción media de la cara anterior del peroné y membrana interósea de la pierna	Cara dorsal de la base de la falange distal del dedo gordo	Nervio peroneo profundo	Arteria tibial anterior	Extiende el dedo gordo, flexiona dorsalmente el pie
Extensor largo de los dedos	Anteriores de la pierna	Cóndilo lateral de la tibia, 3/4 proximales de la cara anterior de la membrana interósea de la pierna y peroné	Falanges medias y distales de los dedos 2-5	Nervio peroneo profundo	Arteria tibial anterior	Extiende los cuatro dedos laterales y flexiona dorsalmente el pie
Flexor corto del dedo gordo	Del pie	Caras plantares de los huesos cuboides y cuneiforme lateral	Ambos lados de la base de la falange proximal del 1.º dedo	Nervio plantar medial	Arteria plantar medial, primera arteria metatarsiana plantar	Flexiona la falange proximal del 1.º dedo
Flexor corto de los dedos	Del pie	Apófisis medial de la tuberosidad del calcáneo, aponeurosis plantar y tabique intermuscular	Ambos lados de las falanges medias de los dedos 2-5	Nervio plantar medial	Arterias plantares medial y lateral y arco plantar profundo, arterias metatarsianas plantares y digitales plantares	Flexiona los dedos 2-5
Flexor corto del quinto dedo	Del pie	Base del 5.º metatarsiano	Cara lateral de la base de la falange proximal del 5.º dedo	Nervio plantar lateral	Arteria plantar lateral, arteria digital plantar del 5.º dedo, arteria arqueada	Flexiona la falange proximal del 5.º dedo
Flexor largo del dedo gordo	Posteriores de la pierna	2/3 distales de la cara posterior del peroné y membrana interósea de la pierna	Base de la falange distal del dedo gordo	Nervio tibial	Arteria peronea	Flexiona todas las articulaciones del dedo gordo; flexiona plantarmente el pie
Flexor largo de los dedos	Posteriores de la pierna	Parte medial de la cara posterior de la tibia, inferior a la línea del sóleo	Caras plantares de las bases de las falanges distales de los dedos 2-5	Nervio tibial	Arteria tibial posterior	Flexiona los cuatro dedos laterales, flexiona plantarmente el pie; sostiene los arcos longitudinales del pie
Gastrocnemio	Posteriores de la pierna	*Cabeza lateral:* cara lateral del cóndilo lateral del fémur *Cabeza medial:* cara poplítea por encima del cóndilo medial del fémur	Cara posterior del calcáneo (por medio del tendón calcáneo)	Nervio tibial	Arterias poplítea y tibial posterior	Flexiona plantarmente el pie, ayuda a la flexión de la rodilla
Gemelo inferior	Glúteos profundos	Tuberosidad isquiática	Trocánter mayor del fémur	Nervio del músculo cuadrado femoral	Arteria circunfleja femoral medial	Rota lateralmente el muslo extendido y abduce el muslo flexionado
Gemelo superior	Glúteos profundos	Cara externa de la espina ciática	Cara medial del trocánter mayor del fémur	Nervio del músculo obturador interno	Arterias glútea inferior y pudenda interna	Rota lateralmente el muslo extendido y abduce el muslo flexionado
Glúteo mayor	Glúteos superficiales	Parte posterior del ilion, posterior a la línea glútea posterior, cara dorsal del sacro y cóccix, ligamento sacrotuberoso	Cóndilo lateral de la tibia (a través del tracto iliotibial) tuberosidad glútea del fémur	Nervio glúteo inferior	Arterias glúteas inferior y superior	Extiende el muslo flexionado, ayuda a la rotación lateral y abduce el muslo
Glúteo medio	Glúteos superficiales	Cara glútea del ilion entre las líneas glúteas anterior y posterior	Cara lateral del trocánter mayor del fémur	Nervio glúteo superior	Arteria glútea superior	Abduce y rota medialmente el muslo
Glúteo menor	Glúteos superficiales	Cara glútea del ilion entre las líneas glúteas anterior e inferior	Cara anterior del trocánter mayor del fémur	Nervio glúteo superior	Arteria glútea superior	Abduce y rota medialmente el muslo
Grácil	Mediales del muslo	Cuerpo y rama inferior del pubis	Porción superior de la cara medial de la tibia	Nervio obturador	Arteria femoral profunda, arteria circunfleja femoral medial	Aduce el muslo, flexiona y rota medialmente la pierna

Tabla 8.6

MÚSCULO	GRUPO DE MÚSCULOS	ORIGEN	INSERCIÓN	INERVACIÓN	IRRIGACIÓN	ACCIONES PRINCIPALES
Ilíaco	Del iliopsoas	2/3 superiores de la fosa ilíaca, cresta ilíaca, ala del sacro, ligamentos sacroilíacos anteriores	Trocánter menor y cuerpo del fémur	Nervio femoral	Rama ilíaca de la arteria iliolumbar	Flexiona el muslo
Interóseos dorsales	Del pie	Lados adyacentes del 1.º al 5.º metatarsianos	*1.º:* cara medial de la falange proximal del 2.º dedo *2.º a 4.º:* caras laterales de las falanges proximales de los dedos 2-4	Nervio plantar lateral	Arteria arqueada, arterias metatarsianas dorsales y plantares	Abducen los dedos 2-4 del pie, flexionan las articulaciones metatarsofalángicas y extienden las falanges
Interóseos plantares	Del pie	Bases y caras mediales del 3.º al 5.º metatarsiano	Lado medial de las bases de las falanges proximales de los dedos 3-5	Nervio plantar lateral	Arteria plantar lateral y arco plantar profundo, arterias metatarsianas plantares y digitales plantares	Aducen los dedos 3-5 y flexionan las articulaciones metatarsofalángicas y extienden las falanges
Lumbricales	Del pie	Tendones del flexor largo de los dedos	Lado medial de las expansiones extensoras de los dedos 2-5	*El más medial:* nervio plantar medial *Los tres laterales:* nervio plantar lateral	Arteria plantar lateral y arterias metatarsianas plantares	Flexionan las falanges proximales a nivel de las articulaciones metatarsofalángicas, extienden las falanges a nivel de las articulaciones interfalángicas proximales y distales
Obturador externo	Mediales del muslo	Bordes del foramen obturado, cara externa de la mebrana obturatriz	Fosa trocantérica del fémur	Nervio obturador	Arteria circunfleja femoral medial, arteria obturatriz	Rota lateralmente el muslo
Obturador interno	Glúteos profundos	Cara pélvica de la membrana obturatriz y bordes del foramen obturado	Trocánter mayor del fémur	Nervio del músculo obturador interno	Arterias pudenda interna y obturatriz	Rota lateralmente el muslo extendido, abduce el muslo flexionado
Pectíneo	Mediales del muslo	Rama superior del pubis	Línea pectínea del fémur	Nervio femoral (a veces nervio obturador)	Arteria circunfleja femoral medial, arteria obturatriz	Aduce y flexiona el muslo
Peroneo corto	Laterales de la pierna	2/3 distales de la cara lateral del peroné	Cara dorsal de la tuberosidad del 5.º hueso metatarsiano	Nervio peroneo superficial	Arterias tibial anterior y peronea	Evierte y flexiona plantarmente el pie
Peroneo largo	Laterales de la pierna	Cabeza y 2/3 proximales de la cara lateral del peroné	Caras plantares de la base del 1.º metatarsiano y hueso cuneiforme medial	Nervio peroneo superficial	Arterias tibial anterior y peronea	Evierte y flexiona plantarmente el pie
Piriforme	Glúteos profundos	Cara anterior de los segmentos sacros 2-4, ligamento sacrotuberoso (inconstante)	Borde superior del trocánter mayor del fémur	Nervio del músculo piriforme	Arterias glúteas superior e inferior, arteria pudenda interna	Rota lateralmente el muslo extendido, abduce el muslo flexionado
Plantar	Posteriores de la pierna	Extremo inferior de la línea supracondílea lateral del fémur y ligamento poplíteo oblicuo	Cara posterior del calcáneo (por medio del tendón calcáneo)	Nervio tibial	Arteria poplítea	Ayuda débilmente al gastrocnemio
Poplíteo	Posteriores de la pierna	Cara lateral del cóndilo lateral del fémur, menisco lateral	Porción posterior de la tibia superior a la línea del sóleo	Nervio tibial	Arterias inferiores medial y lateral de la rodilla	Flexiona la rodilla
Psoas mayor	Del iliopsoas	Apófisis transversas de las vértebras lumbares, lados de los cuerpos de las vértebras T12-L5, discos intervertebrales correspondientes	Trocánter menor del fémur	Ramos anteriores de los nervios espinales L1-L3	Ramas lumbares de la arteria iliolumbar	Actuando superiormente con el ilíaco, flexiona la cadera; actuando inferiormente, flexiona lateralmente la columna vertebral; se usa para equilibrar el tronco cuando se está sentado; actuando inferiormente con el ilíaco, flexiona el tronco

Tabla 8.7

MÚSCULO	GRUPO DE MÚSCULOS	ORIGEN	INSERCIÓN	INERVACIÓN	IRRIGACIÓN	ACCIONES PRINCIPALES
Psoas menor	Del iliopsoas	Caras laterales de los cuerpos de las vértebras T12 y L1, discos intervertebrales T12-L1	Línea pectínea, eminencia iliopúbica	Ramo anterior del nervio espinal L1	Rama lumbar de la arteria iliolumbar	Flexiona la pelvis sobre la columna vertebral
Recto femoral	Anteriores del muslo (cuádriceps femoral)	Espina ilíaca anterior inferior y porción del ilion superior al acetábulo	Tuberosidad de la tibia (a través del ligamento rotuliano)	Nervio femoral	Arterias femoral profunda y circunfleja femoral lateral	Extiende la pierna y flexiona el muslo
Sartorio	Anteriores del muslo	Espina ilíaca anterior superior, ilion inferior a esa espina	Parte superior de la cara medial de la tibia	Nervio femoral	Arteria femoral	Abduce, rota lateralmente y flexiona el muslo; flexiona la rodilla
Semimembranoso	Posteriores del muslo	Tuberosidad isquiática	Parte posterior del cóndilo medial de la tibia	Nervio ciático (nervio tibial)	Arterias perforantes de la femoral profunda y arteria circunfleja femoral medial	Flexiona la pierna, extiende el muslo
Semitendinoso	Posteriores del muslo	Tuberosidad isquiática	Parte superior de la cara medial de la tibia	Nervio ciático (nervio tibial)	Arterias perforantes de la femoral profunda y arteria circunfleja femoral medial	Flexiona la pierna, extiende el muslo
Sóleo	Posteriores de la pierna	Cara posterior de la cabeza del peroné, 1/4 proximal de la cara posterior del peroné, línea del sóleo de la tibia	Cara posterior del calcáneo (por medio del tendón calcáneo)	Nervio tibial	Arterias poplítea, tibial posterior y peronea	Flexiona plantarmente el pie
Tensor de la fascia lata	Glúteos superficiales	Espina ilíaca anterior superior y parte anterior de la cresta ilíaca	Cóndilo lateral de la tibia (a través del tracto iliotibial)	Nervio glúteo superior	Rama ascendente de la arteria circunfleja femoral lateral	Abduce, rota medialmente y flexiona el muslo; ayuda a mantener la rodilla extendida
Tercer peroneo	Anteriores de la pierna	Tercio distal de la cara anterior del peroné y membrana interósea de la pierna	Dorso de la base del 5.° metatarsiano	Nervio peroneo profundo	Arteria tibial anterior	Flexiona dorsalmente y evierte el pie
Tibial anterior	Anteriores de la pierna	Cóndilo lateral de la tibia, mitad proximal de la cara lateral de la tibia, membrana interósea de la pierna	Hueso cuneiforme medial y base del 1.er metatarsiano	Nervio peroneo profundo	Arteria tibial anterior	Flexiona dorsalmente el pie e invierte el pie
Tibial posterior	Posteriores de la pierna	Cara posterior de la tibia por debajo de la línea del sóleo, membrana interósea de la pierna, mitad proximal de la cara posterior del peroné	Tuberosidad del hueso navicular, todos los huesos cuneiformes, hueso cuboides y bases del 2.° al 4.° metatarsianos	Nervio tibial	Arteria peronea	Flexiona plantarmente el pie e invierte el pie
Vasto intermedio	Anteriores del muslo (cuádriceps femoral)	Caras anterior y lateral del cuerpo del fémur	Tuberosidad de la tibia (por medio del ligamento rotuliano)	Nervio femoral	Arterias circunfleja femoral lateral y femoral profunda	Extiende la pierna
Vasto lateral	Anteriores del muslo (cuádriceps femoral)	Trocánter mayor, tuberosidad glútea, labio lateral de la línea áspera	Tuberosidad de la tibia (por medio del ligamento rotuliano)	Nervio femoral	Arterias circunfleja femoral lateral y femoral profunda	Extiende la pierna
Vasto medial	Anteriores del muslo (cuádriceps femoral)	Línea intertrocantérea, trocánter menor, tuberosidad glútea, labio medial de la línea áspera	Tuberosidad de la tibia (por medio del ligamento rotuliano)	Nervio femoral	Arterias femoral y femoral profunda	Extiende la pierna

En la anatomía humana son frecuentes las variaciones en la contribución de los nervios espinales a la inervación de los músculos, en su irrigación arterial, sus inserciones y sus acciones. Por tanto, existen diferencias entre los distintos textos y hay que entender que las variaciones anatómicas son normales.

BIBLIOGRAFÍA

Láminas 5, 188
Lee MWL, McPhee RW, Stringer MD. An evidence-based approach to human dermatomes. *Clin Anat.* 2008;21(5):363–373.

Láminas 29, 61-63, 67-69
Lang J. *Clinical Anatomy of the Nose, Nasal Cavity, and Paranasal Sinuses.* Thieme; 1989.

Láminas 40, 85
Benninger B, Andrews K, Carter W. Clinical measurements of hard palate and implications for subepithelial connective tissue grafts with suggestions for palatal nomenclature. *J Oral Maxillofac Surg.* 2012;70(1):149–153.

Láminas 43-45
Baccetti T, Franchi L, McNamara J Jr. The cervical vertebral maturation (CVM) method for the assessment of optimal treatment timing in dentofacial orthopedics. *Semin Orthod.* 2005;11(3):119–129.

San Roman P, Palma JC, Oteo MD, Nevado E. Skeletal maturation determined by cervical vertebrae development. *Eur J Orthod.* 2002;24(3):303–311.

Lámina 47
Tubbs RS, Kelly DR, Humphrey ER, et al. The tectorial membrane: anatomical, biomechanical, and histological analysis. *Clin Anat.* 2007;20(4):382–386.

Láminas 48, 49, 51-54
Noden DM, Francis-West P. The differentiation and morphogenesis of craniofacial muscles. *Dev Dyn.* 2006;235(5):1194–1218.

Lámina 52
Feigl G. Fascia and spaces on the neck: myths and reality. *Medicina Fluminensis.* 2015;51(4):430–439.

Jain M, Dhall U. Morphometry of the thyroid and cricoid cartilages in adults. *J Anat Soc India.* 2008;57(2):119–123.

Láminas 56, 58, 152-158
Chang KV, Lin CP, Hung CY, et al. Sonographic nerve tracking in the cervical region: a pictorial essay and video demonstration. *Am J Phys Med Rehabil.* 2016;95(11):862–870.

Tubbs RS, Salter EG, Oakes WJ. Anatomic landmarks for nerves of the neck: a vade mecum for neurosurgeons. *Neurosurgery.* 2005;56(2 Suppl):256–260.

Lámina 69
de Miranda CMNR, Maranhão CPM, Padilha IG, et al. Anatomical variations of paranasal sinuses at multislice computed tomography: what to look for. *Radiol Bras.* 2011;44(4):256–262.

Souza SA, Idagawa M, Wolosker AMB, et al. Computed tomography assessment of the ethmoid roof: a relevant region at risk in endoscopic sinus surgery. *Radiol Bras.* 2008;41(3):143–147.

Lámina 72
Benninger B, Lee BI. Clinical importance of morphology and nomenclature of distal attachment of temporalis tendon. *J Oral Maxillofac Surg.* 2012;70(3):557–561.

Lámina 76
Alomar X, Medrano J, Cabratosa J, et al. Anatomy of the temporomandibular joint. *Semin Ultrasound CT MR.* 2007;28(3):170–183.

Campos PSF, Reis FP, Aragão JA. Morphofunctional features of the temporomandibular joint. *Int J Morphol.* 2011;29(4):1394–1397.

Cristo JA, Bennett S, Wilkinson TM, Townsend GC. Discal attachments of the human temporomandibular joint. *Aust Dent J.* 2005;50(3):152–160.

Cuccia AM, Caradonna C, Caradonna D, et al. The arterial blood supply of the temporomandibular joint: an anatomical study and clinical implications. *Imaging Sci Dent.* 2013;43(1):37–44.

Langdon JD, Berkovitz BKV, Moxham BJ, eds. *Surgical Anatomy of the Infratemporal Fossa.* Martin Dunitz; 2003.

Schmolke C. The relationship between the temporomandibular joint capsule, articular disc and jaw muscles. *J Anat.* 1994;184(Pt 2):335–345.

Siéssere S, Vitti M, de Sousa LG, et al. Bilaminar zone: anatomical aspects, irrigation, and innervation. *Braz J Morphol Sci.* 2004;21(4):217–220.

Láminas 77, 87
Benninger B, Kloenne J, Horn JL. Clinical anatomy of the lingual nerve and identification with ultrasonography. *Br J Oral Maxillofac Surg.* 2013;51(6):541–544.

Lámina 78
Joo W, Yoshioka F, Funaki T, et al. Microsurgical anatomy of the trigeminal nerve. *Clin Anat.* 2014;27(1):61–88.

Joo W, Funaki T, Yoshioka F, Rhoton AL Jr. Microsurgical anatomy of the infratemporal fossa. *Clin Anat.* 2013;26(4):455–469.

Lámina 84
Fawcett E. The structure of the inferior maxilla, with special reference to the position of the inferior dental canal. *J Anat Physiol.* 1895;29(Pt 3):355–366.

He P, Truong MK, Adeeb N, et al. Clinical anatomy and surgical significance of the lingual foramina and their canals. *Clin Anat.* 2017;30(2):194–204.

Iwanaga J. The clinical view for dissection of the lingual nerve with application to minimizing iatrogenic injury. *Clin Anat.* 2017;30(4):467–469.

Otake I, Kageyama I, Mataga I. Clinical anatomy of the maxillary artery. *Okajimas Folia Anat Jpn.* 2011;87(4):155–164.